

کارسینوم فولیکولر تیروئید همراه با نمای آشیانه‌ای غالب و رسوب ماده هیالین ائوزینوفیلیک؛ نمایی غیرعادی، شبیه کارسینوم مدولری تیروئید

دکتر سید محمد توانگر و دکتر علیرضا عبدالمهی

چکیده: کارسینوم فولیکولر تیروئید، حدود ۵ تا ۱۰٪ تومورهای تیروئید را تشکیل می‌دهد و از ویژگیهای آن تشکیل فولیکول‌های کم و بیش مشخص می‌باشد. ما یک بیمار با کارسینوم فولیکولر که در آن به طور غالب نمای آشیانه‌ای (nesting)، همراه با رسوب ماده هیالینی ائوزینوفیلیک، مشابه کارسینوم مدولری بود را معرفی می‌کنیم. رنگ‌آمیزی قرمز کنگو جهت آمیلوئید منفی و سلولهای تومورال ضایعه برای کلسیتونین منفی و برای تیروگلوبولین شدت مثبت بودند. این مورد نقش تکمیلی مطالعات ایمنوهیستوشیمی در تعیین ماهیت سلولی تومورهای تیروئید را روشن می‌کند.

واژگان کلیدی: کارسینوم فولیکولر، کارسینوم مدولری، ایمنوهیستوشیمی، تیروگلوبولین، کلسیتونین

مقدمه

است؛ نواحی آشیانه‌ای^۱ بسیار غیرمعمول است. جهت تشخیص، تهاجم به عروق خونی و یا کپسول تیروئید الزامی است.^۱ از لحاظ ایمنوهیستوشیمی، کارسینوم فولیکولر برای تیروگلوبولین و کراتین با وزن مولکولی کم و EMA مثبت است و برای کلسیتونین منفی است.^۲ در ۵۳٪ موارد جهش ras در آن مشاهده می‌شود و بر اساس درجه گسترش آن به دو گروه با گسترش محدود و گسترش وسیع تقسیم می‌گردد.^۳

اکثر تومورهای تیروئید، اولیه و با منشأ اپیتلیال هستند. کارسینوم فولیکولار غیرشایع و در زنان بیشتر دیده می‌شود. معمولاً سن تشخیص در حدود پنجاه سالگی است و در مناطق با کمبود ید، بیشتر دیده می‌شود. نمای میکروسکوپی به طور شایع از فولیکول‌هایی بخوبی تمایز یافته تا یک طرح صفحه مانند از سلولها و فولیکولهایی که بسیار اندک تمایز یافته‌اند، همراه مناطق با طرح غربالی و یا ترابکولار

در این مقاله بیماری با کارسینوم فولیکولر که در آن به طور غالب، نمای آشیانه‌ای، همراه با رسوب ماده هیالینی ائوزینوفیلیک، مشابه کارسینوم مدولری بود، معرفی می‌شود.

معرفی بیمار

خانمی ۴۸ ساله، متولد سراب و خانه‌دار، از ده سال پیش متوجه توده‌ای در قدام گردن خود شده بود که پس از مراجعه به پزشک با تشخیص گواتر ساده تحت درمان با قرص لووتیروکسین، روزانه یک عدد قرار گرفت. از دو سال قبل، توده دوباره شروع به بزرگ شدن می‌کند. در FNA دو سال قبل بیمار نیز، سلولهای فولیکولر بدون وجود بدخیمی را گزارش کرده بودند. بیمار با بزرگی تیروئید، به صورتی که تمام قدام گردن را فرا گرفته بود، به بیمارستان دکتر شریعتی تهران ارجاع داده شد.

در بررسی‌های پاراکلینکی، بیمار یوتیروئید بوده ولی در سی‌تی‌اسکن از قفسه سینه بیمار با ماده حاجب، بزرگی مولتی ندولر تیروئید، بخصوص لب راست - به طوری که سبب انحراف تراشه شده بود - به همراه یک توده در ناف ریه چپ و ندولهای دو طرفه ریوی ناشی از متاستاز و همچنین یک ضایعه لیتیک در استرونوم گزارش گردید.

با توجه به اثر فشاری توده بر روی تراشه، بیمار تحت جراحی تیروئیدکتومی کامل قرار گرفت. در شرح عمل، چسبندگی ناحیه ایسم به تراشه و قوام بسیار سفت تیروئید گزارش گردید. بیمار با حال عمومی خوب و مصرف روزانه قرص لووتیروکسین مرخص شد.

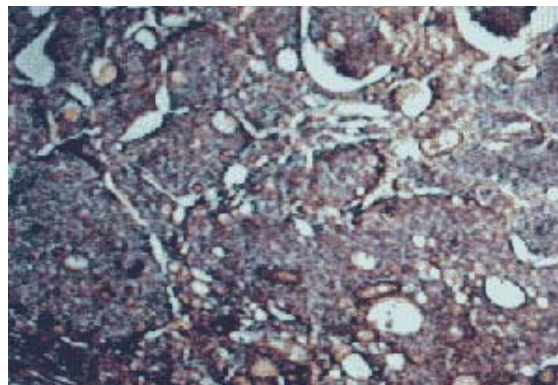
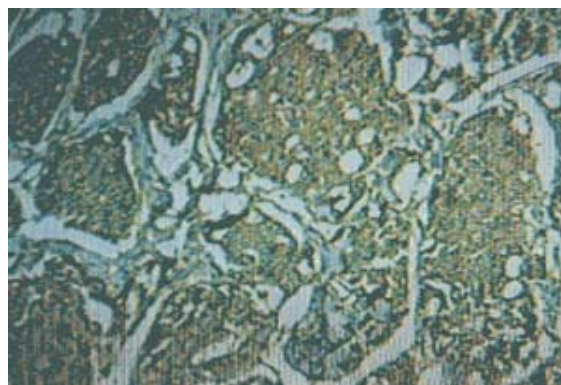
نمونه تیروئیدکتومی کامل دارای وزن تقریبی ۱۲۵ گرم و سطح خارجی صاف بود که در قسمتهایی ساختار ندولر مشاهده گردید. در

برشهای تهیه شده توده تومورال دارای قوامی سفت و نمایی کرم رنگ بود که تمام سطح را پوشانده و اثری از بافت سالم نیز مشاهده نمی‌شد، به طور موضعی مناطقی از خونریزی نیز دیده می‌شد.

در بررسی میکروسکوپی چهارده اسلاید تهیه شده از نمونه که به روش همتوکسیلین و ائوزین رنگ‌آمیزی شده بودند، تومور تیروئید تقریباً کپسول‌دار و متشکل از سلولهایی با هسته گرد تا بیضی و هستک مشخص، سیتوپلاسم صورتی رنگ و پلئومورفیسم نسبی و تعداد محدودی میتوز مشاهده گردید. سلولهای تومورال در بیشتر موارد نمایی آشیانه‌ای را تشکیل می‌دادند. تمایل به تشکیل فولیکول به همراه ماده کلئوئید و گاهی نمای ترابکولر در مناطق محدودی از تومور نیز دیده می‌شد. رسوب ماده قرمز رنگ و هیالینی به طور موضعی در میان دسته‌های سلولهای تومورال از ویژگیهای دیگر تومور بود (تصویر ۱).

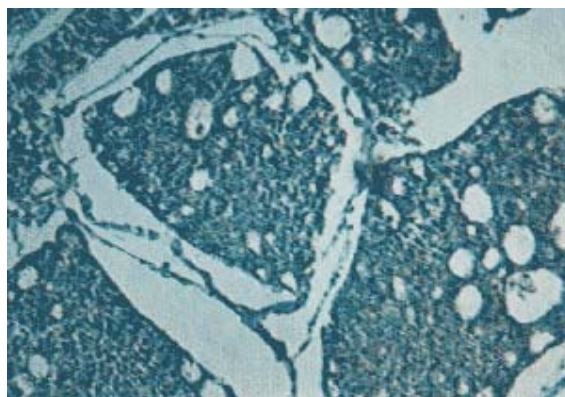
تومور حاوی مناطق محدودی از خونریزی، ولی بدون نکروز بود. در برشهای متعدد تهیه شده، تهاجم به عروق خونی در کپسول تیروئید و همچنین عروق خونی مشاهده می‌شد. عروق خونی مورد نظر در کپسول تیروئید با اندازه متوسط و تهاجم سلولهای تومورال به دیواره و داخل آن مشاهده گردید.

به جهت نمای آشیانه‌ای غالب و رسوب ماده هیالینی کارسینوم مدولری در تشخیص افتراقی قرار گرفت^۵ و درخواست رنگ‌آمیزی ایمونوهیستوشیمی تیروگلوبولین و کلسیتونین^۶ و همچنین قرمز کنگو جهت آمیوئید شد که رنگ‌آمیزی قرمز کنگو منفی و سلولهای تومورال برای تیروگلوبولین مثبت (تصویر ۲ و ۳) و جهت



تصویر ۲- نمای ایمونوهیستوشیمی کارسینوم فولیکولر با سلولهای تیروگلوبولین مثبت

تصویر ۱- نمای میکروسکوپی کارسینوم فولیکولر تیروئید با طرح غالب آشیانه‌ای



۳- نمای ایمونوهیستوشیمی کارسینوم فولیکولر با سلولهای کلسی توئین منفی.

کلسیتونین منفی بودند. با توجه به یافته‌های فوق تشخیص کارسینوم فولیکولر قطعی شد.

بحث

سرطانهای تیروئید، از لحاظ بافت‌شناختی بر اساس منشأ جنین‌شناختی خود به دو گروه تقسیم می‌گردند: آنهایی که از نورواکتودرم مشتق می‌شوند [پارافولیکولر یا کارسینوم مدولری (MTC)]; و آنهایی که منشأ اندودرمال (فولیکولر یا پاپیلری) دارند. اعتبار مفهومی این تقسیم‌بندی با یافتن مواردی از کارسینوم مدولری تیروئید که نشانگان فراساختمانی و ایمنوسایتوشیمی اجزای فولیکولر را نشان می‌دهند یا ویژگیهای عملکردی فولیکولر را ابراز می‌دارند، (مانند ارگانوفیکاسیون، واکنش ایمنی برای تیروگلوبین) زیر سؤال رفته است.^۷

کارسینوم ترکیبی مدولری - فولیکولر MMFC از تومورهای نادر تیروئید می‌باشد که مورفولوژی و ویژگیهای ایمنوشیمی هر دوی خطوط سلولی فولیکولر و پارافولیکولر را از خود نشان می‌دهند و در مقاله‌های پزشکی مواردی از این تومورها گزارش شده‌اند.^{۸-۱۰} در این تومور، در مناطق متمایز توپر (Solid) کارسینوم مدولری، پادگنهای^۱ CEA و کلسیتونین وجود داشته، در حالی که تیروگلوبولین در بخشهای فولیکولر تومور مشاهده می‌شود و در بررسی فراساختمانی، بیشتر سلولهای تومورال دارای گرانولهای neurosecretory هستند و بعضی نیز تمایز فولیکولر نشان می‌دهند.^{۱۱}

این یافته‌ها نشانگر ویژگیهای MMFC بر اساس تقسیم‌بندی سازمان جهانی بهداشت (WHO) بوده،

گویای تمایز دوگانه این سرطان تیروئید از نورواندوکترین و فولیکولر می‌باشند. از این رو، بجز در موارد بسیار نادر، در MMFC، ژنهای کلسیتونین و تیروگلوبولین به طور همزمان بیان نمی‌شوند.^{۱۲}

در مورد معرفی شده ما در این گزارش، تشکیل فولیکولر به طور نسبی و تهاجم به عروق خونی و کپسول مشخص بود، اما از دو جهت جالب و لازم بود که کارسینوم مدولاری در تشخیص افتراقی آن مطرح گردد:^{۱۳}

- ۱- نمای آشیانه‌ای غالب. این نما به طور شایع در کارسینوم مدولری دیده می‌شود و در کارسینوم فولیکولر معمولاً موضعی و به طور شایع در کنار دیگر نماها دیده می‌شود.
- ۲- رسوب ماده هیالین ائوزینوفیلیک در میان دسته‌های سلولهای تومورال.^{۱۴}

لازم است به جهت اطمینان خاطر از وجود یا عدم وجود آمیلوئید که در رنگ‌آمیزی معمولی همتوکسیلین و ائوزین به همین صورت دیده می‌شود، درخواست رنگ قرمز کنگو گردد.

رنگ‌آمیزی قرمز کنگو جهت آمیلوئید در مورد گزارش شده منفی بود و سلولهای تومورال که گفته شد برای کلسیتونین منفی و برای تیروگلوبولین بشدت مثبت بودند. با توجه به شرح فوق و تهاجم واضح به کپسول و عروق خونی^{۱۵} در کپسول تیروئید تشخیص کارسینوم فولیکولر قطعی گردید.

گرچه در بیشتر موارد تومورهای تیروئید مشکل تشخیص وجود نداشته و نیاز به مطالعه‌های ایمنونوهیستوشیمی نیز نمی‌باشد، در مواردی محدود این نقش تکمیلی لازم است تا جهت تعیین دقیق ماهیت سلولی این مطالعات انجام و نوع دقیق

راهکارهای متفاوت دارند.

تومور مشخص گردد. چرا که تومورهای تیروئید به جهت پیش‌آگهی و همچنین پیگیری، روش و

References

- Rosai J. Ackerman's surgical pathology. 8th ed. Mosby yearbook, 1996; p 493-569.
- Botler M, Khan S. Immunoreactive calcitonin in amyloid fibrils of medullary carcinoma of the thyroid gland. An immunogold staining technique. Arch Pathol Lab Med 1986; 110: 647-9.
- Uribe M, Grimes M, Feind C. Medullary carcinoma of the thyroid gland. Clinical, Pathological and immunohistochemical features with review of the literature. Am J Surg Pathol 1985; 9: 577-94.
- Oyama T, Suzuki T, Hara F, Lino Y. N-ras mutation of thyroid tumor with special reference to the follicular type. Pathol Int 1995; 45:45-50.
- Fonseca E, Sobrinho-Simoes M. Diagnostic problems in differentiated carcinomas of the thyroid. Pathol Res Pract 1995; 191: 318-31.
- Kashima K, Yokoyama S. Mixed medullary and follicular carcinoma of the thyroid, report of two cases with an immunohistochemical study. Acta Pathol 1993; 43: 428-33.
- Kovacs CS, Mase RM, Kovacs K, et al. Thyroid medullary carcinoma with thyroglobulin immunoreactivity in sporadic multiple endocrine neoplasia type 2-B. Cancer 1994; 74: 928-32.
- Sorbinho-Simoes M. Mixed medullary and follicular carcinoma of the thyroid. Histopathol 1996; 23:287-9.
- Michal M, Curik R, Macak J, et al. Mixed medullary-follicular and medullary-papillary carcinoma of the thyroid: one or two entities? Zentralbl Pathol 1993; 138: 333-5.
- Mizukami Y, Michigishi T, Nonomura A, et al. Mixed medullary-follicular carcinoma of the thyroid occurring in familial form. Histopathol 1993; 22: 284-7.
- Mizukami Y, Nonomura A, Michigishi T, et al. Mixed medullary-follicular carcinoma of the thyroid gland: a clinicopathologic variant of medullary thyroid carcinoma. Mol Pathol 1996; 9: 631-5.
- Papotti M, Negro F, Camey JA, et al. Mixed medullary-follicular carcinoma of the thyroid; A morphological, immunohistochemical and in situ hybridization analysis of 11 cases. Virchows Arch 1997; 430: 397-405.
- Johannsen JV, Sobrinho-Simoes M. Well differentiated thyroid tumors. Problems in diagnosis and understanding. Pathol Annal 1983; 8: 255-85.
- Huss Lj, Mendelsohn G, Medullary carcinoma of the thyroid gland. An encapsulated variant resembling the hyalinizing trabecular adenoma of thyroid. Mol Pathol 1990; 3: 581-5.
- Van Heerden JA, Hay ID, Coellner JR, Salomao D. Follicular thyroid carcinoma with capsular invasion alone. A nonthreatening malignancy. Surgery 1992; 112: 1130-6.