

جراحی ترانس‌اسفنوئیدال در ۹۵ بیمار مبتلا به بیماری آکرومگالی: نتایج و خصوصیت‌های بالینی و رادیولوژی

دکتر منوچهر شیروانی، دکتر کریم طاهرزاده

بخش جراحی مغز و اعصاب، مرکز پزشکی - آموزشی و درمانی شهدای تجریش؛ نشانی مکاتبه‌ی نویسنده‌ی

مسئول: تهران، میدان تجریش، بیمارستان شهدا، دکتر منوچهر شیروانی، e-mail: dmshirvani@yahoo.com

چکیده

مقدمه: آکرومگالی یک بیماری چند سیستمی با موربیدیتی بالا همراه با کاهش طول عمر بیماران می‌باشد. در مطالعه‌ی حاضر یافته‌های جراحی ترانس‌اسفنوئیدال در ۹۵ بیمار با میکرو یا ماکروآدنوم هیپوفیز که در طول ۹ سال در بخش جراحی اعصاب بیمارستان شهدای تجریش مورد عمل قرار گرفته بودند، بررسی شده است. مواد و روش‌ها: مطالعه به صورت **Case series** روی تمام بیمارانی که با تشخیص آکرومگالی از ابتدای سال ۱۳۷۶ تا پایان سال ۱۳۸۴ در بخش جراحی مغز و اعصاب بیمارستان شهدای تجریش بستری و از طریق ترانس‌اسفنوئیدال تحت عمل جراحی قرار گرفته بودند انجام شده است. تشخیص بیماری با علایم بالینی، بررسی هورمونی، CT اسکن و MRI غده‌ی هیپوفیز با تزریق به صورت دینامیک تأیید شد. یافته‌ها: ۴۸ بیمار زن و ۴۷ مرد با میانگین سنی $39/2 \pm 12$ سال و نسبت ۱/۱ بررسی شدند. شایع‌ترین تظاهر بالینی بزرگی انتهاها و صورت و طول مدت بیماری از شروع علایم تا تشخیص از ۱۰ ماه تا ۲۵ سال با میانگین 46 ± 43 ماه بود. ۷۰ مورد ماکروآدنوم و ۲۵ مورد میکروآدنوم بودند که همه تحت عمل ترانس‌اسفنوئیدال قرار گرفتند. مرگ و میر وجود نداشت و موربیدیتی شامل دیابت بی‌مزه‌ی موقت در ۸۰ مورد و دایم در یک بیمار، رینوروی مایع مغزی نخاعی در ۱۱ مورد و ۴ مورد مننژیت بود که همگی با درمان طبی بهبود یافتند. ۷۹ بیمار مورد پی‌گیری داشتند که میانگین مدت پی‌گیری 13 ± 12 ماه بود. بر اساس GH کمتر از 5 ng/mL بهبودی و بروز درمان در ۶۴٪ بیماران (۷۶٪ در میکروآدنوم‌ها و ۶۲٪ در ماکروآدنوم‌ها) و بر اساس GH کمتر از $2/5 \text{ ng/mL}$ در ۵۱٪ موارد (۶۵٪ در میکروآدنوم‌ها و ۴۴٪ در ماکروآدنوم‌ها) مشاهده شد. در ۵ مورد عود بیماری در فواصل زمانی ۱ الی ۴ سال مشاهده شد که در ۴ مورد با عمل جراحی مجدد ترانس‌اسفنوئیدال کنترل شد و یک مورد نیز مورد رادیوتراپی قرار گرفت. نتیجه‌گیری: جراحی ترانس‌اسفنوئیدال یک روش مناسب برای درمان بیماران مبتلا به آکرومگالی محسوب می‌شود.

واژگان کلیدی: آکرومگالی، آدنوم ترشح‌کننده‌ی هورمون رشد، جراحی ترانس‌اسفنوئیدال

دریافت مقاله: ۸۵/۱۰/۱۳ - دریافت اصلاحیه: ۸۶/۴/۱۱ - پذیرش مقاله: ۸۶/۴/۱۴

مقدمه

آکرومگالی، بیماری چند سیستمی است که اغلب ناشی از ترشح بیش از حد هورمون رشد (GH) ترشح شده از آدنوم سلول‌های سوماتوتروف هیپوفیز و به طور نادر ناشی از ترشح GHRH^۱ از ضایعه‌های غیر هیپوفیزی است.^۱

آدنوم سوماتوتروف ترشح‌کننده‌ی هورمون رشد (GH) مرد و زن را تقریباً به طور یکسان گرفتار کرده و در اکثر موارد در سن ۴۰ تا ۵۰ سالگی تشخیص داده می‌شود. علایم بالینی آدنوم سوماتوتروف ناشی از تأثیر آندوکرینولوژی افزایش GH روی قسمت‌های مختلف بدن و همین‌طور تأثیر فشار موضعی ناشی از آدنوم بر عناصر مجاور است.^{۲-۴} تظاهرات آندوکرینی اولین و مهم‌ترین نمای بیماری است که ناشی از تأثیر افزایش GH روی سیستم‌های مختلف بدن

i- Gonadotropine hormone releasing hormone

پس از شستشوی بینی با بتادین، با کمک میکروسکوپ از طریق کلاسیک ترانس‌سپیتال، ترانس اسفنوئیدال، وارد سینوس اسفنوئید شده، پس از برداشت مخاط سینوس، دیواره قدامی و قسمتی از کف سلا برداشته و دورمر به صورت صلیبی باز شد. گاهی بلافاصله پس از بازکردن دورمر، آدنوم مشخص شده و به داخل محوطه‌ی جراحی برجسته شد و در بقیه‌ی موارد با توجه به محل آدنوم مشخص شده در MRI، همان محل بررسی شد و در غیر این‌صورت یک برش عرضی روی هیپوفیز داده شد و لوب‌های راست و چپ و میانی بررسی و آدنوم خارج شد. پس از تخلیه‌ی آدنوم، محل آدنوم با Surgicel هموستاز شده و سپس با استفاده از استخوان وومر کف سلا بازسازی و سپس هر دو بینی تامپون و تامپون ۴۸ ساعت بعد از عمل خارج شد. طی چند روز اول بعد از عمل در طول بستری نمونه‌ی خون برای اندازه‌گیری GH فرستاده شد و در پیگیری بعدی جواب آزمایش‌ها در پرونده ثبت شد. در این مطالعه یافته‌های سن، جنس، علایم بالینی و مدت آن، یافته‌های بررسی‌های آندوکرینی و رادیولوژیکی، عوارض، مدت پیگیری و نتیجه‌ی درمان ثبت و بررسی آماری قرار گرفته‌اند.

یافته‌ها

از ۹۵ بیمار مورد مطالعه ۴۸ مورد زن (۵۰/۸٪) و ۴۷ مورد مرد (۴۹/۲٪) بانسبت مرد به زن تقریباً به یک بودند. کمترین سن بیماران ۱۴ و بیشترین ۷۴ سال با میانگین سن $39/2 \pm 12$ سال بود. میانگین مدت اقامت بیماران در بیمارستان 13 ± 8 روز، کمترین آن ۵ روز و بیشترین ۴۰ روز بود. بیشترین شکایت اصلی بیماران که علت مراجعه به پزشک بود عبارت بودند از بزرگی انتهاها و تغییر شکل صورت در ۷۰ مورد، سردرد ۱۵ مورد، کاهش بینایی در ۳ مورد، ژیگانتیسم در ۳ مورد و گالاکتوره با آمنوره، ضعف عمومی، پارستزی و هیپرتانسیون هر کدام یک مورد. طول مدت علایم تا تشخیص از ۳ تا ۳۰۰ ماه و میانگین آن 46 ± 43 ماه بود. یافته‌های بالینی در بیماران مطابق نمودار ۱ است که شایع‌ترین علامت بزرگی انتهاها و صورت بود. در همه‌ی موارد هورمون رشد پایه‌ی سرم اندازه‌گیری شد که کمترین آن ۷/۵ و بیشترین آن ۲۲۰ نانوگرم بود (نمودار ۲).

در بعد از بلوغ می‌باشد و اغلب شروع بی سر و صدا و تدریجی دارد و میانگین زمان شروع تا تشخیص حدود ۷ تا ۸ سال است.^{۶،۵} این بیماری با کاهش طول عمر همراه است و علت اصلی موربیدیتی و مورتالیتی آن عوارض قلبی - عروقی است.^۷ درمان اصلی و اولیه‌ی آکرومگالی جراحی و برداشت آدنوم ترشح‌کننده‌ی GH است و در اکثر موارد جراحی درمان قطعی است.^{۸-۱۰}

گزارش منتشر شده‌ای از یافته‌های درمان جراحی در آکرومگالی در کشور ایران وجود ندارد. در مطالعه‌ی حاضر که بیشترین تعداد گزارش شده را از بیماران آکرومگالی درمان شده به روش جراحی ترانس‌اسفنوئیدال در ایران دربردارد، یافته‌های جراحی ۹۵ بیمار مبتلا به آکرومگالی که طی ۹ سال در بیمارستان شهدای تجریش تحت عمل جراحی قرار گرفته‌اند، بررسی شده است.

مواد و روش‌ها

در این مطالعه، تمامی بیمارانی که با تشخیص آکرومگالی در بخش جراحی مغز و اعصاب بیمارستان شهدای تجریش از ابتدای سال ۱۳۷۶ تا پایان سال ۱۳۸۴ بستری و عمل شده بودند، به روش رتروسپکتیو بررسی شدند. بیمارانی وارد مطالعه شدند که از طریق جراحی ترانس‌اسفنوئیدال عمل شده بودند و بیمارانی که از طریق کرانیوتومی جراحی شده یا درمان‌های دیگری مثل رادیوتراپی یا درمان دارویی برای آن‌ها انجام شده بود از مطالعه حذف شدند. در همه‌ی موارد، بیماری با بررسی هورمونی و اندازه‌گیری GH پایه و پس از سرکوب با GTTⁱ تشخیص داده شد و سپس بررسی رادیولوژیک شامل MRI دینامیک از غده‌ی هیپوفیز پس از تزریق GDⁱⁱ، سی‌تی‌اسکن دینامیک و رادیوگرافی ساده‌ی سلا تورسیکا انجام شد. در بیماران کاندید جراحی، از ۲۴ ساعت قبل از عمل (پس از گرفتن نمونه‌ی کشت از حلق و گلو) مخاط بینی و حلق با سرم نمکی حاوی جنتامایسین هر یک ساعت شستشو داده شده و از صبح روز عمل، هیدروکورتیزون وریدی ۱۰۰ میلی‌گرم هر ۴ ساعت و نیز ۲ گرم کفلین نیم ساعت قبل از بیهوشی به عنوان پروفیلاکسی تزریق شد. پس از بیهوشی بیمار در وضعیت supine با اکستانسیون سر قرار گرفت و

i- Glucose tolerance test

ii- Gadolinium

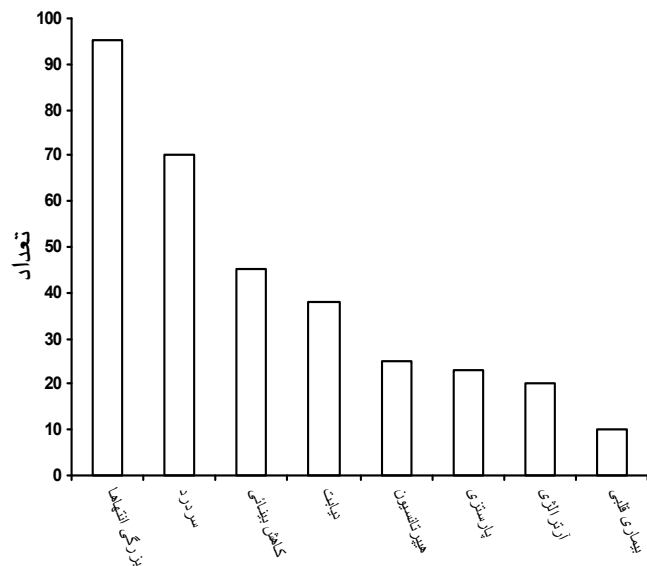
در تمام ۹۵ بیمار رادیوگرافی ساده‌ی سلا تورسیکا (زین ترکی) انجام شد که در ۶۰ مورد طبیعی، ۲۰ مورد بزرگی و ۵ مورد double floor مشاهده شد.

در ۹۰ بیمار سی‌تی‌اسکن دینامیک با تزریق و در ۶۸ مورد MRI دینامیک با تزریق GD انجام شده است که برطبق یافته‌های MRI و CT در ۷۰ مورد (۷۴٪) ماکروآدنوم و در ۲۵ مورد (۲۶٪) میکروآدنوم وجود داشت. در افراد با ماکروآدنوم در ۱۵ مورد دست‌اندازی به کف سلا و در ۵۴ مورد گسترش به ناحیه سوپرا سلار و در ۷ مورد تهاجم به سینوس کاورنو وجود داشت.

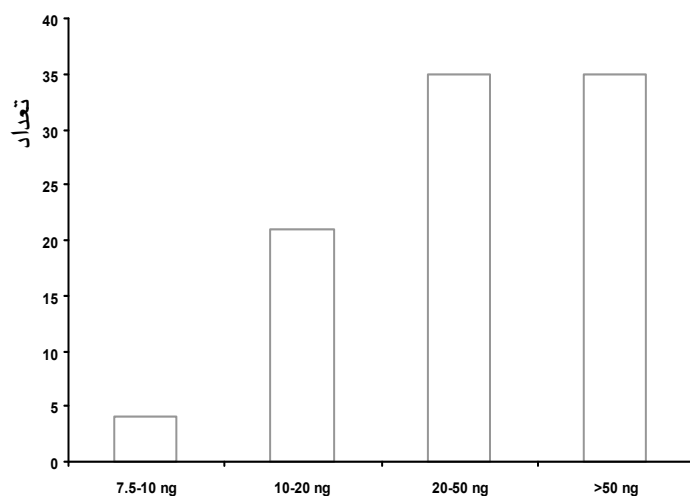
در تمام بیماران از جراحی ترانس اسفنوئیدال استفاده شد. در ۷ مورد ماکروآدنوم که تهاجم به سینوس کاورنو داشتند، آدنوم به صورت ساب توتال و در بقیه‌ی موارد آدنوم به طور کامل برداشته شد. در اغلب موارد تومور شل و دارای قوام نرم بود که از هیپوفیز سالم کاملاً قابل تشخیص بود. در موارد میکروآدنوم بین طرف چپ و راست تفاوت معنی‌داری وجود نداشت. مدت عمل به طور میانگین ۲/۵ ساعت بود و در ۷۳ مورد (۷۰٪) هیپوفیز سالم باقی ماند و در ۲۸ مورد (۴۰٪) پاراکنوئید (عنکبوتی) باز شده است. ترانسفوزیون حین عمل وجود نداشت.

در ۸۰ مورد دیابت بی‌مزه‌ی موقت ایجاد شد که با استفاده از DDVAP بر طرف شد و فقط در یک مورد دایمی ماند. در ۱۱ مورد رینوره از سیستم عصبی مرکزی وجود داشت که با درمان طبی برطرف شد، رینوره در ۴ مورد منجر به مننژیت شد که با درمان طبی بهبود یافت. یک مورد فلج موقت عصب ۳ و یک مورد فلج موقت عصب ۶ ایجاد شد. به طور کلی در ۲۰٪ موارد موربیدیتی موقت مشاهده گردید. موردی از مرگ وجود نداشت.

از ۹۵ بیمار مورد مطالعه، ۷۹ مورد برای پیگیری مراجعه کردند که کمترین مدت یک ماه و بیشترین ۸ سال و میانگین آن 12 ± 13 ماه بود. از ۷۹ بیمار با پی‌گیری نتیجه‌ی درمان بر مبنای میزان GH پس از عمل، در صورتی که حد طبیعی هورمون رشد را کمتر از ۵ ng در نظر بگیریم ۷۶٪ در میکرو و ۶۲٪ در ماکروآدنوم‌ها (نمودار ۳) و در صورتی که بر پایه‌ی مطالعه‌های جدیدتر حد طبیعی هورمون رشد را کمتر از ۲/۵ ng فرض کنیم، ۶۵٪ در میکرو و ۴۴٪ در ماکروآدنوم‌ها (نمودار ۴) بهبودی وجود داشت.



نمودار ۱- توزیع بیماران مبتلا آکرومگالی بر اساس یافته‌های بالینی



نمودار ۲- توزیع بیماران بر حسب میزان هورمون رشد پایه‌ی سرم

در ۹ مورد IGF-1 اندازه‌گیری شده که در همه بیشتر از ۱۰۰۰ واحد بوده است. در ۴۷ مورد اندازه‌گیری میزان GH پس از GTT انجام شد که غیر طبیعی بود.

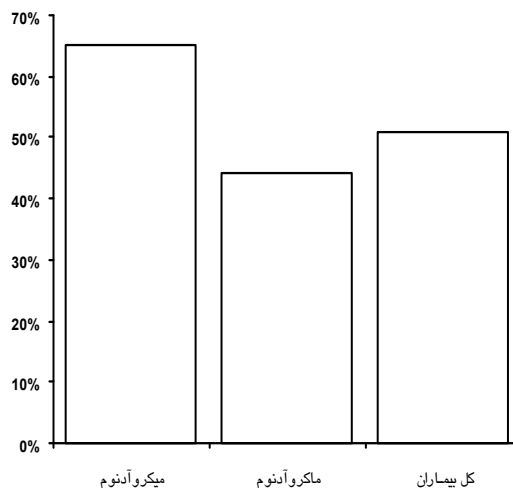
بحث

با توجه به اینکه آکرومگالی یک بیماری چندسیستمی پیچیده است، که با موربیدیتی زیاد و کاهش طول عمر بیماران همراه است، درمان کامل آن حایز اهمیت فراوان است. در مقایسه با مطالعه‌های مشابه در کشورهای دیگر، متوسط سن بیماران (۳۹ سال) در مطالعه ما نسبت به مطالعه‌های دیگر (۴۸ سال) کمتر بود.^۶

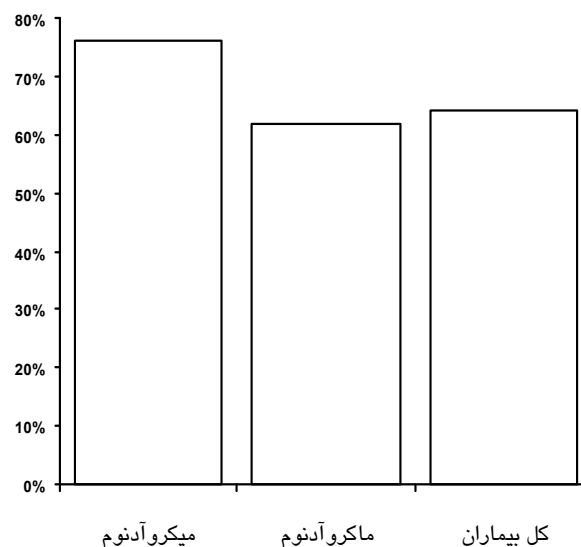
از نظر علایم بالینی شایع‌ترین علامت بالینی بزرگی انتهاها بود که شبیه بقیه‌ی مطالعه‌ها است. متوسط زمان تشخیص از شروع علایم در این مطالعه ۴ سال بود که نسبت به ۸/۳ سال در دیگر مطالعه‌ها کمتر است.^{۱۲} میزان بروز ماکروآدنوم نسبت به میکروآدنوم در مطالعه‌ی ما بیشتر بود (۷۴٪ در مقایسه با ۶۰٪).

با توجه به اینکه معیارهای خاموشی و بهبود بیماری (Remission) درمورد بیماران عمل شده در سال‌های اخیر مورد بحث است،^{۱۳،۱۴} در این مطالعه یافته‌ها بر اساس هر دو معیار بررسی شدند که در هر دو مورد با مطالعه‌های دیگر مطابقت داشتند.^{۱۵-۱۸}

به طور کلی با توجه به عدم وجود مرگ و میر موربیدیتی دایم بسیار کم^{۱۹} و یافته‌های خیلی خوب، این مطالعه بار دیگر نشان داد که عمل جراحی ترانس‌اسفنوئیدال در درمان بیماران آکرومگالی یک روش مناسب با درصد موفقیت بالا است و به عنوان اولین روش درمان به کار برده می‌شود.



نمودار ۳- درصد بهبودی بیماران بر اساس هورمون رشد کمتر از ۵ ng



نمودار ۴- درصد بهبودی بیماران بر اساس حد طبیعی هورمون رشد کمتر از ۲/۵ ng

References

- Thapar K, Kovacs K, Muller PJ. Clinical-pathological correlations of pituitary tumours. *Baillieres Clin Endocrinol Metab* 1995; 9: 243-70.
- Molitch ME. Clinical manifestations of acromegaly. *Endocrinol Metab Clin North Am* 1992; 21: 597-614
- Chanson P, Salenave S. Diagnosis and treatment of pituitary adenomas. *Minerva Endocrinol* 2004; 29: 241-75.
- Kreutzer J, Fahlbusch R. Diagnosis and treatment of pituitary tumors. *Curr Opin Neurol* 2004 Dec; 17: 693-703.
- Nabarro JD. Acromegaly. *Clin Endocrinol (Oxf)* 1987; 26: 481-512.
- Hurley DM, Ho KK. *MJA Practice Essentials--Endocrinology. 9: Pituitary disease in adults.* *Med J Aust* 2004; 180: 419-25.
- Wright AD, Hill DM, Lowy C, Fraser TR. Mortality in acromegaly. *Q J Med* 1970; 39: 1-16.
- Balagura S, Derome P, Guiot G. Acromegaly analysis of 132 cases treated surgically. *Neurosurgery* 1981; 8: 413-6.
- Ferone D, Colao A, van der Lely AJ, Lamberts SW. Pharmacotherapy or surgery as primary treatment for acromegaly? *Drugs Aging* 2000; 17: 81-92.
- صفائی محمد، بهزادنیام حمید، فال بوش ردلف. جایگاه جراحی در درمان آکرومگالی. *مجله دانشکده پزشکی دانشگاه علوم پزشکی گیلان*؛ ۱۳۸۱؛ سال ۱۱، شماره ۴۳، صفحات ۷۵ تا ۸۱.

11. Melmed S. Acromegaly. *N Engl J Med* 1990; 322: 966-77.
12. Scheithauer BW, Kovacs KT, Laws ER Jr, Randall RV. Pathology of invasive pituitary tumors with special reference to functional classification. *J Neurosurg* 1986; 65: 733-44.
13. Er LK, Chang TC, Lin SM, Huang KM, Chang CC. Factors affecting the outcome of surgical treatment of acromegaly. *J Formos Med Assoc* 2000; 99: 191-8.
14. Damjanović SS, Petakov MS, Raicević S, Micić D, Marinković J, Dieguez C, et al. Serum leptin levels in patients with acromegaly before and after correction of hypersomatotropism by trans-sphenoidal surgery. *J Clin Endocrinol Metab* 2000; 85: 147-54.
15. Grisoli F, Leclercq T, Jaquet P, Guibout M, Winteler JP, Hassoun J, et al. Transsphenoidal surgery for acromegaly--long-term results in 100 patients. *Surg Neurol* 1985;23:513-9.
16. Ross DA, Wilson CB. Results of transsphenoidal microsurgery for growth hormone-secreting pituitary adenoma in a series of 214 patients. *J Neurosurg* 1988; 68: 854-67.
17. Sheaves R, Jenkins P, Blackburn P, Huneidi AH, Afshar F, Medbak S, et al. Outcome of transsphenoidal surgery for acromegaly using strict criteria for surgical cure. *Clin Endocrinol (Oxf)* 1996; 45: 407-13.
18. Kaltsas GA, Isidori AM, Florakis D, Trainer PJ, Camacho-Hubner C, Afshar F, et al. Predictors of the outcome of surgical treatment in acromegaly and the value of the mean growth hormone day curve in assessing postoperative disease activity. *J Clin Endocrinol Metab* 2001; 86: 1645-52.
19. Sudhakar N, Ray A, Vafidis JA. Complications after trans-sphenoidal surgery: our experience and a review of the literature. *Br J Neurosurg* 2004; 18: 507-12.

Original Article

Trans-Sphenoidal Surgery in 95 Acromegalic Patients: Clinical and Radiological Findings

Shirvani M, Taherzadeh K

Department of Neurosurgery, Shahid Beheshti (M.C), Tehran, Iran.
e-mail:dmshirvani@yahoo.com

Abstract

Introduction: Acromegaly, a multisystem disease, produced by growth hormone (GH) secreting pituitary adenomas, has devastating effects shortening life expectancy; thus control of the disease is vital. Surgical removal of adenomas is the primary and standard treatment in these patients. In this study, results of trans-sphenoidal surgery in 95 patients admitted consecutively to the Shohada-e Tadjrish Hospital, over 9 years beginning 1996, were analyzed. **Materials and Methods:** Data were collected retrospectively from files of all patients admitted to our hospital, over 9 years, and operated using a trans-sphenoidal approach. Clinical and radiological evaluations were reviewed and intra-operative findings, postoperative complications, immediate hormonal assay results and long term follow ups were analyzed. **Results:** Forty eight patients were female and 47 male (1/1 ratio) with mean age of 39.2 ± 12 years. Acromegalic features were present in almost every patient with a mean duration of 46 ± 43 months. Macroadenomas were discovered in 70 patients and microadenomas in the other 25; there was no mortality. Postoperative complications were as follows: Temporary DI in 80, CSF rhinorrhea in 11 and meningitis in 4 (all were managed conservatively with only one case of permanent DI); 79 patients had follow up (mean 13 ± 12 months); 64% of patients (76% of microadenomas and 62% of macroadenomas) had remission (post-operative GH < 5 ng/mL), but with remission criteria of GH < 2.5 ng/mL there was 51% remission rate (65% of microadenomas and 44% of macroadenomas). In five patients, following initial surgery, there was recurrence after 1 to 4 years, which was controlled in 4 of with a second trans-sphenoidal surgery, with the remaining one case being referred for radiotherapy.

Key word: Acromegaly, GH secreting pituitary adenoma, Trans-sphenoidal surgery