مجله‌ی غدد درون‌ریز و متابولیسم ایران
دانشگاه علوم پزشکی و خدمات بهداشتی ـ درمانی شهید بهشتی
دوره‌ی هفدهم، شماره‌ی ۲، صفحه‌های ۱۷۰ ـ ۱۵۷ (خرداد ـ تیر ۱۳۹۴)

مقاله‌ی مروری

غربالگری سرطان مدولاری تیروییدبا استفاده از نشانگر ژنتیکی پروتوآنکوژن RET

دکتر مهدی هدایتی[۱]، مرجان ظریف یگانه[۱]، سارا شیخ الاسلامی[۱]، دکتر مریم دانشپور[۱]، دکتر فریدون عزیزی[۲]

۱) مرکز تحقیقات سلولی و ملکولی، پژوهشکده علوم غدد درون‌ریز و متابولیسم، دانشگاه علوم پزشکی شهید بهشتی، تهران، ایران، ۲) مرکز تحقیقات غدد درون‌ریز، پژوهشکده علوم غدد درون‌ریز و متابولیسم، دانشگاه علوم پزشکی شهید بهشتی، تهران، ایران، **نشانی مکاتبه‌ی نویسنده‌ی مسئول**: تهران، ولنجک، خیابان یمن، خیابان پروانه، مرکز تحقیقات سلولی و ملکولی، پژوهشکده علوم غدد درون‌ریز و متابولیسم، دکتر مهدی هدایتی؛ e-mail: hedayati@endocrine.ac.ir

چکیده

مقدمه: سرطان تیروییدشایع‌ترین بدخیمی سیستم غدد درون‌ریز است که به چهار نوع پاپیلاری، فولیکولار، مدولاری و آناپلاستیک تقسیم می‌گردد. سرطان مدولاری تیروییدد (MTC) از بدخیم‌ترین انواع سرطان تیروییدد است و تا ۱۰ درصد کل انواع این بیماری را شامل می‌شود. الگوی توارث MTC به صورت اتوزوم غالب است و رخداد جهش‌های افزایش عملکرد پروتوآنکوژن RET در ایجاد آن به خوبی شناخته شده است. MTC به دو صورت ارثی (۲۵ درصد) و تک‌گیر (۷۵ درصد) دیده می‌شود. نوع ارثی بیماری نیز به دو نوع نشانگانی (multiple endocrine neoplasia type 2A, B; MEN2A, MEN2B) و غیرنشانگانی (Familial MTC, FMTC) تقسیم می‌گردد. پیشرفت سریع در حیطه بیولوژی ملکولی و بهبود چشمگیر در روش‌های تشخیصی ژنومیک و پروتئومیک منجر به ایجاد و استفاده از راه‌کارهای خاص برای هر فرد (بیمار) شده است که این پدیده به طور فزاینده‌ای رو به گسترش است. در طی دو دهه گذشته، شناسایی اساس ژنتیکی ایجاد سرطان‌ها، ابزار غربالگری سودمندی را برای بیماران و اعضای خانواده آنان فراهم آورده است. پیشرفت در غربالگری ژنتیکی جهش‌های RET، شناسایی به موقع افراد در معرض خطری که هنوز علایمی از بیماری را نشان نداده‌اند و به دنبال آن انجام تیروییدکتومی پیشگیرانه، سهم مهمی در افزایش سطح سلامت بیماران و خانواده آنان داشته است. در این مقاله، تلاش گردیده است که مروری کوتاه بر نوع نشانگانی و غیرنشانگانی MTC، جهش‌های مهم RET در ایجاد این بیماری و اهمیت آزمایش ژنتیکی RET جهت غربالگری اعضای خانواده بیماران، تشخیص به موقع و مدیریت بهینه بیماران انجام گیرد.

واژگان کلیدی: آزمایش غربالگری ژنتیکی، سرطان مدولاری تیروئید، MEN2A، MEN2B، FMTC، پروتوآنکوژن RET

دریافت مقاله: ۹۳/۱۰/۳۰ـ دریافت اصلاحیه: ۹۴/۲/۱ ـ پذیرش مقاله: ۹۴/۲/۱

مقدمه

سرطان تیروییدشایع‌ترین نئوپلاسم غدد درون‌ریز و مسئول تقریبا یک درصد کل انواع سرطان‌ها در انسان است. در ایالات متحده آمریکا، بروز آن بیش از سایر بدخیمی‌ها رو به افزایش است.[۱-۳] عوامل گوناگونی مانند قرار گرفتن در معرض اشعه (به ویژه در دوران کودکی)، پیش زمینه ژنتیکی، جنسیت و هم‌چنین کمبود ید جزو عوامل خطر در ایجاد سرطان تیروییدبه شمار می‌روند.[۴-۷] مطالعات اخیر، چاقی و به دنبال آن افزایش میزان آدیپوکاین‌ها را نیز از جمله عوامل خطر برای ایجاد سرطان تیروییدمطرح نموده‌اند.[۸-۱۳]

از لحاظ بافت‌شناسی، سرطان تیروییدبر اساس نوع سلول منشاء گرفته، تقسیم‌بندی می‌گردد. غده تیروییدازسلول‌های فولیکولار (مسئول تولید هورمون‌های تیروکسین و تری‌یدوتیرونین) و سلول‌های پارافولیکولار (مسئول ساخت هورمون کلسیتونین) تشکیل شده است. سرطان تیروییدازنوع پاپیلاری و فولیکولار از سلول‌های فولیکولار

[Downloaded from ijem.sbmu.ac.ir on 2024-05-14]

و سرطان مدولاری تیرویید از سلول‌های پارافولیکولار (سلول‌های C) منشاء می‌گیرند.[۱۴] درک سازوکارهای ملکولی این بدخیمی‌ها در سال‌های اخیر به میزان زیادی افزایش یافته است. امروزه تغییرات ژنتیکی مرتبط با چنین تومورها و نشانگان نئوپلاسمی، به عنوان ابزار بالینی بسیار کاربردی برای تشخیص و پیش آگهی بیماری مورد استفاده قرار می‌گیرند.

در این مقاله مروری، سرطان مدولاری تیرویید و نشانگان MEN2[i]، جهش در اگزون‌های اصلی پروتوآنکوژن RET[ii]، و اهمیت غربالگری ژنتیکی این جهش‌ها در مدیریت بهینه بیماران مبتلا، به اختصار مورد بررسی قرار گرفته است.

- **سرطان مدولاری تیرویید[iii]**

سرطان مدولاری تیروئید نوعی بدخیمی نورواندوکراین نادر است که نخستین بار توسط ژاکو[iv] در یک مقاله آلمانی با عنوان گواتر بدخیم همراه با آمیلویید[v] توضیح داده شد.[۱۵] در سال ۱۹۵۹، هازارد[vi] و همکارانش توضیح بافت‌شناسی مشخصی را برای آن ارایه نمودند.[۱۶] همچنین، ویلیامز[vii] منشاء سلول‌های سرطان مدولاری تیرویید را از سلول‌های C و یا پارافولیکولار مترشحه کلسیتونین گزارش نمود.[۱۷] سلول‌های C پارافولیکولار از ستیغ عصبی مشتق شده و منشاء اکتودرمی ـ عصبی مشترک با بخش مدولای غده آدرنال دارند.[۱۴،۱۸،۱۹] هایپرپلازی سلول‌های C، ضایعه‌ای پیش بدخیم و نخستین ناهنجاری بافت شناسی در سرطان مدولاری تیرویید است. این ضایعه در بیمارانی که تحت عمل جراحی تیرویید‌کتومی پیش‌گیرانه قرار می‌گیرند، در بسیاری از موارد تنها یافته پاتولوژی است (شکل ۱).[۲۰]

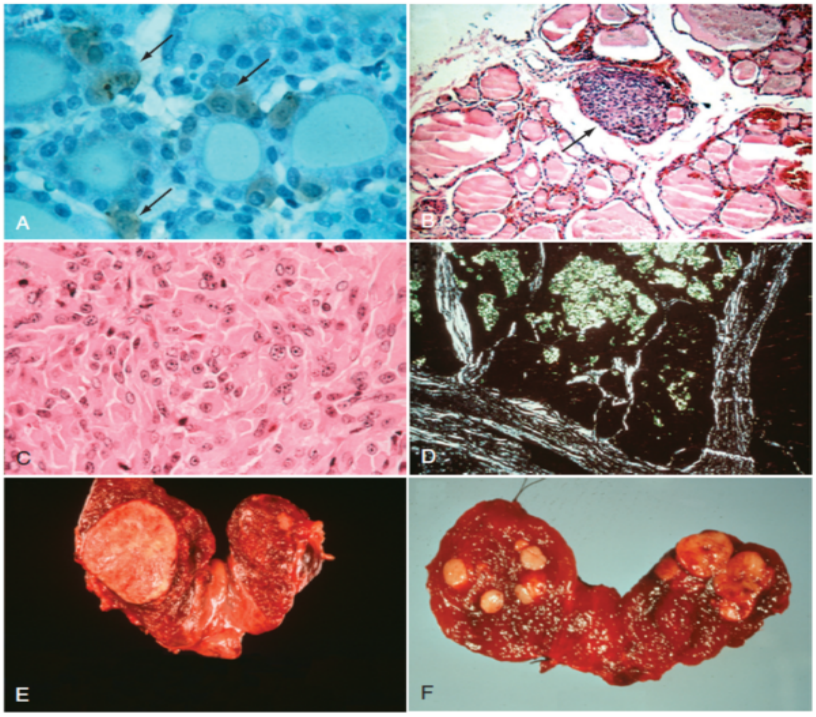

شکل ۱. بافت‌شناسی اختلالات سلول‌های C. A: سلول‌های پارافولیکولار C با رنگ‌آمیزی anti-CEA (فلش‌ها)؛ B: هایپرپلازی سلول‌های C؛ C: سرطان مدولاری تیرویید؛ D: سرطان مدولاری تیرویید، رنگ‌آمیزی نواحی دارای آمیلوئید که فیبرهای کلسیتونین را نشان می‌دهد؛ E: سرطان مدولاری تیرویید دوطرفه که در لوب راست تیرویید تومور بزرگ‌تری مشاهده می‌شود؛ F: سرطان مدولاری تیرویید چند کانونی.[۲۰]

سرطان مدولاری تیرویید مسئول ۱۰-۵ درصد تمام انواع سرطان تیرویید است.[۱۹] پیش آگهی بیماری به عواملی مانند سن، جنس، مرحله و درجه تومور بستگی دارد. به طور کلی، بیش از ۹۵ درصد بیمارانی که دارای تومور محدود به تیرویید هستند، میزان بقای ۱۰ ساله دارند، در حالی‌که در بیمارانی که تهاجم تومور در اطراف تیرویید است، میزان بقای ۷۵ درصد مشاهده می‌شود و وجود متاستازهای دوردست در زمان تشخیص بیماری دارای پیش آگهی بد و

i- Multiple Endocrine Neoplasia Type2
ii- REarranged during Transfection
iii-Medullary Thyroid Carcinoma; MTC,OMIM#171400
iv- Jaquet
v- Malignant Goiter With Amyloid
vi- Hazard
vii- Williams

[Downloaded from ijem.sbmu.ac.ir on 2024-05-14]

بقای ۱۰ ساله به میزان ۴۰ درصد است.[۲۱، ۲۲] به طور کلی، اگر این بیماری در مراحل اولیه تشخیص و درمان شود، پیش آگهی آن خوب است و میزان بقای ۱۰ ساله بیماران ۸۰-۷۰ درصد خواهد بود.[۲۲] متاسفانه در زمان تشخیص، بیش از ۷۰ درصد بیماران متاستاز به غدد لنفاوی گردن، ۱۵ درصد علایم متاستاز موضعی مانند خشونت صدا یا بلع دشوار، و ۱۰ درصد نیز متاستازهای دوردست دارند.[۲۳، ۲۴]

انجام جراحی اساس درمان است و تیرویدکتومی کامل به همراه برداشتن غدد لنفاوی دو طرف گردن تقریبا برای تمامی بیماران توصیه می‌شود.[۲۵] متاستازهای دور دست به کبد، ریه، استخوان و یا تهاجم موضعی به حنجره یا مری باعث افزایش میزان مرگ و میر می‌شود.[۲۱]

سرطان مدولاری تیروید می‌تواند به صورت تکگیر[i] و یا ارثی[ii] باشد. حدود ۸۰-۷۰ درصد موارد بیماری به صورت صورت تکگیر است.[۲۶] نوع تکگیر معمولا در هر سنی می‌تواند بروز نماید، اما بیشتر در دهه چهارم تا ششم زندگی دیده می‌شود. شیوع بیماری در زنان حدودا سه برابر بیشتر از مردان است.[۲۲] بیماران مبتلا به sMTC معمولا یک گره تک و قابل لمس در تیروید و یا غدد لنفاوی گردن دارند. تومورها عموما در قسمت فوقانی و میانی تیروید، محل تمرکز سلول‌های C دیده می‌شوند (شکل ۱). تشخیص معمولا بر اساس یافته‌های FNA[iii] صورت می‌گیرد.[۲۷]

نوع ارثی بیماری ۲۵ درصد موارد را شامل می‌شود و الگوی توارث آن به صورت اتوزوم غالب است.[۲۸] شیوع آن حدود ۲/۵ در ۱۰۰،۰۰۰ (یک در ۳۰۰۰۰) در جمعیت عمومی است.[۲۹] در MTC ارثی، هایپرپلازی سلول‌های C به صورت چند کانونی مشاهده می‌شود که پیش زمینه ضایعات MTC است.[۳۰] نوع ارثی MTC به سه دسته نشانگان نئوپلازی چندگانه درون‌ریز نوع ۲A (MEN2A)[iv]، نئوپلازی چندگانه درون‌ریز نوع ۲B (MEN2B[v])، و MTC خانوادگی (FMTC)[vi] (FMTC)[vi] تقسیم می‌شود که معمولا MEN2A بیشترین و MEN2B کمترین شیوع را دارد؛ با این وجود برخی مطالعات شیوع بالاتر FMTC گزارش کرده‌اند. این سه نوع بیماری از لحاظ ژنتیکی، نفوذ وابسته به سن، ارتباط با سایر بیماری‌ها، میزان تهاجم MTC و پیش آگهی با هم متفاوت‌اند.[۳۱، ۲۵]

i -Sporadic MTC; sMTC
ii - Hereditary MTC; hMTC
iii - Fine Needle Aspiration
iv - Multiple Endocrine Neoplasia; MEN2A
v -Multiple Endocrine Neoplasia; MEN2B
vi - Familial MTC; FMTC

جهش‌های نقطه‌ای افزایش عملکرد در پروتوآنکوژن RET تقریبا در تمامی موارد ارثی بیماری دیده می‌شوند.[۲۱، ۳۲، ۳۳] مدت زمان تبدیل هایپرپلازی سلول‌های C به MTC نیز متفاوت است و به جهش‌های مختلف RET بستگی دارد.[۳۴] پیشرفت در غربالگری ژنتیکی این ژن، شناسایی بیماران مبتلا به نوع ارثی بیماری و هم‌چنین تیروئیدکتومی پیشگیرانه افراد حامل جهش‌های RET را فراهم نموده است.[۱۸]

- **نشانگان نئوپلازی چندگانه درون‌ریز نوع ۲A [vii]**

واژه MEN در سال ۱۹۶۸ توسط اشتاینر[viii] و همکارانش همکارانش جهت توضیح بیماری‌های ترکیبی تومورهای اندوکراین ارایه گردید.[۳۵] در طی دو دهه گذشته، اساس ژنتیکی تومورزایی این نشانگان خانوادگی توضیح داده شده است. بدین‌ترتیب ابزار غربالگری مفیدی را برای تشخیص به هنگام اعضای خانواده فرد مبتلا و حتی پیشگیری قبل از بروز علایم بیماری فراهم نموده است.[۳۶]

نشانگان نئوپلازی چندگانه درون‌ریز نوع ۲A (MEN2A) تحت عنوان نشانگان سیپل[ix] نیز شناخته می‌شود، چرا که نخستین بار در سال ۱۹۶۱ توسط سیپل توضیح داده شد.[۳۷] در سال ۱۹۶۲، کاشمن[x] توانست بین تومورهای اندوکراینی که توسط سیپل گزارش شده بود (سرطان مدولاری تیروید، فئوکروموسایتوما و هایپرپلازی پاراتیروید) ارتباط برقرار کند. این امر منجر به دسته‌بندی MEN2 به عنوان یک بیماری مجزا گردید.[۳۸]

امروزه نشانگان MEN2A با حضور سرطان مدولاری تیروید دوطرفه و چند کانونی، فئوکروموسایتومای دوطرفه و تومورهای غدد پاراتیروید (آدنوما، هایپرپاراتیروییدیسم اولیه) در یک فرد یا خانواده تشخیص داده می‌شود. فراوانی این تومورها ۱۰۰-۹۰ درصد برای سرطان مدولاری تیروید، ۵۰-۴۰ درصد برای فئوکروموسایتوما و ۲۵-۱۰ درصد برای هایپرپلازی پاراتیروید است.[۲۶، ۳۹] در بیشتر موارد، سرطان مدولاری تیروید نخستین تظاهر MEN2A است و معمولا در محدوده سنی ۲۵-۵ سال رخ می‌دهد. اسهال رایج‌ترین تظاهر سیستماتیک در افرادی با غلظت بالای کلسیتونین پلاسمایی (بیش از ۱۰ نانوگرم در میلی‌لیتر) است و پیش آگهی بدی به دنبال خواهد داشت. در بیماران مبتلا به سرطان مدولاری تیروید، عموما توده و درد در ناحیه گردن پیش از ۳۵

vii - MEN2A; OMIM# 171400
viii - Steiner
ix -Sipple
x - Cushman

[Downloaded from ijem.sbmu.ac.ir on 2024-05-14]

سالگی رخ می‌دهد. بیش از ۷۰ درصد این بیماران متاستاز به غدد لنفاوی گردن خواهند داشت.[۴۰] فئوکروموسایتوما معمولا پس از ایجاد سرطان مدولاری تیرویید و یا هم زمان با آن دیده می‌شود، با این وجود در ۲۷-۱۳ درصد موارد اولین علامت بیماری MEN2A، فئوکروموسایتوما است.[۴۱]

هایپرپلازی پاراتیرویید عموما خفیف است و نوع آن ممکن است از یک آدنوما تا یک هایپرپلازی واضح متغیر باشد. بیشتر افراد دارای هایپرپلازی پاراتیرویید علایمی ندارند، با این حال افزایش دفع ادراری کلسیم و سنگ کلیه ممکن است رخ دهد. اگر هایپرپلازی پاراتیرویید به مدت طولانی وجود داشته باشد و بدون تشخیص بماند، علایم شدیدی بروز خواهد کرد. این بیماری معمولا چندین سال پس از تشخیص سرطان مدولاری تیرویید رخ می‌دهد و متوسط سن شروع آن ۳۸ سالگی است.[۴۱]

انواع نادری از MEN2A نیز گزارش شده است که شامل MEN2A به همراه آمیلوییدوز لیکن جلدی (CLA[i]) است؛ این ضایعات پوستی در ناحیه فوقانی پشت بدن ایجاد می‌شوند و ممکن است پیش از سرطان مدولاری تیرویید تظاهر یابند (شکل۲-A).[۴۲-۴۴]

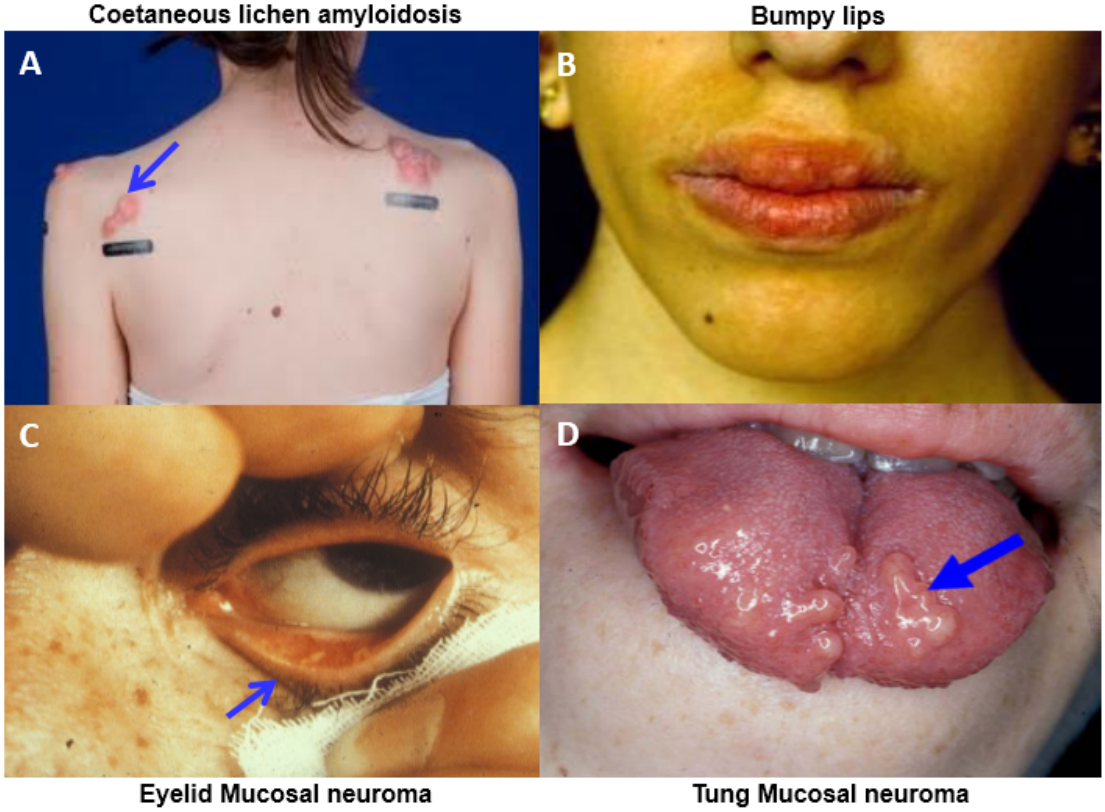

شکل۲. A، شکل ۲. A: ضایعات پوستی coetaneous lichen amyloidosis در بیمارن مبتلا به MEN2A؛ B، C و D: نوروماهای مخاطی در لب‌ها، پلک چشم و زبان در بیماران مبتلا به MEN2B.

نوع کمیاب دیگری از بیماری، همراهی MEN2A و یا FMTC با بیماری هیرشپرونگ[ii] با شیوعی حدود ۱۶ درصد است.[۳۹، ۴۵]

مراحل بالینی سرطان مدولاری تیرویید در بیماران مبتلا به MEN2A متفاوت است و پیشرفت بیماری بستگی به نوع کدون‌های جهش یافته در پروتوآنکوژن RET دارد.[۴۶-۴۸] عمده جهش‌های MEN2A در ناحیه غنی از سیستئین پروتئین RET در اگزون‌های ۱۰ و ۱۱ مشاهده می‌شود.[۱۴، ۴۹]

i- Cutaneous Lichen Amyloidosis
ii-Hirschsprung

[Downloaded from ijem.sbmu.ac.ir on 2024-05-14]

- **نشانگان نئوپلازی چندگانه درون‌ریز نوع ۲B** [i]

تعاریف اولیه از نشانگان MEN2B نخستین بار توسط وگنمن[ii] در سال ۱۹۲۲،[۵۰] فروبوز[iii] در سال ۱۹۲۳ [۵۱] و سپس سپس در سال ۱۹۶۶ ارایه شد. مجموعه یافته‌های مرتبط با MEN2B در یک فرد مبتلا و خانواده وی توسط ویلیامز[iv] و پولاک[v] در سال ۱۹۶۶ ارایه گردید. این یافته‌ها شامل ضخیم شدن لب‌ها، ضایعات زبان، سرطان مدولاری تیروییید و فئوکروموسایتوما بود.[۵۲،۵۳]

نشانگان MEN2B در حدود ۱۰-۵ درصد موارد نشانگان MEN2 را شامل می‌شود.[۴۴] مشخصه‌های این بیماری عبارت از سرطان مدولاری تیروییید مهاجم و زودرس در همه افراد مبتلا (به ویژه در سال نخست زندگی)، فئوکروموسایتوما (در حدود ۵۰-۴۰ درصد موارد)، عدم وجود هایپرپاراتیروییدیسم، برآمدگی‌هایی روی لب‌ها و زبان (ناشی از نوروماهای مخاطی و جلدی چندگانه) (شکل۲)، گانگلیونوروماتوزیس‌های گوارشی، ظاهر شبه مارفان (بلند بودن اندام‌ها و عدم تناسب آن با تنه)، ناهنجاری‌های اسکلتی اغلب با کیفواسکولیوز یا لوردوز، سستی مفاصل، کاهش چربی زیرپوستی، و ضعف عضلات پروگزیمال است.[۴۴] افراد مبتلا به MEN2B ممکن است به علت وجود نوروماهای مخاطی در سطح قدامی ـ پشتی زبان، کام و یا حلق و چهره مشخص، در دوران نوزادی یا اوایل کودکی تشخیص داده شوند.[۵۴]

در حدود ۴۰ درصد افراد مبتلا دارای گانگلیونوروماهای منتشر دستگاه گوارش هستند که منجر به مگاکولون، یبوست، و حتی اسهال می‌گردد.[۴۴، ۳۹] وجود نوروماها در ناحیه پلک‌ها می‌تواند منجر به ضخیم شدن و برگشتن لبه‌های پلک فوقانی گردد (شکل ۲).[۴۴] در مطالعه‌ای، براکهوف[vi] و همکارانش گریه بدون اشک را جزو علایم نشانگان MEN2B گزارش نمودند که جزو نشانه‌های نادر است و تنها در ۱۰-۵ درصد بیماران مشاهده می‌شود.[۲۹] اگر افراد مبتلا به نشانگان MEN2B در طی سال نخست زندگی تحت عمل جراحی تیروییدکتومی پیش‌گیرانه قرار نگیرند، به احتمال زیاد سرطان مدولاری تیروییید مهاجم و زودرس گریبان‌گیر آن‌ها خواهد شد.[۴۴] بیماران اغلب سابقه خانوادگی MEN2B را ندارند و علت اصلی بیماری جهش‌های درون‌زاد بخش داخل سلولی پروتوآنکوژن RET، اغلب در اگزون ۱۶ و گاهی اگزون ۱۵ است.[۵۵، ۳۹]

- **سرطان مدولاری تیروییید خانوادگی**[vii]

در این بیماری سرطان مدولاری به صورت خانوادگی دیده می‌شود و بروز سایر مشکلات اندوکراین در آنان بسیار اندک است.[۳۹، ۳۶] برخی نیز سرطان مدولاری تیروییید خانوادگی را نوعی MEN2A در نظر می‌گیرند که سرطان مدولاری تیروییید تنها تظاهر بالینی آن است.[۴۴] ویژگی دیگر این بیماری، وجود بقایای آمیلوییدی بین سلول‌های توموری است.[۵۶،۵۷] سرطان مدولاری تیروییید خانوادگی معمولا دو طرفه و چند کانونی است و فنوتایپی کم تهاجم دارد و عموما تا دهه دوم و سوم زندگی بروز نمی‌کند.[۵۸] در سال‌های اخیر، این بیماری با فراوانی بیشتری تشخیص داده می‌شود و در حدود ۶۰-۳۵ درصد همه موارد سرطان مدولاری تیروییید را در برمی‌گیرد. علی‌رغم وجود سرطان مدولاری تیروییید، نفوذ بیماری کمتر است، پیش آگهی به نسبت بهتری دارد و دوره بالینی آن نسبت به نشانگان MEN2A و MEN2B خوش‌خیم‌تر است.[۳۹]

تشخیص سرطان مدولاری تیروییید خانوادگی زمانی اثبات می‌شود که حداقل چهار نفر از اعضای یک خانواده در سنین مختلف مبتلا به سرطان مدولاری تیروییید باشند. غربالگری دقیق بیوشیمیایی و ژنتیکی، اغلب تاریخچه خانوادگی این بیماری را در خانواده نشان می‌دهد. این موارد در ابتدا ممکن است به عنوان سرطان مدولاری تیروییید تک-گیر در نظر گرفته شوند.[۵۶، ۲۸] پیش از تایید تشخیص نهایی سرطان مدولاری تیروییید خانوادگی، باید عدم ابتلا به فئوکروموسایتوما اثبات شود. در حقیقت، تشخیص بیماری بر اساس عدم وجود هایپرپاراتیروییدیسم اولیه در دو نسل یا بیشتر در یک خانواده و جهش‌های پروتوآنکوژن RET به ویژه در کدون‌های ۶۰۹، ۶۱۱، ۶۱۸، ۷۶۸، ۷۹۰، ۸۰۴ و ۸۹۱ است. در خانواده‌هایی که تنها یک فرد مبتلا وجود دارد و یا در خانواده‌های کوچک، تشخیص بیماری باید با احتیاط صورت گیرد. چرا که امکان دارد تشخیص فئوکروموسایتوما و MEN2A نادیده گرفته شوند.[۲۵]

i - MEN2B; OMIM#162300
ii - Wagenmann
iii - Froboese
iv - Williams
v - Pollock
vi - Brauckhoff
vii - FMTC; OMIM#155240

[Downloaded from ijem.sbmu.ac.ir on 2024-05-14]

- **پروتوآنکوژن RET** [i]

جایگاه کروموزومی ژن RET در سال ۱۹۸۵ توسط تاکاهاشی[ii] در ناحیه کروموزومی 10q11.2 شناسایی گردید.[۵۹،۶۰] این ژن توانایی تبدیل رده سلولی 3T3 به سلول‌های سرطانی از طریق بازآرایی کروموزومی را داشت.[۶۱] دو سال پس از شناسایی جایگاه کروموزومی ژن RET، به دنبال انجام مطالعات پیوستگی ژنتیکی مشخص شد که ژن مسئول ایجاد فنوتایپ‌های MEN2 نیز در ناحیه کروموزومی 10q11.2 قرار دارد.[۶۰،۶۲،۶۳] سپس در سال‌های ۱۹۹۳ [۶۴،۶۵] و ۱۹۹۴ [۶۶-۶۸] مشخص شد که جهش‌های افزایش عملکرد پروتوآنکوژن RET و در نتیجه فعالیت دایم این پروتئین منجر به نشانگان MEN2 می‌گردد. پروتوآنکوژن RET، گیرنده تیروزین کیناز غشایی را رمز می‌کند.[۶۹] پروموتر غنی از GC (گوانین ـ سایتوزین) این ژن درون اگزون یک قرار گرفته است. علاوه بر اگزون شماره یک این ژن که دارای بخش‌های غیررمزگردان است، اگزون‌های چهار، ۱۹، ۲۰ و ۲۱ نیز دارای نواحی ترجمه‌نشدنی هستند. رونوشت mRNA اصلی آن ۵۶۵۹ نوکلئوتید است و ایزوفرم اصلی آن دارای ۱۱۱۴ اسیدآمینه است.[۷۰،۷۱]

- **ساختار گیرنده پروتئین کیناز RET**

پروتئین RET در دوران جنینی در ناحیه لوله گوارش اولیه، سلول‌های عصب سمپاتیکی و حسی، سلول‌های عصبی دوپامینی و نورآدرنالینی و نورون‌های منتقل‌کننده پیام عصبی به سیستم اعصاب مرکزی بیان می‌شود. هم‌چنین این پروتئین در جوانه دستگاه ادراری در دوران جنینی و نیز در حین تکامل کلیه و در حین تمایز سلول‌های بنیادی اسپرماتوگونی بیان می‌گردد.[۷۲-۷۵] این گیرنده تیروزین کیناز در رشد، تمایز، و مهاجرت سلول‌های بافت‌های در حال تکامل، تکامل سیستم عصبی، بقای نرون‌ها و تمایز آن‌ها نقش دارد.[۷۳،۷۶]

ژن رمز کننده RET دارای سه نسخه مختلف mRNA است که ایزوفرم‌های متنوعی را رمزدهی می‌نماید. اگزون شماره ۱۹ این ژن در هر سه نسخه mRNA وجود دارد، در حالی‌که پیرایش متفاوت در انتهای 3 اگزون ۱۹ منجر به پیرایش اگزون ۲۰ و یا ۲۱ می‌گردد.[۷۷-۷۹] این نسخه‌ها ایزوفرم‌های RET9، RET51 و RET43 را رمزدهی می‌کنند که به ترتیب دارای ۹، ۵۱، و ۴۳ اسیدآمینه در انتهای کربوکسیل خود می‌باشند. ایزوفرم‌های RET9 و RET51 اصلی تلقی شده و به ترتیب دارای ۱۰۷۲ و ۱۱۱۴ اسیدآمینه هستند. این دو ایزوفرم در بیشتر بافت‌ها با عملکردی متفاوت به صورت هم‌زمان بیان می‌شوند.[۷۱،۷۰،۷۷-۷۹] آخرین اسیدآمینه مشترک هرسه ایزوفرم، تیروزین ۱۰۶۲ است که طی فعال شدن RET فسفوریله می‌گردد. بنابراین پیرایش متفاوت منجر به قرارگیری اسیدآمینه‌های متفاوتی در سه ایزوفرم RET و در نتیجه تفاوت توانایی اتصال آن‌ها می‌گردد.[۸۰،۸۱]

گیرنده پروتئین تیروزین کیناز RET دارای سه بخش، شامل قطعات خارج سلولی، داخل غشایی (هیدروفوب) و داخل سلولی (تیروزین کیناز)، است. قطعه خارج سلولی شامل نواحی متصل شونده به لیگاند (N-terminal)، چهار ناحیه شبه کادهرین برای پایدار دایمرهای RET (Ca2+ dependent cell adhesion) و ناحیه غنی از سیستئین برای اتصال لیگاند (نزدیک به غشای سلول) است (شکل۳).[۸۱،۸۲]

ناحیه داخل غشایی، هم‌نشینی مونومرهای RET را از طریق پیوندهای غیر کووالان گیرنده-گیرنده تضمین می‌کند. ناحیه داخل سلولی دارای دو بخش تیروزین کینازی است که در طی فعال شدن گیرنده RET فسفوریله می‌شوند. بخش تیروزین کینازی به ترتیب دارای ۱۶ و ۱۸ اسیدآمینه تیروزین در RET9 و RET51 است. توالی‌های تیروزین ۱۰۱۹ و ۱۰۵۱ تنها در RET51 وجود دارند.[۸۳-۸۵]

- **عملکرد گیرنده پروتئین کیناز RET**

لیگاندهای گیرنده پروتئین کیناز RET شامل عوامل رشد مانند لیگاندهای خانواده عامل نوروتروفیک مشتق از سلول گلیال (GFLs: GDNF Family Ligands: Glial cell Derived Neurotropic Factor) مانند GDNF، persephin (PSPN)، artemin (ARTN) و neurturin (NRTN) است.[۸۶]

بدون حضور لیگاند، گیرنده RET به صورت مونومر، غیرفسفوریله و غیرفعال است. اتصال لیگاند با واسطه گیرنده‌های GFRα به بخش خارج سلولی گیرنده، منجر به القای دایمر شدن و اتوفسفوریلاسیون گیرنده می‌شود. در نتیجه، مکان‌های اتصال داخل سلولی برای پروتیین‌های انتقال پیام و فعال شدن مسیرهای پایین دست آن ایجاد می‌گردد.[۸۳،۸۵،۸۶] به عبارت دیگر، با اتصال GFLs به گیرنده RET، بخش داخل سیتوپلاسمی آن اتوفسفوریله می‌شود که برای فعال شدن مسیرهای پایین دست ضروری است (شکل ۳). در حقیقت، فسفوریله شدن توالی‌های تیروزین ۹۸۱،

i - OMIM#164761
ii -Takahashi

[Downloaded from ijem.sbmu.ac.ir on 2024-05-14]

۱۰۱۵، ۱۰۶۲ و ۱۰۹۶ برای آغاز فرایندهای انتقال پیام داخل سلولی مهم است. مسیرهای پایین دست RET شامل RAF-MEK-ERK و PI3K-AKT mTOR هستند.[۸۷،۸۸]

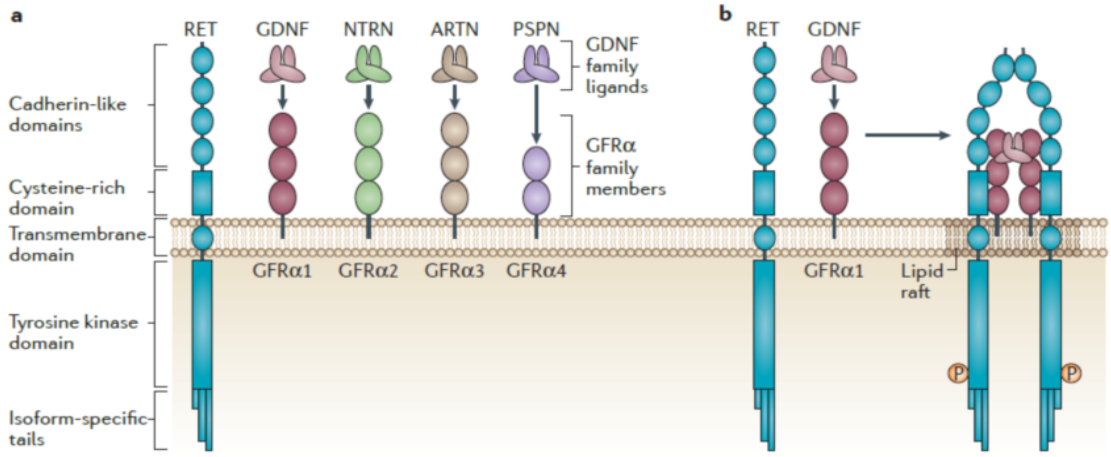

شکل ۳- A: گیرنده تیروزین کیناز RET. این گیرنده دارای یک ناحیه خارج سلولی بزرگ با نواحی شبه کادهرین و ناحیه غنی از سیستئین، بخش داخل غشایی و بخش تیروزین کینازی درون سلول است. گیرنده‌های RET دارای چهار لیگاند GDNF، NTRN، ARTN و PSPN هستند که از طریق کمک گیرنده خانواده GFRα به گیرنده متصل می‌شوند؛ B: با اتصال لیگاند و کمک گیرنده GFRα به گیرنده RET، کمپلکس هترودایمر شکل می‌گیرد و سپس اتوفسفوریله شدن زیرواحدهای تیروزین در ناحیه درون سلولی و به دنبال آن فعال شدن مسیرهای پایین دست انتقال پیام رخ می‌دهد.[۸۵]

- **جهش‌های پروتوآنکوژن RET**

پروتوآنکوژنRET جزو نخستین گیرنده‌های تیروزین کینازی بود که نقش آن در نئوپلاسم‌ها مشخص گردید.[۲۸،۶۵،۸۹] فعالیت انکوژنی این گیرنده سلولی، دو مسیر PI3K-AKT-mTOR و RAS/RAF/MAPK را فعال می‌کند.[۸۸،۹۰،۹۱] جهش‌های نقطه‌ای، با افزایش و یا از دست دادن عملکرد در این ژن، با پیامدهای بیماری‌زایی مرتبط بوده است.[۹۰،۹۲-۹۵] جهش‌های بسیاری با توارث اتوزوم غالب منجر به فعالیت دایم این ملکول می‌شوند.[۲۸] جهش‌های افزایش عملکرد RET در پاتوژنز چندین نوع سرطان تیروئید دخیل است.[۹۲] جهش‌های نقطه‌ای به صورت سوماتیک و یا ژرم لاین می‌توانند رخ دهد.[۹۵،۹۶] همان‌گونه که پیش‌تر اشاره شد، جهش‌های ژرم لاین RET با فنوتایپ‌های FMTC، MEN2B و MEN2A مرتبط هستند،[۸۹،۹۷] در حالی‌که MTC تک گیر با جهش‌های سوماتیک این ژن در ارتباط است.[۹۶] ارتباط قوی ژنوتایپ ـ فنوتایپ بین جهش‌های خاص در کدون‌های مختلف این ژن و تظاهرات بالینی متفاوت وجود دارد.[۳۹،۴۸،۵۶] (جدول ۱).

جهش‌های RET بیشتر از نوع جهش بدمعنی و در اگزون‌های ۱۰ و ۱۱ (کد کننده بخشی از ناحیه خارج سلولی گیرنده RET)، و اگزون‌های ۱۳، ۱۴، ۱۵، ۱۶ (کد کننده بخشی از ناحیه داخل سلولی گیرنده RET) هستند.[۹۳]

جهش در کدون‌های غنی از سیستئین بخش خارج سلولی (کدون‌های ۶۰۹، ۶۱۱ و ۶۱۸ و ۶۲۰ اگزون ۱۰؛ کدون ۶۳۰ و ۶۳۴ اگزون ۱۱) منجر به اتوفسفوریلاسیون توالی‌های تیروزین در گیرنده RET در غیاب لیگاند می‌شود. جهش در ناحیه تیروزین کینازی داخل سلول (مانند کدون ۹۱۸ اگزون ۱۶) بر دایمر شدن گیرنده اثری ندارد، بلکه باعث فعال شدن پایدار مسیرهای انتقال پیام داخل سلولی و تبدیل سلول به حالت سرطانی می‌گردد (شکل ۴).[۲۸،۹۸]

بررسی‌های پروتوآنکوژن RET در بیماران و خانواده‌های مبتلا به MEN2 و FMTC نشان داده است که بسیاری از آن‌ها دارای جهش‌های ژرم لاین در این ژن هستند.[۹۹] در حقیقت این جهش‌ها در ۹۸ درصد موارد MEN2A، ۹۵ درصد موارد MEN2B، و ۸۸ درصد موارد FMTC مشاهده شده است.[۲۸] در حدود ۵۰-۳۰ درصد تومورهای sMTC نیز دارای جهش‌های سوماتیک پروتوآنکوژن RET هستند.[۲۱،۱۰۰] جهش‌های این ژن در بیماران sMTC با افزایش خطر متاستاز به غدد لنفاوی، متاستازهای دوردست و کاهش بقای بیماران همراه است.[۱۸،۲۳]

جهش‌های منجر به افزایش فعالیت پروتوآنکوژن RET که در نشانگان MEN2A دیده می‌شود، به طور عمده در اگزون‌های ۱۰، ۱۱، ۱۳، ۱۴ و ۱۵ رخ می‌دهد. شایع‌ترین این

[Downloaded from ijem.sbmu.ac.ir on 2024-05-14]

جهش‌ها در کدون‌های سیستئینی بسیار حفاظت شده ۶۰۹، ۶۱۱ و ۶۱۸ و ۶۲۰ (اگزون ۱۰) با میزان تقریبی ۱۵-۱۰ درصد، و کدون ۶۳۰ و ۶۳۴ (اگزون ۱۱) با میزان تقریبی ۸۵-۸۰ درصد هستند.[۴۷،۶۵،۸۵،۱۰۱،۱۰۲]

جدول ۱- ارتباط ژنوتایپ-فنوتایپ سطوح مختلف خطر جهش‌های پروتوآنکوژن RET بر اساس ATA.[۲۵]

ناحیه پروتئین	اگزون	ژنوتایپ	فنوتایپ	طبقه بندی بر اساس ATA
ناحیه شبه کادهرین خارج سلولی	۵	G321R	FMTC/MEN2A	A
ناحیه غنی از سیستئین خارج سلولی	۸			
		C515S	FMTC/MEN2A	A
		532duplication	FMTC	A
		529/531	FMTC	A
		G533C	FMTC/MEN2A	A
		532duplication	FMTC	A
		531/9bp duplication	FMTC/MEN2A	A
	۱۰	R600Q	FMTC/MEN2A	A
		K603E	FMTC/MEN2A	A
		K603Q	FMTC	A
		Y606C	FMTC	A
		C609F/R/G/S/Y	FMTC/MEN2A/HSCR	B
		C611R/G/F/S/W/Y	FMTC/MEN2A/HSCR	B
		C618R/G/F/S/Y	FMTC/MEN2A/HSCR	B
		C620R/G/F/S/W/Y	FMTC/MEN2A/ HSCR	B
	۱۱	C630R/F/S/Y	FMTC/MEN2A	B
		D631Y	FMTC	B
		633	MEN2A	B
		633/9bpduplication	FMTC/MEN2A	B
		634/12bp duplication	FMTC/MEN2A	B
		C634R	MEN2A/CLA	C
		C634G/F/S/W/Y	FMTC/MEN2A/CLA	C
		634/12bp duplication	MEN2A	B
		635/insertion ELCR/T636P	FMTC/MEN2A	A
		637	MEN2A	?
		S649L	FMTC/MEN2A	A
		K666E	FMTC/MEN2A	A
ناحیه تیروزین کیناز داخل سلولی	۱۳	E768D	FMTC/MEN2A/ sMTC	A
		N777S	FMTC	A
		778	FMTC	A
		N776S	FMTC/MEN2A	A
		781	FMTC	?
		L790F	FMTC/MEN2A	A
		Y791F	FMTC/MEN2A	A
	۱۴	V804L	FMTC/MEN2A	A
		V804M	FMTC/MEN2A/sMTC	A
		V804M+E805K	MEN2B	D
		V804M+Y806C	MEN2B	D
		G819K	FMTC	A
		R833C	FMTC/ MEN2B	A
		R844Q	FMTC/ MEN2B	A
		V804M/E805K	MEN 2B	D
		V804M/Y806C	MEN 2B	D
		804/844	FMTC	?
		852	FMTC	?
	۱۵	R866W	FMTC/MEN2A	A
		876	FMTC	?
		A883F	MEN2B/ sMTC	D
		S891A	FMTC/MEN2A/	A
	۱۶	R912P	FMTC/MEN2A/ MEN2B	A
		M918T	sMTC/MEN2B	D
		920	sMTC/MEN2B	D
		922	sMTC/MEN2B	D
	۱۳/۱۴	V804M+V778I	FMTC/MEN2A	B
	۱۴/۱۵	V804M+S904C	MEN2B/ MEN2A	D
	۱۳/۱۶	768/919	FMTC	?
	۱۴/۱۵	V804M/S904C	MEN 2B	D

هایپرپاراتیروییدیسم در نشانــگان MEN2A ارتباط قوی با جهش در کدون ۶۳۴ و به ویژه جهش C634R دارد.[۴۷،۹۴،۹۷،۱۰۳] جهش‌های ناشایع دیگری نیز در بخش تیروزین کینازی گیرنده RET در نشانگان MEN2A گزارش شده است.[۱۰۱،۱۰۳،۱۰۴]

فئوکروموسایتوما نیز با جهش در کدون‌های ۶۳۴ و ۹۱۸ در تقریبا ۵۰ درصد بیماران، در کدون‌های ۶۰۹، ۶۱۱ و ۶۱۸ و ۶۲۰ در حدود ۱۷ درصد بیماران، و همچنین در کدون‌های ۷۹۱ اگزون ۱۳ و ۸۰۴ اگزون ۱۴، و کدون ۵۳۳ اگزون ۸ همراه است.[۴۷،۶۵،۸۹،۱۰۵،۱۰۶]

[Downloaded from ijem.sbmu.ac.ir on 2024-05-14]

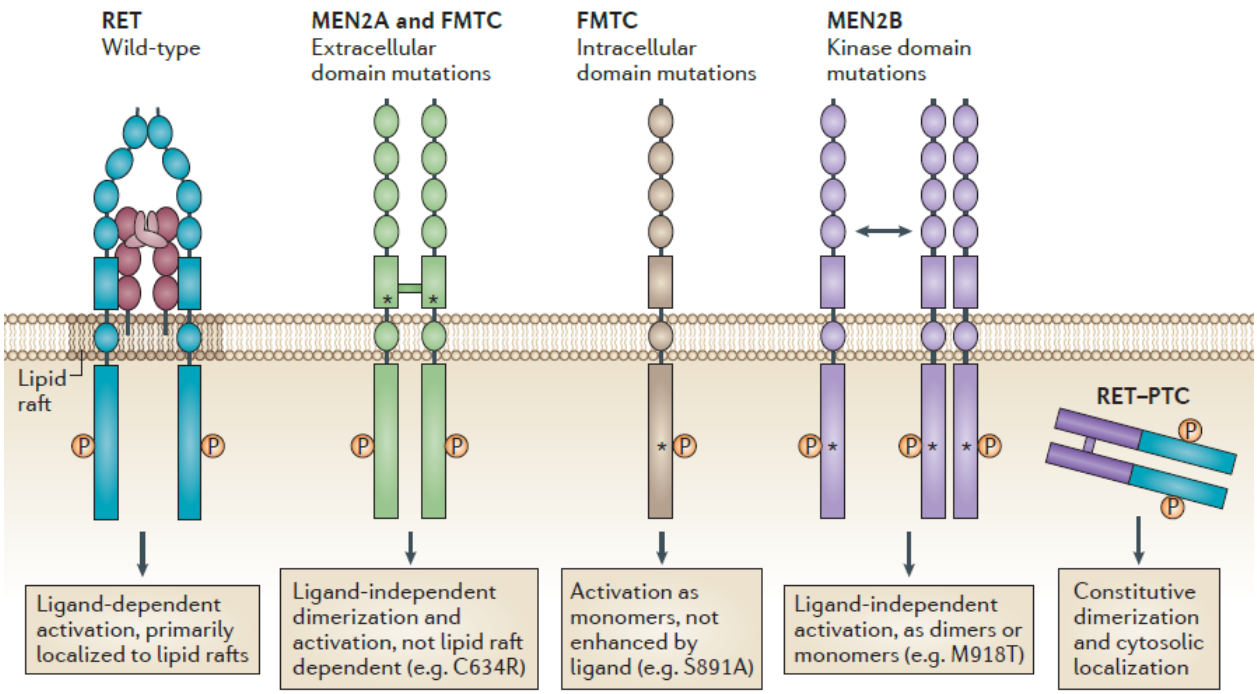

شکل ۴- سازوکارهای ملکولی جهش‌های RET. فعال شدن گیرنده طبیعی RET به اتصال کمپلکس لیگاند و کمک گیرنده نیاز دارد (چپ). در اشکال جهش یافته این گیرنده (با ستاره مشخص شده‌اند)، اگر جهش در ناحیه خارج سلولی گیرنده رخ داده باشد، منجر به دایمر شدن پایدار آن بدون نیاز به لیگاند و کمک گیرنده می‌گردد. اگر جهش در ناحیه داخل سلولی گیرنده ایجاد شود، بدون نیاز به لیگاند و دایمرشدن، گیرنده فسفوریله می‌گردد. در جهش‌هایی که در MEN2B رخ می‌دهد، ساختار گیرنده تغییر یافته، اتصال ATP به آن افزایش می‌یابد و منجر به پایداری پیوسته بخش کینازی گیرنده می‌شود. بازآرایی RET/PTC نیز باعث فعال شدن مداوم پروتئین‌های سیتوزولی می‌شود. این پروتئین‌ها قادر به فعال نمودن بخش کینازی گیرنده RET هستند.[۸۵]

در سرطان مدولاری تیروئید خانوادگی جهش‌ها به طور عمده در کدون‌های سیستئینی اگزون‌های ۱۰ و ۱۱ پروتوآنکوژن RET رخ می‌دهند. به عنوان مثال، جهش C634Y تقریبا همیشه با سرطان مدولاری تیروئید خانوادگی همراه است. با این وجود، جهش‌های غیرسیستئینی نیز در کدون‌های ۵۳۲، ۵۳۳ (اگزون۸)، ۷۶۸، ۷۹۰، ۷۹۱ (اگزون ۱۳)، ۸۰۴، ۸۴۴ (اگزون۱۴)، ۸۹۱ (اگزون۱۵)، و ۹۱۲ (اگزون۱۶) در این بیماری شناسایی شده‌اند.[۴۷،۶۴،۱۰۷]

همان‌گونه که پیش‌تر اشاره شد، بدخیم‌ترین نوع بیماری در ارتباط با جهش‌های پروتوآنکوژن RET در نشانگان MEN2B مشاهده شده است. حدود ۹۵ درصد جهش‌های مرتبط با آن در کدون ۹۱۸ (Met918Thr) (اگزون ۱۶) و ۵ درصد نیز در کدون ۸۸۳(A883F) (اگزون ۱۵) این ژن رخ می‌دهند.[۲۱،۲۹،۶۸،۱۰۰،۱۰۸] در موارد نادری هتروزایگوت‌های مرکب مانند V804M/Y806C برای این بیماری مشاهده شده‌اند.[۱۰۹،۱۱۰]

علاوه بر این، بازآرایی‌های RET/PTC نیز با سرطان پاپیلاری تیروئید در ارتباط هستند و به طور عمده در کودکان و تومورهای ناشی از اثر اشعه، مشاهده می‌گردند.[۱۱۱] از دست رفتن عملکرد پروتوآنکوژن RET نیز با نوعی بیماری ژنتیکی مرتبط با تکامل ستیغ عصبی به نام بیماری هیرشپرونگ (Hirschprung) در ارتباط است. این بیماری ناشی از عدم حضور سیستم عصبی گوارشی در ناحیه hindgut و گانگلیون‌های عصبی در کولون است.[۱۱۲] جهش‌هایی که منجر به ازبین رفتن عملکرد RET می‌شوند، در بیماران مبتلا به ناهنجاری‌های مادرزادی کلیه و دستگاه ادراری نیز مشاهده شده‌اند (CAKUT[i]).[۸۵]

- **آزمایش ژنتیکی غربالگری RET**

مدیریت بهینه به منظور درمان بیماران مبتلا به نوع ارثی سرطان مدولاری تیروئید، برداشتن کامل غده تیروئید پیش از بدخیم شدن و گسترش بدخیمی به خارج از غده تیروئید است. اندازه‌گیری سطح کلسیتونین همیشه پیشگویی‌کننده این مسئله نیست. اگر مقدور باشد، انجام تیروئیدکتومی باید پیش

i - Congenital Abnormalities of the Kidney and Urinary Tract Tract

[Downloaded from ijem.sbmu.ac.ir on 2024-05-14]

از ایجاد تظاهرات بیوشیمیایی بیماری و در جهت کاهش خطر گسترش تومور به خارج از تیروییید صورت گیرد. در غیر این صورت، احتمال باقی ماندن تومور و عود بیماری وجود خواهد داشت.

آزمایش ژنتیکی برای غربالگری جهش‌های ژرم لاین RET دارای حساسیت و ویژگی بسیار بالایی به منظور شناسایی افراد در معرض خطر ابتلا به MTC، کمک‌کننده برای تشخیص وراثتی یا تک‌گیر بودن بیماری، و هم‌چنین تعیین پیش آگهی بیماری است. استفاده از این آزمایش ژنتیکی، در کنار سایر بررسی‌های بالینی و آزمایشگاهی، به شناسایی سریع و قطعی افراد ناقل و هم‌چنین مدیریت بالینی بیماران مبتلا کمک به سزایی کرده است. هنگامی که فردی واجد جهش در اگزون‌های اصلی RET و فاقد علایم بیماری است، باید به دقت مورد مشاوره قرار گیرد.[۱۱۳] تشخیص قطعی MEN2 در موارد sMTC و یا فئوکروموسایتوما در بیمارانی که سابقه خانوادگی روشنی از ابتلا به بیماری ندارند، به شناسایی جهش‌های ژرم لاین RET بستگی دارد. مشاوره ژنتیکی مناسب باید قبل و پس از انجام این آزمایش انجام گیرد که شامل ارایه اطلاعات درباره عواقب نتیجه مثبت آزمایش برای بیمار و خانواده وی، مفهوم نتیجه "منفی" آزمایش، احتمال منفی کاذب بودن و وجود خطا در آزمایش، در دسترس بودن تشخیص پیش از تولد و پیامدهای روحی ـ روانی آگاهی از نتیجه آزمایش برای بیمار و سایر اعضای خانواده وی است.[۱۱۴]

امروزه، آزمایش ژنتیکی غربالگری جهش‌های ژرم لاین RET از طریق تعیین توالی مستقیم DNA ژنومی انجام می‌گیرد. بیشتر آزمایشگاه‌ها شش کدون سیستئینی ۶۰۹، ۶۱۱، ۶۱۸، ۶۲۰، ۶۳۰ و ۶۳۴ را بررسی می‌نمایند. برخی آزمایشگاه‌ها نیز علاوه بر این، اگزون‌های ۱۳، ۱۴، ۱۵ و ۱۶ و گاه اگزون ۸ را نیز مورد بررسی قرار می‌دهند.[۱] هرچند که امروزه تعیین توالی DNA برای کل ناحیه رمزکننده ژن RET نیز قابل انجام است.[۲۸]

از آنجایی که نوع ارثی سرطان مدولاری تیروییید در آن دسته از خویشاوندانی که دارای آزمایش غربالگری RET مثبت هستند، از طریق تیروییدکتومی قابل پیش‌گیری است، انجمن تیروئید آمریکا (ATA[i]) انجام این آزمایش ژنتیکی را برای تمامی بیماران مبتلا و حداقل اعضای درجه یک خانواده آنان توصیه می‌نماید.[۲۵] هم‌چنین، این آزمایش برای بیماران مبتلا به هیرشپرونگ، و آمیلوییدوز لیکن جلدی (مرتبط با MEN2A) و گانگلیـــونوروماتوزیس روده (مرتبط با MEN2B) توصیه می‌گردد. هرچند انجام آزمایش RET در موارد sMTC به طور معمول درخواست نمی‌شود، اما ممکن است ارزشمند باشد.[۲۵] توصیه برای زمان‌بندی انجام تیروییدکتومی پیش‌گیرانه و یا انجام جراحی گسترده‌تر بر اساس الگوی ارتباط ژنوتایپ-فنوتایپ و طبقه‌بندی نمودن جهش‌ها به سطوح مختلف C، B، A و D است (جدول ۱ و ۲).[۲۵]

جدول ۲- زمان انجام آزمایش RET، ســـونوگـــرافی، اندازه‌گیری کلسیتونین و تیروئیدکتومی بر اساس معیار خطر ATA.[۲۵]

سطح خطر ATA	زمان انجام آزمایش RET	زمان درخواست سونوگرافی	زمان انجام آزمایش کلسیتونین	زمان انجام تیروییدکتومی پیش‌گیرانه
D	هرچه سریع‌تر در نخستین سال زندگی	هرچه سریع‌تر در نخستین سال زندگی	شش ماهگی (اگر هنوز جراحی انجام نشده است)	هرچه سریع‌تر در نخستین سال زندگی
C	<۵-۳ سالگی	<۵-۳ سالگی	<۵-۳ سالگی	پیش از پنج سالگی
B	<۵-۳ سالگی	<۵-۳ سالگی	<۵-۳ سالگی	پیش از پنج سالگی، اما اگر سطح کلسیتونین پایه و القا شده و سونوگرافی سالیانه ناحیه گردن طبیعی و سابقه خانوادگی سرطان مدولاری تیروئید کم تهاجم وجود داشته باشد، جراحی می‌تواند به پس از پنج سالگی موکول شود.
A	<۵-۳ سالگی	<۵-۳ سالگی	<۵-۳ سالگی	اگر سطح کلسیتونین پایه و القا شده و سونوگرافی سالیانه ناحیه گردن طبیعی و سابقه خانوادگی سرطان مدولاری تیروئید کم تهاجم وجود داشته باشد، جراحی می‌تواند به پس از پنج سالگی موکول شود.

برای آن دسته از اعضای خانواده بیماران که آزمایش RET مثبت دارند، اما علایم بالینی بیماری را نشان نمی‌دهند، انجام تیروییدکتومی پیش‌گیرانه دارای بهترین شانس درمان است.

براساس طبقه‌بندی انجمن تیروییید آمریکا، آن دسته از جهش‌هایی که در گروه D قرار می‌گیرند، دارای بیشترین خطر ایجاد سرطان مدولاری تیروییید مهاجم هستند. این جهش‌ها شامل کدون ۹۱۸ (اگزون ۱۶) و کدون ۸۸۳ (اگزون ۱۵) هستند که با پایین‌ترین سن شروع بیماری و بیشترین خطر متاستاز و مرگ و میر همراه هستند. در این افراد، تیروییدکتومی باید پیش از یک سالگی و یا شش ماهگی (حتی در دوران نوزادی) انجام گیرد، چرا که سرطان مدولاری تیروییید اغلب در زمان تولد نیز وجود دارد. در زمان انجام

i- American Thyroid Association

[Downloaded from ijem.sbmu.ac.ir on 2024-05-14]

تیروییدکتومی، غدد پاراتیروییدباید حفظ شوند، چرا که نبود آن‌ها برای نوزاد بسیار خطرناک است.[۱،۲۵]

جهش‌های گروه C نسبت به جهش‌های گروه D اندکی خطر کمتری دارند، اما افراد هم‌چنان در معرض خطر بالایی از ابتلا به سرطان مدولاری تیروییدمهاجم هستند که شامل جهش‌های مختلف کدون ۶۳۴ (اگزون ۱۱) است. تیروییدکتومی در این افراد قبل از پنج سالگی باید انجام گیرد.[۲۵]

آن دسته از جهش‌هایی که در گروه B قرار دارند، دارای خطر کمتری برای ایجاد سرطان مدولاری تیروییدمهاجم هستند و شامل جهش در کدون‌های ۶۰۹، ۶۱۱، ۶۱۸ و ۶۲۰ (اگزون ۱۰) و کدون ۶۳۰ (اگزون ۱۱) می‌باشند. در این گروه از بیماران نیز بهتر است تیروییدکتومی پیش از پنج سالگی انجام گیرد، اما ممکن است تصمیم برای انجام جراحی با تاخیر نیز باشد.[۲۵] این دسته از جهش ها، خطر تهاجمی بودن سرطان مدولاری تیروییدرا اندکی افزایش می‌دهند.[۱۱۴]

جهش‌های گروه A دارای کمترین میزان خطر هستند و بیمارانی که در این گروه قرار می‌گیرند در مقایسه با گروه B و در محدوده سنی یکسان، سطح کلسیتونین کمتر، مرحله پایین‌تر تومور، و احتمال بهبودی بیشتری با تیروییدکتومی پیش‌گیرانه را خواهند داشت. این جهش‌ها به طور عمده مربوط به کدون‌های ۷۶۸، ۷۹۰ و ۷۹۱ (اگزون ۱۳)، ۸۰۴ (اگزون ۱۴) و ۸۹۱ (اگزون ۱۵) هستند. اگر معیارهای سخت‌گیرانه‌ای در نظر گرفته شود، جراحی معمولا پس از پنج سالگی انجام خواهد گرفت.[۲۵،۱۱۵] سرطان مدولاری تیروییدمرتبط با این دسته از جهش‌ها معمولا در سن بالاتری بروز می‌کنند و میزان تهاجم و مرگ و میر کمتری خواهند داشت. میزان نفوذ این جهش‌ها نیز کمتر است. انجام آزمایش RET و غربالگری سرطان مدولاری تیروییدر این افراد در محدوده سنی ۵-۳ سال توصیه می‌شود و انجام تیروییدکتومی بر اساس عدم وجود شواهد سونوگرافی تیروییدبه نفع سرطان مدولاری تیروییدسطح سرمی کلسیتونین، و عدم وجود سرطان مدولاری تیروییدمهاجم در سایر اعضای خانواده، می تواند به تعویق افتد.[۱۱۴]

به طور کلی، در ارزیابی هر بیمار مبتلا به سرطان تیروییدارثی ملاحظات مهم تشخیصی وجود دارد. در مورد سرطان مدولاری تیروییدجهش‌های ژرم لاین پروتوآنکوژن RET مرتبط با اختلالات ویژه غدد درون‌ریز است که وجود هر یک از این جهش‌ها در فرد بیمار و یا خانواده وی، با توجه به ارتباط ژنوتایپ ـ فنوتایپ آن، راه‌کارهای درمانی خاص خود را دارا خواهد بود. به محض تشخیص بیماری در یک خانواده، موارد ارثی نیز باید شناسایی شوند و بر اساس تشخیص ژنتیکی و بالینی، درمان بیماران هرچه سریع‌تر انجام شود. طبقه‌بندی نوع کدون‌های جهش یافته پروتوآنکوژن RET زمان‌بندی انجام تیروییدکتومی پیش‌گیرانه را مشخص می‌نماید. با توجه به آنکه دانش اساس ژنتیکی این بیماری رو به افزایش است، رویکردهای بهینه تشخیصی و درمانی آن نیز رو به بهبود خواهد بود.

References

1. Rowland KJ, Moley JF. Hereditary thyroid cancer syndromes and genetic testing. J Surg Oncol 2015; 111: 51-60.
2. Davidson HC, Park BJ, Johnson JT. Papillary thyroid cancer: controversies in the management of neck metastasis. Laryngoscope 2008; 118: 2161-5.
3. Siegel R, Naishadham D, Jemal A. Cancer statistics, 2012. CA Cancer J Clin 2012; 62: 10-29.
4. Smyth P, Cloughley G, Clarke C, Smith D, Burbridge E. Iodine and differentiated thyroid cancer: pathogenetic and therapeutic implications. Hormones (Athens, Greece) 2009; 8: 192-8.
5. Dal Maso L, Bosetti C, La Vecchia C, Franceschi S. Risk factors for thyroid cancer: an epidemiological review focused on nutritional factors. Cancer Causes Control 2009; 20: 75-86.
6. Azizi F, Hedayati M, Rahmani M, Sheikholeslam R, Allahverdian S, Salarkia N. Reappraisal of the risk of iodine-induced hyperthyroidism: an epidemiological population survey. J Endocrinol Invest 2005; 28: 23-9.
7. Choi WJ, Kim J. Dietary factors and the risk of thyroid cancer: a review. Clin Nutr Res 2014; 3: 75-88.
8. Cheng SP, Yin PH, Hsu YC, Chang YC, Huang SY, Lee JJ, et al. Leptin enhances migration of human papillary thyroid cancer cells through the PI3K/AKT and MEK/ERK signaling pathways. Oncol Rep 2011; 26: 1265-71.
9. Mitsiades N, Pazaitou-Panayiotou K, Aronis KN, Moon HS, Chamberland JP, Liu X, et al. Circulating adiponectin is inversely associated with risk of thyroid cancer: in vivo and in vitro studies. J Clin Endocrinol Metab 2011; 96: E2023-8.
10. De Pergola G, Silvestris F. Obesity as a major risk factor for cancer. J Obes 2013; 2013: 291546.
11. Pazaitou-Panayiotou K, Polyzos SA, Mantzoros CS. Obesity and thyroid cancer: epidemiologic associations and underlying mechanisms. Obes Rev 2013; 14: 1006-22.
12. Marcello MA, Cunha LL, Batista FA, Ward LS. Obesity and thyroid cancer. Endocr Related Cancer 2014; 21: T255-71.
13. Hedayati M, Yaghmaei P, Pooyamanesh Z, Zarif Yeganeh M, Hoghooghi Rad L. Leptin: a correlated Peptide

[Downloaded from ijem.sbmu.ac.ir on 2024-05-14]

to papillary thyroid carcinoma? J Thyroid Res 2011; 2011: 832163.
14. Randolph GW, Maniar D. Medullary carcinoma of the thyroid. Cancer Control 2000; 7: 253-61.
15. AJ J. Ein fall von metastasierenden amyloidtumoren (lymphosarcoma). Virchows Arch 1906; 185: 251-67.
16. Hazard JB, Hawk WA, Crile G, Jr. Medullary (solid) carcinoma of the thyroid; a clinicopathologic entity. J Clin Endocrinol Metab 1959; 19: 152-61.
17. Williams ED, Pollock DJ. Multiple mucosal neuromata with endocrine tumours: a syndrome allied to von Recklinghausen's disease. J Pathol Bacteriol 1966 91: 71-80.
18. Strosberg JR. Update on the management of unusual neuroendocrine tumors: pheochromocytoma and paraganglioma, medullary thyroid cancer and adrenocortical carcinoma. Seminars in Oncology 2013; 40: 120-33.
19. Leboulleux S, Baudin E, Travagli JP, Schlumberger M. Medullary thyroid carcinoma. Clin Endocrinol (Oxf) 2004; 61: 299-310.
20. Shlomo Melmed KSP, P. Reed Larsen, Henry M. Kronenberg. WILLIAMS Textbook of Endocrinology 2011; chapter 41, Multiple Endocrine Neoplasia: 1728-67.
21. Agrawal N, Jiao Y, Sausen M, Leary R, Bettegowda C, Roberts NJ, et al. Exomic sequencing of medullary thyroid cancer reveals dominant and mutually exclusive oncogenic mutations in RET and RAS. J Clin Endocrinol Metab 2013; 98: E364-9.
22. Roman S, Lin R, Sosa JA. Prognosis of medullary thyroid carcinoma: demographic, clinical, and pathologic predictors of survival in 1252 cases. Cancer 2006; 107: 2134-42.
23. Quayle FJ, Moley JF. Medullary thyroid carcinoma: management of lymph node metastases. Curr Treat Options Oncol 2005; 6: 347-54.
24. Scollo C, Baudin E, Travagli JP, Caillou B, Bellon N, Leboulleux S, et al. Rationale for central and bilateral lymph node dissection in sporadic and hereditary medullary thyroid cancer. J Clin Endocrinol Metab 2003; 88: 2070-5.
25. Kloos RT, Eng C, Evans DB, Francis GL, Gagel RF, Gharib H, et al. Medullary thyroid cancer: management guidelines of the American Thyroid Association. Thyroid 2009; 19: 565-612.
26. Campbell MJ, Seib CD, Gosnell J. Vandetanib and the management of advanced medullary thyroid cancer. Curr Opin Oncol 2013; 25: 39-43.
27. Moley JF, DeBenedetti MK. Patterns of nodal metastases in palpable medullary thyroid carcinoma: recommendations for extent of node dissection. Ann Surg 1999; 229: 880-7; discussion 7-8.
28. Figlioli G, Landi S, Romei C, Elisei R, Gemignani F. Medullary thyroid carcinoma (MTC) and RET proto-oncogene: mutation spectrum in the familial cases and a meta-analysis of studies on the sporadic form. Mutat Res 2013; 752: 36-44.
29. Brauckhoff M, Machens A, Hess S, Lorenz K, Gimm O, Brauckhoff K, et al. Premonitory symptoms preceding metastatic medullary thyroid cancer in MEN 2B: An exploratory analysis. Surgery 2008; 144: 1044-51.
30. LiVolsi VA. C cell hyperplasia/neoplasia. J Clin Endocrinol Metab 1997; 82: 39-41.
31. Brandi ML, Gagel RF, Angeli A, Bilezikian JP, Beck-Peccoz P, Bordi C, et al. Guidelines for diagnosis and therapy of MEN type 1 and type 2. J Clin Endocrinol Metab 2001; 86: 5658-71.
32. Hedayati M, Daneshpour M, Delbarpour Ahmadi A, Azizi F. Frequent gerem line mutations in RET proto oncogene exon 10 and 11 in hereditary medullary thyroid carcinom of Iranian population. Kowsar Medical Journal 2010; 1: 17-21.
33. Sheikholeslami S, Hoghooghi Rad L, Ghadaksaz Golab H, Hedayati M. Haplotype Frequency of G691S/S904S in the RET proto-oncogene in Patients with Medullary Thyroid Carcinoma. Iranian Journal of public health 2014; 43: 235-40.
34. Costante G, Meringolo D, Durante C, Bianchi D, Nocera M, Tumino S, et al. Predictive value of serum calcitonin levels for preoperative diagnosis of medullary thyroid carcinoma in a cohort of 5817 consecutive patients with thyroid nodules. J Clin Endocrinol Metab 2007; 92: 450-5.
35. Steiner AL, Goodman AD, Powers SR. Study of a kindred with pheochromocytoma, medullary thyroid carcinoma, hyperparathyroidism and Cushing's disease: multiple endocrine neoplasia, type 2. Medicine (Baltimore) 1968; 47: 371-409.
36. Öberg K. The genetics of neuroendocrine tumors. Semin Oncol 2013; 40: 37-44.
37. Sipple JH. The association of pheochromocytoma with carcinoma of the thyroid gland. The American Journal of Medicine 1961; 31: 163-6.
38. Cushma Jr P. Familial endocrine tumors: Report of two unrelated kindred affected with pheochromocytomas, one also with multiple thyroid carcinomas. The American Journal of Medicine 1962; 32: 352-60.
39. Raue F, Frank-Raue K. Genotype-phenotype correlation in multiple endocrine neoplasia type 2. Clinics (Sao Paulo) 2012; 67 Suppl 1: S69-75.
40. Cohen MS, Moley JF. Surgical treatment of medullary thyroid carcinoma. J Intern Med 2003; 253: 616-26.
41. Pacak K, Ilias I, Adams KT, Eisenhofer G. Biochemical diagnosis, localization and management of pheochromocytoma: focus on multiple endocrine neoplasia type 2 in relation to other hereditary syndromes and sporadic forms of the tumour. J Intern Med 2005; 257: 60-8.
42. Donovan DT, Levy ML, Furst EJ, Alford BR, Wheeler T, Tschen JA, et al. Familial cutaneous lichen amyloidosis in association with multiple endocrine neoplasia type 2A: a new variant. Henry Ford Hosp Med J 1989; 37: 147-50.
43. Gagel RF, Levy ML, Donovan DT, Alford BR, Wheeler T, Tschen JA. Multiple endocrine neoplasia type 2a associated with cutaneous lichen amyloidosis. Ann Intern Med 1989; 111: 802-6.
44. Moline J, Eng C. Multiple endocrine neoplasia type 2: an overview. Genet Med 2011; 13: 755-64.
45. Panza E, Knowles CH, Graziano C, Thapar N, Burns AJ, Seri M, et al. Genetics of human enteric neuropathies. Prog Neurobiol 2012; 96: 176-89.
46. Ghazi AA, Tabibi A, Sarvghadi F, Abdi H, Hedayati M, Pourafkari M, et al. Run Yu Multiple Endocrine Neoplasia Type 2A in an Iranian Family: Clinical and Genetic Studies, Archives of Iranian Medicine. Archives of Iranian Medicine 2014; 17: 378-82.
47. Eng C, Clayton D, Schuffenecker I, Lenoir G, Cote G, Gagel RF, et al. The relationship between specific RET proto-oncogene mutations and disease phenotype in multiple endocrine neoplasia type 2. International RET mutation consortium analysis. JAMA 1996; 276: 1575-9.
48. Machens A, Gimm O, Hinze R, Hoppner W, Boehm BO, Dralle H. Genotype-phenotype correlations in hereditary medullary thyroid carcinoma: oncological features and biochemical properties. J Clin Endocrinol Metab 2001; 86: 1104-9.

[Downloaded from ijem.sbmu.ac.ir on 2024-05-14]

49. Fishbein L, Nathanson KL. Pheochromocytoma and paraganglioma: understanding the complexities of the genetic background. Cancer Genet 2012; 205: 1-11.
50. A W. Multiple neurome des Auges und der Zunge. Ber Dtsch Ophthal 1922; 43: 282-5.
51. C F. Das aus markhaltigen nervenfascern bestehende gangliezellenlose echte neurom in rankenformzugleich ein beitrag zu den nervosen Geschwulsten der zunge und des augenlides. Virchows Arch Pathol Anat 1923; 240: 312-27.
52. Williams ED. Histogenesis of medullary carcinoma of the thyroid. J Clin Pathol 1966; 19: 114-8.
53. Williams ED, Pollock DJ. Multiple mucosal neuromata with endocrine tumours: a syndrome allied to von Recklinghausen's disease. J Pathol Bacteriol 1966; 91: 71-80.
54. Wray CJ, Rich TA, Waguespack SG, Lee JE, Perrier ND, Evans DB. Failure to recognize multiple endocrine neoplasia 2B: more common than we think? Ann Surg Oncol 2008; 15: 293-301.
55. Majidi M, Haghpanah V, Hedayati M, Khashayar P, Mohajeri-Tehrani MR, Larijani B. A family presenting with multiple endocrine neoplasia type 2B: A case report. J Med Case Rep 2011; 5: 587.
56. Raue F, Frank-Raue K. Genotype-phenotype relationship in multiple endocrine neoplasia type 2. Implications for clinical management. Hormones (Athens, Greece) 2009; 8: 23-8.
57. Moley JF, Debenedetti MK, Dilley WG, Tisell LE, Wells SA. Surgical management of patients with persistent or recurrent medullary thyroid cancer. J Intern Med 1998; 243: 521-6.
58. Lin CC. RET mutations and medullary thyroid cancer. J Formos Med Assoc 2011; 110: 731; author reply 2.
59. Takahashi M, Ritz J, Cooper GM. Activation of a novel human transforming gene, ret, by DNA rearrangement. Cell 1985; 42: 581-8.
60. Ishizaka Y, Itoh F, Tahira T, Ikeda I, Sugimura T, Tucker J, et al. Human ret proto-oncogene mapped to chromosome 10q11.2. Oncogene 1989; 4: 1519-21.
61. Fusco A, Grieco M, Santoro M, Berlingieri MT, Pilotti S, Pierotti MA, et al. A new oncogene in human thyroid papillary carcinomas and their lymph-nodal metastases. Nature 1987; 328: 170-2.
62. Gardner E, Papi L, Easton DF, Cummings T, Jackson CE, Kaplan M, et al. Genetic linkage studies map the multiple endocrine neoplasia type 2 loci to a small interval on chromosome 10q11.2. Hum Mol Genet 1993; 2: 241-6.
63. Mole SE, Mulligan LM, Healey CS, Ponder BA, Tunnacliffe A. Localisation of the gene for multiple endocrine neoplasia type 2A to a 480 kb region in chromosome band 10q11.2. Hum Mol Genet 1993; 2: 247-52.
64. Mulligan LM, Eng C, Healey CS, Clayton D, Kwok JB, Gardner E, et al. Specific mutations of the RET proto-oncogene are related to disease phenotype in MEN 2A and FMTC. Nat Genet 1994; 6: 70-4.
65. Donis-Keller H, Dou S, Chi D, Carlson KM, Toshima K, Lairmore TC, et al. Mutations in the RET proto-oncogene are associated with MEN 2A and FMTC. Hum Mol Genet 1993; 2: 851-6.
66. Eng C, Smith DP, Mulligan LM, Nagai MA, Healey CS, Ponder MA, et al. Point mutation within the tyrosine kinase domain of the RET proto-oncogene in multiple endocrine neoplasia type 2B and related sporadic tumours. Hum Mol Genet 1994; 3: 237-41.
67. Carlson KM, Dou S, Chi D, Scavarda N, Toshima K, Jackson CE, et al. Single missense mutation in the tyrosine kinase catalytic domain of the RET protooncogene is associated with multiple endocrine neoplasia type 2B. Proc Natl Acad Sci U S A 1994; 91: 1579-83.
68. Hofstra RM, Landsvater RM, Ceccherini I, Stulp RP, Stelwagen T, Luo Y, et al. A mutation in the RET proto-oncogene associated with multiple endocrine neoplasia type 2B and sporadic medullary thyroid carcinoma. Nature 1994; 367: 375-6.
69. Ceccherini I, Bocciardi R, Luo Y, Pasini B, Hofstra R, Takahashi M, et al. Exon structure and flanking intronic sequences of the human RET proto-oncogene. Biochem Biophys Res Commun 1993; 196: 1288-95.
70. Available from: URL: http://www.ncbi.nlm.nih.gov/gene.
71. Available from: URL: http://asia.ensembl.org/Homo_sapiens.
72. Pachnis V, Mankoo B, Costantini F. Expression of the c-ret proto-oncogene during mouse embryogenesis. Development 1993; 119: 1005-17.
73. Avantaggiato V, Dathan NA, Grieco M, Fabien N, Lazzaro D, Fusco A, et al. Developmental expression of the RET protooncogene. Cell Growth Differ 1994; 5: 305-11.
74. Meng X, Lindahl M, Hyvonen ME, Parvinen M, de Rooij DG, Hess MW, et al. Regulation of cell fate decision of undifferentiated spermatogonia by GDNF. Science 2000; 287: 1489-93.
75. Ivanchuk SM, Myers SM, Mulligan LM. Expression of RET 3' splicing variants during human kidney development. Oncogene 1998; 16: 991-6.
76. Edery P, Eng C, Munnich A, Lyonnet S. RET in human development and oncogenesis. Bioessays 1997; 19: 389-95.
77. Takahashi M, Asai N, Iwashita T, Isomura T, Miyazaki K, Matsuyama M. Characterization of the ret proto-oncogene products expressed in mouse L cells. Oncogene 1993; 8: 2925-9.
78. Myers SM, Eng C, Ponder BA, Mulligan LM. Characterization of RET proto-oncogene 3' splicing variants and polyadenylation sites: a novel C-terminus for RET. Oncogene 1995; 11: 2039-45.
79. Hickey JG, Myers SM, Tian X, Zhu SJ, JL VS, Andrew SD, et al. RET-mediated gene expression pattern is affected by isoform but not oncogenic mutation. Genes Chromosomes Cancer 2009; 48: 429-40.
80. Lorenzo MJ, Gish GD, Houghton C, Stonehouse TJ, Pawson T, Ponder BA, et al. RET alternate splicing influences the interaction of activated RET with the SH2 and PTB domains of Shc, and the SH2 domain of Grb2. Oncogene 1997; 14: 763-71.
81. Arighi E, Borrello MG, Sariola H. RET tyrosine kinase signaling in development and cancer. Cytokine Growth Factor Rev 2005; 16: 441-67.
82. Arighi E, Alberti L, Torriti F, Ghizzoni S, Rizzetti MG, Pelicci G, et al. Identification of Shc docking site on Ret tyrosine kinase. Oncogene 1997; 14: 773-82.
83. Ibanez CF. Structure and physiology of the RET receptor tyrosine kinase. Cold Spring Harb Perspect Biol 2013; 5: pii: a009134.
84. Asai N, Iwashita T, Matsuyama M, Takahashi M. Mechanism of activation of the ret proto-oncogene by multiple endocrine neoplasia 2A mutations. Mol Cell Biol 1995; 15: 1613-9.
85. Mulligan LM. RET revisited: expanding the oncogenic portfolio. Nature Rev Cancer 2014; 14: 173-86.

[Downloaded from ijem.sbmu.ac.ir on 2024-05-14]

86. Wang X. Structural studies of GDNF family ligands with their receptors-Insights into ligand recognition and activation of receptor tyrosine kinase RET. Biochim Biophys Acta 2013; 1834: 2205-12.
87. Airaksinen MS, Saarma M. The GDNF family: signalling, biological functions and therapeutic value. Nat Rev Neurosci 2002; 3: 383-94.
88. Takahashi M. The GDNF/RET signaling pathway and human diseases. Cytokine Growth Factor Rev 2001; 12: 361-73.
89. Mulligan LM, Kwok JB, Healey CS, Elsdon MJ, Eng C, Gardner E, et al. Germ-line mutations of the RET proto-oncogene in multiple endocrine neoplasia type 2A. Nature 1993; 363: 458-60.
90. Santoro M, Melillo RM, Carlomagno F, Vecchio G, Fusco A. Minireview: RET: normal and abnormal functions. Endocrinology 2004; 145: 5448-51.
91. Segouffin-Cariou C, Billaud M. Transforming ability of MEN2A-RET requires activation of the phosphatidylinositol 3-kinase/AKT signaling pathway. J Biol Chem 2000; 275: 3568-76.
92. Salehian B, Samoa R. RET Gene Abnormalities and Thyroid Disease: Who Should be Screened and When. J Clin Res Pediatr Endocrinol 2013; 5 Suppl 1: S70-8.
93. Hedayati M, Zarif Yeganeh M, Sheikhol Eslami S, Rezghi Barez S, Hoghooghi Rad L, Azizi F. Predominant RET Germline Mutations in Exons 10, 11, and 16 in Iranian Patients with Hereditary Medullary Thyroid Carcinoma. J Thyroid Res 2011; 2011: 264248.
94. Alvandi E, Akrami SM, Chiani M, Hedayati M, Nayer BN, Tehrani MR, et al. Molecular analysis of the RET proto-oncogene key exons in patients with medullary thyroid carcinoma: a comprehensive study of the Iranian population. Thyroid 2011; 21: 373-82.
95. Boikos SA, Stratakis CA. Molecular mechanisms of medullary thyroid carcinoma: current approaches in diagnosis and treatment. Histol Histopathol 2008; 23: 109-16.
96. Romei C, Elisei R, Pinchera A, Ceccherini I, Molinaro E, Mancusi F, et al. Somatic mutations of the ret proto-oncogene in sporadic medullary thyroid carcinoma are not restricted to exon 16 and are associated with tumor recurrence. J Clin Endocrinol Metab 1996; 81: 1619-22.
97. Hedayati M, Nabipour I, Rezaei-Ghaleh N, Azizi F. Germline RET mutations in exons 10 and 11: an Iranian survey of 57 medullary thyroid carcinoma cases. Med J Malaysia 2006; 61: 564-9.
98. Machens A, Niccoli-Sire P, Hoegel J, Frank-Raue K, van Vroonhoven TJ, Roeher HD, et al. Early malignant progression of hereditary medullary thyroid cancer. N Engl J Med 2003; 349: 1517-25.
99. Frank-Raue K, Rondot S, Schulze E, Raue F. Change in the spectrum of RET mutations diagnosed between 1994 and 2006. Clin Lab 2007; 53: 273-82.
100. Elisei R, Cosci B, Romei C, Bottici V, Renzini G, Molinaro E, et al. Prognostic significance of somatic RET oncogene mutations in sporadic medullary thyroid cancer: a 10-year follow-up study. J Clin Endocrinol Metabol 2008; 93: 682-7.
101. Marx SJ, Stratakis CA. Multiple endocrine neoplasia--introduction. J Intern Med 2005; 257: 2-5.
102. Colombo-Benkmann M, Li Z, Riemann B, Hengst K, Herbst H, Keuser R, et al. Characterization of the RET protooncogene transmembrane domain mutation S649L associated with nonaggressive medullary thyroid carcinoma. Eur J Endocrinol 2008; 158: 811-6.
103. Masbi MH, Mohammadiasl J, Galehdari H, Ahmadzadeh A, Tabatabaiefar MA, Golchin N, et al. Characterization of wild-type and mutated RET proto- oncogene associated with familial medullary thyroid cancer. Asian Pac J Cancer Prev 2014; 15: 2027-33.
104. Hoff AO, Hoff PM. Medullary Thyroid Carcinoma. Hematol Oncol Clin North Am 2007; 21: 475-88.
105. Machens A, Brauckhoff M, Holzhausen HJ, Thanh PN, Lehnert H, Dralle H. Codon-specific development of pheochromocytoma in multiple endocrine neoplasia type 2. J Clin Endocrinol Metabol 2005; 90: 3999-4003.
106. Quayle FJ, Fialkowski EA, Benveniste R, Moley JF. Pheochromocytoma penetrance varies by RET mutation in MEN 2A. Surgery 2007; 142: 800-5.e1.
107. Kouvaraki MA, Shapiro SE, Perrier ND, Cote GJ, Gagel RF, Hoff AO, et al. RET proto-oncogene: a review and update of genotype-phenotype correlations in hereditary medullary thyroid cancer and associated endocrine tumors. Thyroid 2005; 15: 531-44.
108. Iwashita T, Asai N, Murakami H, Matsuyama M, Takahashi M. Identification of tyrosine residues that are essential for transforming activity of the ret proto-oncogene with MEN2A or MEN2B mutation. Oncogene 1996; 12: 481-7.
109. Gimm O, Marsh DJ, Andrew SD, Frilling A, Dahia PL, Mulligan LM, et al. Germline dinucleotide mutation in codon 883 of the RET proto-oncogene in multiple endocrine neoplasia type 2B without codon 918 mutation. J Clin Endocrinol Metab 1997; 82: 3902-4.
110. Miyauchi A, Futami H, Hai N, Yokozawa T, Kuma K, Aoki N, et al. Two germline missense mutations at codons 804 and 806 of the RET proto-oncogene in the same allele in a patient with multiple endocrine neoplasia type 2B without codon 918 mutation. Jpn J Cancer Res 1999; 90: 1-5.
111. Tallini G, Asa SL. RET oncogene activation in papillary thyroid carcinoma. Adv Anat Pathol 2001; 8: 345-54.
112. Edery P, Lyonnet S, Mulligan LM, Pelet A, Dow E, Abel L, et al. Mutations of the RET proto-oncogene in Hirschsprung's disease. Nature 1994; 367: 378-80.
113. Sippel RS, Kunnimalaiyaan M, Chen H. Current management of medullary thyroid cancer. Oncologist 2008; 13: 539-47.
114. Roy E. Weiss SR. Molecular Genetics of Thyroid Cancer: Pathogenetic Significance and Clinical Applications (chapter11). GENETIC DIAGNOSIS OF ENDOCRINE DISORDERS 2010; 1: 117-38.
115. Frank-Raue K, Buhr H, Dralle H, Klar E, Senninger N, Weber T, et al. Long-term outcome in 46 gene carriers of hereditary medullary thyroid carcinoma after prophylactic thyroidectomy: impact of individual RET genotype. Eur J Endocrinol 2006; 155: 229-36.

[Downloaded from ijem.sbmu.ac.ir on 2024-05-14]

Review Article

Medullary Thyroid Cancer Screening Using the RET Proto Oncogene Genetic Marker

Hedayati M[1], Zarif Yeganeh M[1], Sheikholeslami S[1], Daneshpour M[1], Azizi F[2]

[1]Cellular and Molecular Research Center, & [2]Endocrine Research Center, Research Institute for Endocrine Sciences, Shahid Beheshti University of Medical Sciences, Tehran, I.R. Iran

e-mail: hedayati@endocrine.ac.ir

Received: 20/01/2015 **Accepted**: 21/04/2015

Abstract

Introduction: Thyroid carcinoma including into four types papillary, follicular, medullary, and anaplastic is the most common endocrine malignancy. Medullary thyroid carcinoma (MTC) is one of the most aggressive forms of thyroid cancer and it accounts for up to 10% of all types of this disease. The mode of inheritance of MTC is autosomal dominant and is closely related to mutations of gain of function (missense mutations) in the RET proto-oncogene, well known in MTC development. MTC occurs as hereditary (25%) and sporadic (75%) forms. Hereditary MTC also has two syndromic (multiple endocrine neoplasia type 2A, B; MEN2A, MEN2B) and non-syndromic (Familial MTC, FMTC) types. Increasing advances in molecular biology, genomics, and proteomics have led to personalized therapeutic interventions. Over the last two decades, the genetic basis of tumorgenesis has provided useful screening tools for affected families. Advances in genetic screening of the RET have enabled early detection of hereditary MTCs and prophylactic thyroidectomy for relatives who may not show any symptom of the disease. In this review we emphasize the main RET mutations in the syndromic and non syndromic forms of MTC, and have tried focus on the importance of RET genetic screening for early diagnosis and management of MTC patients.

Keywords: Genetic screening, Medullary Thyroid Cancer, FMTC, MEN2A, MEN2B, RET proto-oncogene

[Downloaded from ijem.sbmu.ac.ir on 2024-05-14]