مجله‌ی غدد درون‌ریز و متابولیسم ایران
دانشگاه علوم پزشکی و خدمات بهداشتی ـ درمانی شهید بهشتی
دوره‌ی شانزدهم، شماره‌ی ۵، صفحه‌های ۳۸۲ ـ ۳۷۱ (آذر ـ دی ۱۳۹۳)

مقاله‌ی مورد نگاری

جایگاه جایگزینی هورمون رشد در بهبودی علایم بالینی- رادیولوژی- آزمایشگاهی در کودکان دارای راشیتیسم وابسته به ویتامین D نوع ۲

دکتر نصرت قائمی[۱]، دکتر ساقی علمی[۱]، دکتر سمانه کوزه‌گران[۱]، دکتر رضا عرفانی[۲]، دکتر سام علمی[۳]

۱) گروه اطفال، بیمارستان امام رضا، دانشکده‌ی پزشکی، دانشگاه علوم پزشکی مشهد، ۲) گروه مراقبت‌های ویژه بیمارستان امام رضا، دانشکده‌ی پزشکی، دانشگاه علوم پزشکی مشهد، ۳) مرکز تحقیقات سلامت، دانشکده‌ی پزشکی، دانشگاه علوم پزشکی مشهد، ایران،

نشانی مکاتبه‌ی نویسنده‌ی مسئول: مشهد، بیمارستان دکتر شیخ، دفتر گروه اطفال، دکتر ساقی علمی؛
e-mail: saghi_elmi_106@yahoo.com

چکیده

مقدمه: راشیتیسم در استخوان‌های در حال رشد به علت اختلال در رسوب کلسیم (ca) و فسفر (p) ایجاد می‌شود. راشیتیسم مقاوم یا وابسته به ویتامین D نشانگر کمبود شدید ویتامینD می‌باشد و ۲ نوع با توارث اتوزومال مغلوب دارد: تیپ یک که ناشی از نقص در آنزیم ۱- الفا هیدروکسیلاز است. تیپ دو (VDDR2) که ناشی از جهش در گیرنده‌ی درون سلولی ویتامین بوده و با علایم اختصاصی مانند آلوپسی و کوتاهی قد نیز همراه است. معرفی بیماران: در این مقاله به معرفی ۳ مورد از این بیماری در یک فامیل پرداخته شده است. دو خواهر ۵ و ۱/۵ ساله و دختر عموی ۵ ساله‌ی ایشان با علایم بدشکلی اندام‌ها، مچ های پهن، تشنج، اختلال در رویش دندان‌ها، آلوپسی، کوتاهی قد، شکستگی‌های متعدد استخوانی به درمانگاه غدد و متابولیسم کودکان در بیمارستان امام رضا مشهد مراجعه کردند و برخلاف دریافت درمان دارویی کافی، بهبودی نداشتند و زمانی‌که به علت اختلال رشد تحت درمان با هورمون رشد قرار گرفتند، علایم راشیتیسم نیز بهبود قابل توجهی پیدا کرد. نتیجه‌گیری: درمان راشیتیسم وابسته به ویتامین D تیپ ۲ نیاز به مقادیر زیاد ویتامین D فعال و کلسیم دارد و برخلاف مصرف مقدار زیاد دارو در بیشتر موارد پاسخ درمانی مناسب نیست. در این بررسی اثربخشی استفاده از مصرف هورمون رشد برای بهبود رشد قدی و بیماری زمینه‌ای مشاهده گردید.

واژگان کلیدی: راشیتیسم وابسته به ویتامین D تیپ ۲، هورمون رشد، آلوپسی، کوتاهی قد

دریافت مقاله: ۹۳/۲/۲۹ـ دریافت اصلاحیه: ۹۳/۸/۲۸ ـ پذیرش مقاله: ۹۳/۹/۱

مقدمه

راشیتیسم بیماری استخوان‌های در حال رشد است که به علت اختلال در رسوب کلسیم و فسفر در ماتریکس صفحه رشد قبل از بسته شدن اپی‌فیزها ایجاد می‌شود.[۱] راشیتیسم به طور عمده ناشی از کمبود تغذیه‌ای ویتامین D است، ولی انواع ژنتیکی نادری از راشیتیسم از جمله ریکتز هیپو فسفاتمی وابسته به X و اتوزوم غالب نیز وجود دارد.[۲]

نوع دیگری از راشیتیسم نیز دیده می‌شود که راشیتیسم وابسته به ویتامین D (VDDR[i]) نام دارد که نشانگر کمبود شدید ویتامین D می‌باشد که شامل ۲ نوع بیماری است:[۱]

الف) ریکتز وابسته به ویتامین D تیپ ۱ (VDDR1) که به علت نقص در آنزیم ۱ - آلفا هیدروکسیلاز ایجاد می‌شود.

ب) ریکتز وابسته به ویتامین D تیپ ۲ (VDDR2)، یا فرم مقاوم به ویتامین D، که در اثر جهش در گیرنده‌ی درون سلولی ویتامین D رخ می‌دهد و به سبب همین جهش در گیرنده‌ی ویتامین D (VDR[ii]) علایم اختصاصی مانند آلوپسی (ریزش منتشر موهای سر) نیز به

i - Vitamin –D Dependent Rickets

ii - Vitamin D Receptor

[Downloaded from ijem.sbmu.ac.ir on 2025-12-18]

وجود می‌آید. این بیماری به مقادیر زیادی از آنالوگ‌های ویتامین D و نیز مکمل کلسیم برای درمان نیاز دارد، هر چند پاسخ به درمان بسیار متغیر است.[۳]

هر دو تیپ بیماری (تیپ ۱ و ۲ ریکتز وابسته به ویتامین D) به طریق اتوزومال مغلوب به ارث می‌رسد و بیماری‌های نادری هستند. علایم آزمایشگاهی شامل سطح کاهش یافته کلسیم و فسفر سرمی (هیپوکلسمی و هیپوفسفاتمی)، سطح افزایش یافته آلکالن فسفاتاز سرمی، سطح طبیعی ۲۵ – هیدروکسی ویتامین D در سرم، هیپرپاراتیروییدی ثانویه، سطح افزایش یافته ۱ و ۲۵ دی هیدروکسی ویتامین D در نوع ۲ و سطح کاهش یافته ۱ و ۲۵ دی هیدروکسی ویتامین D در نوع یک این بیماری. این نکته مهم‌ترین یافته‌ی آزمایشگاهی در افتراق این دو نوع از یکدیگر می‌باشد.[۴]

علایم بالینی این بیماری به صورت پرانتزی شدن پاها، پهن شدن مچ دست‌ها و پاها، تاخیر رویش و یا پوسیدگی دندان‌ها، تسبیح راشیتیسمی (Rickets Rosary)، شکستگی‌های متعدد استخوانی، کوتاهی قد شدید و ریزش موهای سر، ابرو و مژه به ویژه در تیپ دو می‌باشد.[۵] در تصویربرداری، کاهش منتشر تراکم استخوان‌ها، نامنظمی و تقعر صفحه رشد و آثار شکستگی‌های مختلف و حتی گاهی Osteoitis Cystica Fibrosa دیده می‌شود.[۶] نکته‌ی مهم در نوع ۲ ریکتز وابسته به ویتامین D (VDDR2) وجود ریزش موی منتشر یا آلوپسی است. به طوری‌که جهش در ژن VDR در قسمت DNA -binding و هتروداِیمر شدن RXR منجر به کاهش چرخش سلولی (cell cycling) فولیکول‌های مویی وابسته به واکنش‌های غیر لیگاندی VDR می‌شود.[۷] برخی از مبتلایان به VDDR2 ممکن است ریزش مو نداشته باشند و به مقادیر بالای فرم فعال ویتامین D پاسخ می‌دهند و علت این گونه پاسخ وجود گیرنده‌ی ویتامین D با عملکرد نسبی و مقاومت کمتر می‌باشد.[۸]

درمان شامل استفاده از ترکیبات کلسیم و ویتامین D می‌باشد، ولی در بیماران مبتلا به تیپ دو VDDR درمان بسیار مشکل است و به طور معمول باید با تزریق وریدی و طولانی مدت کلسیم سرمی را به حد طبیعی رساند. هم‌چنین، مقدار ویتامین D مورد نیاز نیز بسیار بالا است.[۶،۹] با پیدایش هورمون رشد نوترکیب از حدود ۵۰ سال پیش، در درمان برخی بیماری‌های مزمن تحولی رخ داده، به طوری‌که می‌توان از هورمون رشد به عنوان یک عامل بهبوددهنده‌ی رشد در بیماری‌هایی مانند سیستیک فیبروزی، بیماری مزمن کلیوی و موارد دیگر استفاده نمود.[۱۰] در رابطه با استفاده از هورمون رشد در درمان راشیتیسم وابسته به ویتامین D هنوز مطالعات جامعی صورت نگرفته است. در این پژوهش به معرفی ۳ مورد از این بیماری با رابطه‌ی خویشاوندی پرداخته شد که برخلاف دریافت درمان دارویی کافی، بهبودی نداشتند و زمانی‌که به علت اختلال رشد تحت درمان با هورمون رشد قرار گرفتند، راشیتیسم نیز بهبود قابل توجهی پیدا کرد.

معرفی بیماران:

بیمار اول:

مهدیه ـ الف دختر ۵ ساله اهل و ساکن مشهد که به علت کوتاهی قد و اختلال در راه رفتن و ریزش موی سر (که از یک ماهگی شروع شده بود) در آذر ماه سال ۱۳۸۱ برای پی‌گیری توسط والدینش به درمانگاه فوق تخصصی غدد کودکان در بیمارستان امام رضا مشهد آورده شد. وی فرزند پنجم خانواده و تنها دختر خانواده بود، حاصل زایمان طبیعی و به موقع که تا سن ۲ سالگی از شیر مادر استفاده می‌کرده و در شیرخوارگی قطره مکمل ویتامین D دریافت نکرده است. به علت سابقه‌ی تب و تشنج تحت درمان با فنوباربیتال قرار گرفته بود. از نظر معیارهای رشدی در سن ۵ سالگی و بدو مراجعه دارای قد ایستاده ۸۸ سانتی‌متر (z-score= - ۲/۷) و وزن ۱۳ کیلوگرم (Z-score= - ۱/۲) بود. در معاینه مچ دست‌ها و پاها پهن، پاهای پرانتزی، راه رفتن اردکی، پوسیدگی دندان‌ها و افتادن دندان‌های پیشین و نیش فوقانی، ریزش منتشر موهای سر مشهود بود. در معاینه‌ی عصبی تست شوستوک و تروسو مثبت بود. سایر معاینات بالینی عمومی و نیز از لحاظ تکاملی و ذهنی در وضعیت طبیعی قرار داشت. در آزمایش خون سطح کلسیم و فسفر کاهش یافته، آلکالن فسفاتاز و پاراتورمون افزایش یافته و ۲۵ ـ هیدروکسی ویتامین D طبیعی، نسبت کلسیم به کراتینین ادراری معادل ۰/۱۶ (طبیعی) بود. گازهای خون شریانی (ABG[i]) نیز طبیعی بود. در بررسی هماتولوژی شمارش کامل سلول‌های خونی (CBC[ii]) به طور تقریبی طبیعی بود (جدول ۱).

i -Artherial Blood Gas
ii - Cell Blood Count

[Downloaded from ijem.sbmu.ac.ir on 2025-12-18]

جدول ۱ - یافته‌های آزمایشگاهی سرمی هر سه بیمار قبل درمان

	کلسیم*	فسفر*	آلکالن فسفاتاز†	ویتامین D3‡	پاراتورمون§	تیروکسین¶	هورمون محرک تیروئید¶	اسیدیته خون
بیمار اول	۵/۹	۲/۶	۱۶۹۲	۵۶	۸۸	۶/۲	۲/۵	۷/۳۶
بیمار دوم	۴/۸	۲/۶	۱۹۵۰	۳۶	۹۰	۸/۲	۳/۳	۷/۴۶
بیمار سوم	۵/۲	۲/۸	۱۶۰۵	۴۸	۱۵۲	۷/۱	۲/۳	۷/۳۹
		میزان بی‌کربنات خون	**تعداد سلول‌های سفید خون**	**هموگلوبین***	**تعداد پلاکت‌های خون**	**نیتروژن اوره خون**	**کراتینین سرمی**	**نسبت کلسیم به کراتینین ادراری**
بیمار اول		۱۸/۸	۸۴۰۰	۱۲/۰۲	۴۳۰۰۰۰	۱۰	۰/۵	۰/۱۶
بیمار دوم		۱۹/۸	۶۴۰۰	۱۲/۲	۳۲۰۰۰۰	۱۱	۰/۵	۰/۱۱
بیمار سوم		۲۳/۳	۸۱۰۰	۱۰/۲	۳۰۰۰۰۰	۱۲	۰/۶	۰/۱۵

* میلی‌گرم در صد میلی‌لیتر، †واحد در لیتر، ‡ نانوگرم در میلی‌لیتر، § پیکوگرم در میلی‌لیتر، ¶میلی واحد بین‌المللی

در بررسی‌های تصویر برداری در رادیو گرافی مچ دست و اندام‌ها شواهد ریکتز به صورت کاهش منتشر در تراکم استخوانی، نامنظمی و تقعر در صفحه رشد، منقاری شدن انتهای استخوان‌های دراز، تاخیر در سن استخوانی، شکستگی‌های متعدد در دست و پاها مشاهده شد. سونوگرافی کلیه‌ها طبیعی بود.

بیمار دوم:

فریبا ـ الف، دختر عموی بیمار اول، اهل و ساکن مشهد بود. این کودک نیز در سن ۵ سالگی به علت بد شکلی در اندام تحتانی و اختلال در راه رفتن در تیر ماه سال ۱۳۸۵ به درمانگاه فوق تخصصی غدد کودکان بیمارستان امام رضا مشهد توسط والدین آورده شد. وی فرزند اول خانواده، حاصل زایمان طبیعی با وزن تولد ۲/۹ کیلوگرم، به موقع و دارای والدین منسوب (دختر خاله پسر خاله) بود. والدین شروع علایم را از حدود سن ۱/۵ سالگی عنوان می‌کردند که با اشکال در راه رفتن همراه بوده است. او در سن ۱۸ ماهگی اولین دندان را درآورده بود (تاخیر در رویش دندان‌ها). رشد موهای سر از ابتدا کم و پراکنده بوده است. از سن ۱/۵سالگی با تشخیص تب و تشنج تحت درمان با فنوباربیتال قرار گرفته بود. از نظر معیارهای رشدی در سن ۵ سالگی و بدو مراجعه دارای قد ایستاده ۸۲ سانتی‌متر (Z-score = -۳/۱) و وزن ۱۲ کیلوگرم (Z-score= -۰/ ۷۵) بود. در معاینه‌ی مچ دست‌ها و پاها به طور کامل پهن، پاها پرانتزی و بد شکل، موهای سر پراکنده و بسیار کم، موهای ابروها و مژه‌های ریخته مشهود بود. سایر معاینه‌های بالینی عمومی و نیز از لحاظ تکاملی و ذهنی در وضعیت طبیعی قرار داشت. در آزمایش خون انجام شده سطح کلسیم و فسفر کاهش داشت و میزان آلکالن فسفاتاز و پاراتورمون افزایش داشت، هم‌چنین سطح سرمی ۲۵-هیدروکسی ویتامین D طبیعی بود. بررسی گازهای خون شریانی و شمارش کامل سلول‌های خونی و نسبت کلسیم به کراتینین ادراری طبیعی بود (جدول ۱). بررسی‌های تصویر برداری یافته‌های زیر به دست آمد: در رادیوگرافی اندام‌ها شواهد ریکتز در انتهای تحتانی و فوقانی استخوان‌های ساعد و بازو، ران و ساق همراه با شکستگی‌های متعدد در اندام فوقانی مشاهده شد. سونوگرافی کلیه‌ها طبیعی بود. در الکتروانسفالوگرافی (EEG) امواج شارپ و غیر طبیعی گزارش شد.

بیمار سوم:

زینب –الف دختر ۱/۵ ساله اهل و ساکن مشهد، خواهر کوچکتر بیمار دوم و دختر عموی بیمار اول، که در مرداد سال ۱۳۸۸ به علت چنگ شدن دست‌ها توسط والدین به اورژانس آورده شد. سابقه‌ی چندین نوبت چنگ شدن دست‌ها را طی یک ماه قبل داشته است. حاصل زایمان طبیعی با وزن ۳ کیلوگرم و به موقع بوده است. از نظر

[Downloaded from ijem.sbmu.ac.ir on 2025-12-18]

معیارهای رشدی در سن ۱/۵ سالگی و بدو مراجعه دارای قد ایستاده ۷۰ سانتی‌متر (Z-score=-۲) و وزن ۹ کیلوگرم (Z-score= - ۱) بود. در معاینه‌ی بالینی اندام‌ها بدشکل و ریزش منتشر موهای سر داشت. سایر معاینه‌های بالینی عمومی و نیز از لحاظ تکاملی و ذهنی در وضعیت طبیعی قرار داشت، ولی راه رفتن و نشستن او با تاخیر همراه بوده است. در آزمایش خون انجام شده هیپوکلسمی، هیپوفسفاتمی، هیپرپاراتیرویدی، سطح آلکالن فسفاتاز سرمی بالا، سطح طبیعی سرمی ۲۵-هیدروکسی ویتامین D و گازهای خون شریانی (ABG) طبیعی وجود داشت (جدول ۱). شمارش کامل سلول‌های خونی (CBC) کم خونی مختصر به صورت میکروسیتی نشان داد.

با توجه به بررسی‌های انجام شده در هر سه بیمار تشخیص راشیتیسم وابسته به ویتامین D نوع دو (VDDR 2) مطرح شد و درمان دارویی با کلسیم روزانه ۷۵ میلی‌گرم به ازای کیلوگرم وزن بدن و کلسی‌تریول (فرم فعال ویتامین D) شروع شد ولی به علت عدم پاسخ بالینی، آزمایشگاهی و رادیولوژی میزان دارو افزایش یافت، به طوری‌که بیمار دوم تا حد ۳۲ کپسول کلسی‌تریول روزانه و حتی کلسیم وریدی نیز دریافت نمود ولی سطح کلسیم به بیشینه ۷ میلی‌گرم در صد میلی‌لیتر افزایش یافت و با قطع کلسیم وریدی و ادامه‌ی درمان خوراکی، دوباره سطح کلسیم کاهش یافت و به ۵/۵ میلی‌گرم در صد میلی‌لیتر رسید.

سطح کلسیم در بیمار اول و سوم نیز برخلاف درمان منظم و افزایش میزان کلسیم و کلسی‌تریول، هیچ‌وقت به حد طبیعی نرسید. به علت کوتاهی قد شدید در این بیماران تصمیم گرفته شد سطح هورمون‌های هیپوفیزی مورد بررسی قرار گیرد.

بنابراین آزمون تحریکی هورمون رشد با انسولین و نیز عملکرد تیروییدی بررسی شد، که در هر سه بیمار آزمایش‌های تیروییدی یافته‌های طبیعی را نشان داد.

در هر سه نفر، سطح هورمون رشد و واسطه‌های آن شامل IGFBP-3[i] و IGF-1[ii] مقدار طبیعی داشت. با این حال با توجه به تحقیقات جدید مبنی بر سودمندی درمان با هورمون رشد در این چنین شرایطی، برخلاف وضعیت طبیعی هورمون رشد، به منظور بهبود رشد قدی این سه کودک علاوه بر درمان با کلسیم و کلسی‌تریول، هورمون رشد نیز با دوز ۰/۳ میلی‌گرم به ازای کیلوگرم بدن در هفته شروع شد. پس از مصرف هورمون رشد علاوه بر افزایش رشد قدی، بهبود بالینی، رادیولوژی و آزمایشگاهی راشیتیسم نیز رویت شد (رجوع به جدول‌های سیر رشد قدی: جدول ۲، ۳ و ۴).

جدول ۲- سیر رشد قد و وزن مهدیه – الف (بیمار اول)

سن	قد به سانتی‌متر	صدک رشد قدی	z-score قد	وزن به کیلوگرم	صدک رشد وزنی	z-score وزن
۵ سالگی (بدومراجعه)	۸۸	کمتر از ۳٪	۲/۷ -	۱۳	۳٪	۱/۳-
۷ سالگی	۹۵	کمتر از ۳٪	۳/۱-	۱۶	کمتر از ۳٪	۱/۸-
(شروع درمان با هورمون رشد)						
۹ سالگی	۱۱۵	کمتر از ۳٪	۲-	۲۴	۲۵٪	۰/۷-
۱۲ سالگی	۱۴۵	۲۵٪	۰/۵-	۴۷	۵۰-۷۵٪	۰/۵-

i- Insulin Like Growth Factor Binding Protein – 3
ii- Insulin Like Growth Factor Factor-1

[Downloaded from ijem.sbmu.ac.ir on 2025-12-18]

جدول ۳ – سیر رشد قد و وزن فریبا – الف(بیمار دوم)

سن	قد به سانتی‌متر	صدک رشد قدی	z-score قد	وزن به کیلوگرم	صدک رشد وزنی	z-score وزن
۵ سالگی (بدومراجعه)	۸۲	کمتر از ۳٪	-۳/۱	۱۲	۳٪	-۰/۷۵
۷ سالگی (شروع درمان با هورمون رشد)	۹۰	کمتر از ۳٪	-۳/۷	۱۵	کمتر از ۳٪	-۱/۳
۹ سالگی	۱۰۳	کمتر از ۳٪	-۳/۳	۱۸	کمتر از ۳٪	-۱/۵
۱۲ سالگی	۱۳۳	۵٪	-۱	۲۸	۱۰٪	-۰/۹

جدول ۴ – سیر رشد قد و وزن زیبا – الف (بیمار سوم)

سن	قد به سانتی‌متر	صدک رشد قدی	z-score قد	وزن به کیلوگرم	صدک رشد وزنی	z-score وزن
۱/۵ سالگی (بدومراجعه)	۷۰	۱۰٪	-۲	۹	۳٪	-۱
۳ سالگی (شروع درمان با هورمون رشد)	۸۰	کمتر از ۳٪	-۱/۹	۱۱	کمتر از ۳٪	-۰/۳
۵ سالگی	۹۶	کمتر از ۳٪	-۱/۵	۱۵	۲۵٪	-۰/۳

در شکل ۱ تا ۷ تصاویری از آلوپسی و مچ دست‌های پهن و اختلالات دندانی و کوتاهی قد در کودکان مورد بررسی مشاهده می‌شود.

شکل ۱– مچ دست‌های پهن



شکل۲– پوسیدگی دندان‌ها و افتادن دندان‌های پیشین و نیش

شکل ۳– دفورمیتی پاها و پاهای پرانتزی و ریزش منتشر موهای سر

شکل ۴– ریزش منتشر موهای سر

شکل ۵ – پاهای پرانتزی

[Downloaded from ijem.sbmu.ac.ir on 2025-12-18]

شکل ۶- کوتاهی قد و ریزش موهای سر

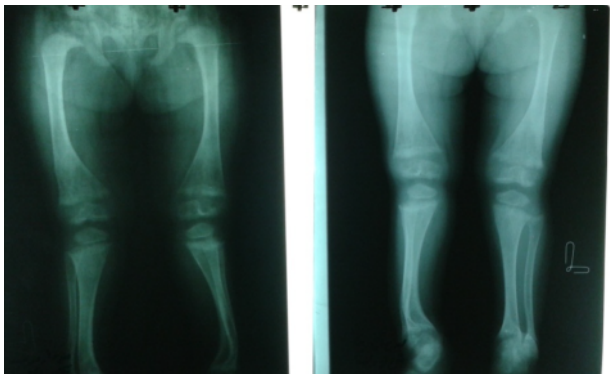

شکل ۷

شکل ۸

شکل ۹

شکل ۱۰

شکل ۱۱

رادیوگرافی‌های مچ دست و اندام‌های کودکان قبل درمان در شکل ۱۱-۷ جمع‌آوری شده که نشان‌دهنده‌ی شکستگی‌های متعدد و مچ دست پهن و بد شکلی اندام و کاهش تراکم استخوانی و سایر علایم راشیتیسم می‌باشد.

[Downloaded from ijem.sbmu.ac.ir on 2025-12-18]

سیر بهبودی علایم بالینی کودکان مورد بررسی به شرح زیر است:

بیمار اول: برای مهدیه در سن ۷ سالگی با قد ۹۵ سانتی‌متر (Z-score = −۳/۱) درمان با هورمون رشد شروع شد و پس از ۲ سال درمان ، قد به Z-score = −۲ رسید ولی همچنان زیر صدک سوم منحنی رشد قدی بود. در طی سه سال پس از درمان ۲۵ سانتی‌متر افزایش قد دیده شد. با شروع بلوغ و قد معادل ۱۲۰ سانتی‌متر هورمون رشد قطع شد. به علاوه نیاز به کلسیم و کلسی‌تریول نیز کاهش یافت و کمینه مقدار دارو را به عنوان نگه‌دارنده دریافت کـــرد و در نهایت در سن ۱۲ سالگی با قد ۱۴۵ سانتی‌متـــر (Z- ۰/۵ - score =) به صدک ۲۵ منحنی قد بر حسب سن ارتقا یافت (جدول ۲).

بیمار دوم: فریبا نیز در سن ۷ سالگی با قد ۹۰ سانتی‌متر (Z-score = - ۳/۷) تحت درمان با هورمون رشد قرار گرفت و علاوه بر سرعت یافتن رشد قدی علایم راشیتیسم از نظر بالینی، آزمایشگاهی و رادیولوژی با بهبودی همراه بود، به طوری‌که سرعت رشد قدی او پس از شروع هورمون رشد ۶ سانتی‌متر در سال بود که حدود ۴ سال پس از مصرف به علت هزینه‌ی بالای دارو، درمان با هورمون رشد قطع شد و متاسفانه ۶ ماه بعد پس از قطع دارو دوباره علایم رادیولوژی و آزمایشگاهی عود کرد و رشد قدی نیز مشاهده نشد. بنابراین با شروع مجدد دارو، علایم بهبودی دوباره ظاهر گردید. قد کنونی فریبا در سن ۱۱ سالگی معادل ۱۲۹ سانتی‌متر (Z-score = - ۱/۴) می‌باشد (جدول ۳).

بیمار سوم: در مورد زینب نیز در سن ۳ سالگی با ۸۰ سانتی‌متر (Z-score = - ۱/۹) تحت درمان با هورمون رشد قرار گرفت که میزان رشد قدی به حدود ۷ سانتی‌متر در سال رسید و همراه با بهبودی علایم رادیولوژی و آزمایشگاهی بود، ولی متاسفانه به علت مشکلات هزینه‌ای دارو قطع شد و دوباره علایم عود نمود. اکنون زینب در سن ۵ سالگی دارای قد ۹۶ سانتی‌متر (Z-score = - ۱/۵) می‌باشد.

قابل ذکر است که در هر سه بیمار پس از درمان با هورمون رشد آزمایش‌های سرمی نیز بهبود یافت، به طوری‌که هیپوکلسمی و هیپوفسفاتمی و آلکالن فسفاتاز بالا، و نیز نسبت کلسیم به کراتینین ادراری به حد طبیعی رسید. طی بررسی‌های مجدد هم آزمون‌های تیروییدی پس از درمان با هورمون رشد طبیعی بود(جدول ۴).

بهبودی یافته‌های آزمایشگاهی سرمی هر سه بیمار بعد درمان در جدول ۵ گنجانده شده است.

جدول ۵ – یافته‌های آزمایشگاهی سرمی هر سه بیمار بعد درمان

	کلسیم*	فسفر*	آلکالن فسفاتاز†	۲۵ هیدروکسی ویتامین D3‡	اسیدیته خون	بی‌کربنات	پاراتورمون§	هموگلوبین*
بیمار اول	۸/۵	۳/۷	۳۵۶	۲۸	۷/۳۱	۲۱/۵	۴۵	۱۲/۹
بیمار دوم	۸/۱	۳/۵	۵۴۰	۳۳	۷/۳۵	۱۹/۲	۵۰	۱۲/۱
بیمار سوم	۸/۳	۳/۲	۳۱۰	۲۵	۷/۳	۱۸	۶۰	۱۲/۴

* میلی‌گرم در صد میلی‌لیتر، † واحد در لیتر، ‡ نانوگرم در میلی‌لیتر، § پیکوگرم در میلی‌لیتر

رادیوگرافی‌های بعد از درمان بیماران درمان در تصاویر ۱۴ و ۱۳ جمع‌آوری شده که نشان‌دهنده‌ی بهبود تراکم استخوانی و بهبود شکل گیری مچ دست و از بین رفتن علایم راشیتیسم می‌باشد.

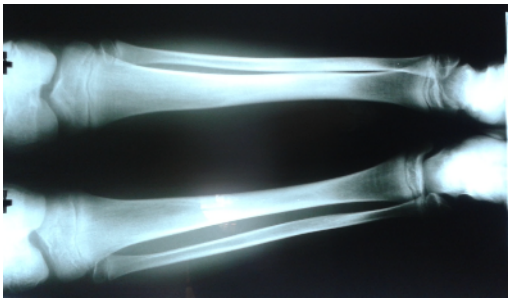

شکل ۱۳

[Downloaded from ijem.sbmu.ac.ir on 2025-12-18]

شکل ۱۴

بحث

بیماری‌های ناشی از کمبود ویتامین D به صورت راشیتیسم در کودکان و استئومالاسی و استئوپروز در بالغین بروز پیدا می‌کند. انواع ژنتیکی از راشیتیسم نیز در کودکان وجود دارد که نقش کلیدی ویتامین D را در هموستاز کلسیم و سوخت و ساز استخوان نشان می‌دهد.[۱۱] وجود ۱ و ۲۵ دی هیدروکسی ویتامین D برای رشد اسکلتی طبیعی لازم است، به طوری‌که اختلال در روند عملکرد طبیعی ویتامین D منجر به انواع ریکتز می‌شود. راشیتیسم وابسته به ویتامین D تیپ دو (VDDR 2) یا راشیتیسم مقاوم به ویتامین D، نوعی نادر، با وراثت اتوزومال مغلوب، از ریکتز می‌باشد که با آلوپسی (ریزش موی سر) و کوتاهی قد همراهی دارد و به علت مقاومت یا عدم پاسخ ارگان‌های هدف به مقادیر فیزیولوژیک ویتامین D فعال رخ می‌دهد.[۱۲]

سن بروز بیماری در نیمه‌ی دوم سال اول زندگی می‌باشد، علایم اولیه‌ی راشیتیسم به صورت پهن شدن مچ دست و پا و ملاج پهن در سر رخ می‌دهد. ولی در صورت تاخیر در مراجعه علایم راشیتیسم شدت می‌یابد، به طوری‌که منجر به تغییر شکل اندام‌ها و قفسه صدری، پوسیدگی یا ریزش دندان‌ها، کوتاهی قد و حتی شکستگی‌های مختلف می‌گردد. در مواردی به علت کاهش سطح سرمی کلسیم ممکن است تشنج نیز رخ بدهد. تمام علایم یاد شده در ۳ بیمار به علت تاخیر در مراجعه وجود داشت و حتی در ۲ نفرشان به علت تشنج تحت درمان با فنوباربیتال نیز قرار گرفته بودند. در بررسی آزمایشگاهی این بیماران نیز هیپوکلسمی، هیپوفسفاتمی و افزایش شدید آلکالن فسفاتاز دیده شد و جالب اینکه هیپرپاراتیروییدی جبرانی (ثانویه) در این بیماران به صورت واضح وجود داشت که وجه افتراق این بیماری از ریکتز هیپوفسفاتمی می‌باشد.[۷]

ریزش مـــوی سر (آلوپسی) و کوتاهـــی شدید قد مشخصـــه‌ی بارز تیپ دوم ریکتز وابستـــه به ویتامیـــن D (VDDR 2) می‌باشد که در سایر انواع راشیتیسم دیده نمی‌شود.[۴] در پژوهش حاضر نیز هر ۳ مورد دچار آلوپسی واضح و کوتاهی شدید قد بودند. لازم به یادآوری است که آلوپسی در این بیماران مقاوم به درمان است.

Kumar و همکاران در سال ۲۰۱۰ در دهلی نو پسری ۴ ساله را با ریکتز و آلوپسی و ماکروسفالی گزارش کردند که با سطح سرمی بالای ۱و۲۵ دی هیدروکسی ویتامین D همراه بود و تشخیص VDDR2 در او مسجل شد که با دوزهای متوالی ۱-آلفا- هیدروکسی کله کلسیفرول و کلسیم مکمل خوراکی درمان شدند. در این بیماران نیز برخلاف درمان‌های مختلف، آلوپسی بهبودی چندانی نداشت، ولی در برخی مطالعات بهبودی نسبی گزارش شده است.[۱۳]

با توجه به آندمیک بودن VDDR در شرق ترکیه، Ozkan و همکاران گزارش کردند در بچه‌های ۳-۰ ساله میزان بروز VDDR حدود ۶/۰۹٪ است و این نتیجه با پژوهش روی ۳۹۱۳۳ کودک زیر سه سال که به طور سرپایی به کلینیک‌های Erzurum مراجعه کرده بودند، به دست آمد. طی یک دوره‌ی یک ساله با پژوهش رادیولوژی و بیوشیمی ۳۹٪ این کودکان VDDR داشتند و هیچ یک مکمل ویتامین D نگرفته بودند. شایع ترین یافته در ایشان تسبیح ریکتزی و مچ دست پهن و کرانیوتابس بود.[۱۴]

در بررسی ژنتیکی بیماران دارای VDDR2، مشاهده گردیده که جهش ژن VDR در آلوپسی آنان نیز نقش دارد. شفقتی و همکاران در ایران ۲ کودک مبتلا به VDDR2 گزارش کردند که در بررسی مولکولی ژن گیرنده ویتامین D، یک واریانت هموزیگوت داشتند. این دو کودک دارای آلوپسی ژنرالیزه، آمینو اسیدوری، RTA[i]، راشیتیسم مقاوم به درمان و هیپرپاراتیروییدی بودند. جالب اینکه بیوپسی پوستی نیز مطابق با آلوپسی آره آتا بود.[۱۵]

از آنجا که بررسی ژنتیکی به طور روتین در روند تشخیصی این بیماران الزامی نیست، لذا با توجه به علایم تیپیک بالینی، آزمایشگاهی، رادیولوژی و نیز مشکلات اقتصادی خانواده‌ی این بیماران، از بررسی ژنتیکی صرف نظر گردید.

i - Renal Tubular Acidosis

[Downloaded from ijem.sbmu.ac.ir on 2025-12-18]

Kanakamani موتاسیون در C.71 6 del A را در DNA لنفوسیت دو مورد ریکتز VDDR2 گزارش کرد که همین جهش در والدین و یک خواهر آن‌ها نیز وجود داشت.[۱۶]

ویتامین D دارای اثر دوگانه‌ای در سیستم ایمنی می‌باشد، به طوری‌که سیستم ایمنی ذاتی را تحریک و سیستم ایمنی اکتسابی را کاهش می‌دهد. ۱ و ۲۵ دی هیدروکسی ویتامین D سبب کاهش تکثیر کراتینوسیت‌ها و نیز وقفه‌ی سلولی در فاز G1 چرخه سلولی می‌گردد.[۱۷]

برخلاف ناشناخته بودن روند تنظیم فاکتور رشد فیبروبلاست فسفاتوریک ۲۳ (FGF23)، با دادن ۱ و ۲۵ دی هیدروکسی ویتامین D به موش‌ها، این فاکتور افزایش می‌یابد و در کشت سلول‌های استئوبلاستی، ویتامین D3 نیز منجر به افزایش FGF 23 می‌شود و در هموستاز فسفر نقش مهمی پیدا می‌کند.[۱۸]

اسیدوز سبب اختلال در سوخت و ساز ویتامین D می‌شود، به طوری‌که حتی ممکن است کودک دارای کمبود ویتامین D با حمله کتواسیدوز دیابتی (DKA) به عنوان اولین علامت مراجعه کند و در این موارد شدت اسیدوز با شدت کمبود D3 ارتباط دارد. پژوهشگران استرالیایی ۶۴ کودک با DKA را بررسی کردند که ۱۴ نفر کمبود شدید ویتامین D3 داشتند و در میان آن‌ها ۱۲ نفر بی کربنات کمتر از ۸ میلی‌مول در لیتر داشتند.[۱۹] در قطر نیز مطالعه‌ی مورد ـ شاهدی انجام شد که نشان داد علاوه بر شیوع زیاد کمبود ویتامین D در این کشور، در مبتلایان به دیابت تیپ ۱ نیز این کمبود شدیدتر و شایع تر است.[۲۰]

Sckowronka راجع به انواع درمان‌های بیماری‌های سوخت و ساز استخوان توضیح داد که در درجه‌ی اول اطمینان از تغذیه خوب حاوی کلسیم و ویتامین D و نیز فعالیت فیزیکی کافی و مناسب، نقش مهمی در بهبود و پیشگیری وضعیت تراکم استخوانی دارد. در بیماری‌های ثانویه‌ی استخوانی، درمان بیماری اولیه اهمیت دارد. در مورد بیماری‌های ژنتیک استخوان اقدامات درمانی جدیدی مانند ژن درمانی و پیوند مغز استخوان مطرح شده است. مکمل‌های کلسیم، ویتامین D، بیس فسفونات‌ها، کلسی‌تونین، هورمون‌های جنسی، هورمون رشد و تیازید نیز مورد بحث است. درمان‌های جدیدتری مانند استفاده از IGF-1، آنالوگ‌های جدید ویتامین D، calcimimetics, osteoprotegrin و Strontium نیز نام برده شده است.[۲۱]

به طور کلی درمان پیشنهاد شده برای بیماران VDDR2 شامل استفاده از ترکیبات کلسیم ۷۵ میلی‌گرم به ازای هر کیلوگرم وزن بدن و فرم فعال ویتامین D (کلسی‌تریول) به میزان۲ میکروگرم روزانه می‌باشد. به علت کاهش حساسیت و عدم پاسخ ارگان‌های هدف به مقادیر فیزیولوژیک ویتامین D، مقادیر بالای ویتامین D فعال مورد نیاز است و حتی در برخی موارد تزریق کلسیم وریدی نیز استفاده می‌شود. گزارش‌های متعددی وجود دارد که درمان با مقادیر افزایش یافته‌ی کلسیم سبب ایجاد نفروکلسینوز در بیماران گردیده و حتی مواردی نیز از تزریق کلسیم همراه با فسفات خوراکی استفاده شده است. به طوری‌که در ۳-۲ ماه اول، درمان روزانه و سپس درمان هفتگی به مدت ۵ ماه و در نهایت درمان خوراکی به کار رفته است که پاسخ درمانی به صورت بهبود علایم بالینی و رادیولوژی بوده، ولی این روش‌های درمانی نیاز به بستری طولانی‌مدت و تزریق‌های وریدی و مشکلات ناشی از تزریق مکرر وریدی دارد.[۲۲،۲۳] در همین راستا Nicolaidou و همکاران ۴کودک با VDDR2 که نسبت خویشاوندی با هم داشتند را معرفی کردند. آن‌ها دو جهش هوموزیگوت مختلف در ژن گیرنده ویتامین D داشتند و به طور یکسان در اوایل شیرخوارگی در همگی علایم بیوشیمی بالینی و رادیولوژی شروع شده بود به ویژه ریزش مو که در همگی بارز بود. درمان با کلسیم وریدی، خوراکی و ویتامین D فعال برای آن‌ها شروع شد که ابتدا ۱- هیدروکسی ویتامین D3 با دوز بالا تجویز شده و خانواده الف پاسخ خوبی دادند، ولی خانواده ب با ۱ و ۲۵ دی هیدروکسی ویتامین D درمان شدند.[۲۲] پژوهشگران عرب نیز در مورد یک خواهر ۲۸ ماهه و یک برادر ۱۰ ماهه تاکید کردند که درمان با انفوزیون وریدی کلسیم با دوز بالا (۱/۴ گرم روزانه از کلسیم المانته) به همراه فسفات خوراکی که با کلسیم خوراکی با دوز بالا (بیشینه تا ۶ گرم به ازای هر کیلوگرم وزن بدن) پی‌گیری شود، درمان موثری در نوع ۲ VDDR است و حتی ممکن است سبب درمان زودرس آلوپسی نیز بشود.[۲۳]

بیماران مورد بحث در بررسی حاضر که دو خواهر و یک دختر عمو بودند، انواع درمان‌های یاد شده را دریافت کردند. برخلاف درمان سیر افزایش رشد قد در طی یک سال بسیار کم و حدود ۱/۵ تا ۲ سانتی‌متر بود، به علاوه این‌که علایم راشیتیسم نیز سیر بهبودی نشان نمی‌داد. به علت کوتاهی شدید قد و عدم رشد قدی در طی درمان پس از

[Downloaded from ijem.sbmu.ac.ir on 2025-12-18]

بررسی از نظر سایر علل اختلال رشد علاوه بر داروهای قبلی که با همان مقدار ادامه داشت به عنوان کمک به بهبود رشد، درمان با هورمون رشد به مقدار ۰/۳ واحد میلی‌گرم به ازای کیلوگرم وزن در هفته شروع شد که پس از یک دوره درمان شش ماهه با هورمون رشد علاوه بر سرعت یافتن رشد قدی (۴ سانتی‌متر در طی شش ماه در مقایسه با ۱ سانتی‌متر قبل از هورمون رشد در طی شش ماه)، خوشبختانه به تدریج علایم بهبودی در تصویربرداری‌ها و نیز یافته‌های آزمایشگاهی در بیماران مشاهده شد (مراجعه به جدول‌های سیر رشد).

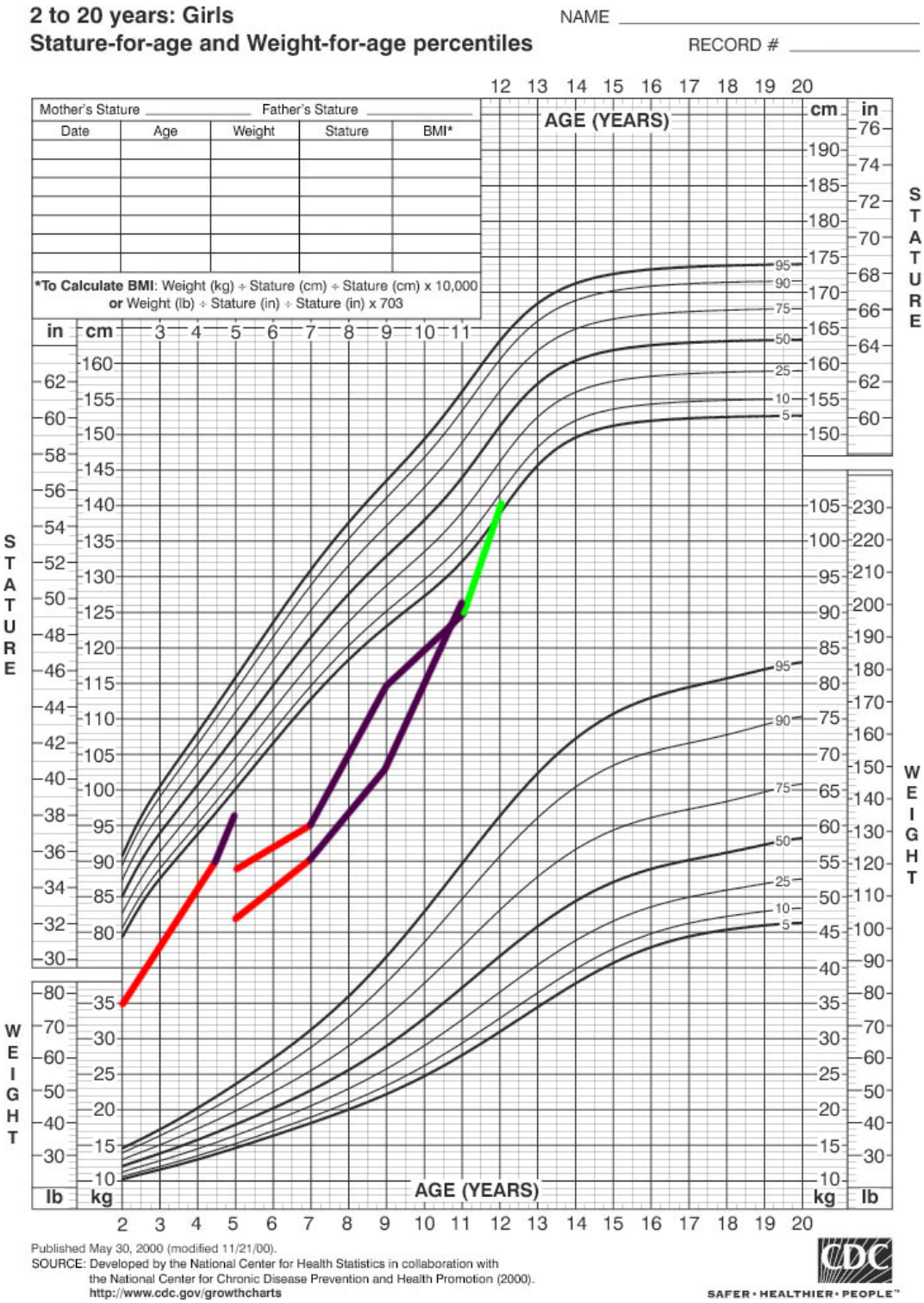

منحنی رشد بیماران: رنگ قرمز قبل درمان و در زمان قطع درمان در زینب، رنگ بنفش در طی دوره درمان، رنگ سبز رشد در طی مرحله بلوغ بدون هورمون رشد

[Downloaded from ijem.sbmu.ac.ir on 2025-12-18]

هورمون رشد میزان ویتامین D فعال را افزایش می‌دهد، ولی سازوکار این اثر شناخته شده نیست. گفته می‌شود شاید افزایش سطح PTH مطرح باشد. هورمون رشد به واسطه‌ی IGF-1 نیز روی سوخت و ساز استخوان تاثیر دارد و نیز سبب افزایش میزان جذب کلسیم از روده‌ها با سازوکار ناشناخته می‌شود.[۲۴] حتی در برخی موارد گزارش شده در کسانی که هیپوفیز آن‌ها برداشته شده و کمبود هورمون رشد و ویتامین D داشته‌اند، با درمان جایگزینی هورمون رشد، سطح ویتامین D نیز طبیعی شده است.[۲۱]

نکته جالب در بیماران حاضر این بود که پس از قطع مصرف هورمون رشد از طرف خانواده به علت مشکلات مالی، علایم آزمایشگاهی، بالینی و رادیولوژی راشیتیسم پسرفت کرد و با شروع مجدد درمان با هورمون رشد علایم دوباره بهبود یافت.

به تدریج با افزایش سن و نزدیک شدن به مرحله‌ی بلوغ نیاز به مکمل‌های کلسیم و ویتامین D نیز کاهش می‌یابد و می‌توان با کمینه دارو، علایم را کنترل نمود. به احتمال زیاد در دوران بلوغ هم پدیده‌ی افزایش فیزیولوژیک هورمون رشد مطرح است.[۹،۲۴] در مورد بیماران بررسی حاضر نیز پس از چند سال از درمان نیاز به دارو کاهش یافت، به طوری‌که دو نفر از سه بیمار با کمینه مقدار دارو تحت کنترل قرار گرفتند و درمان هورمون رشد هم قطع شد.

اگرچه سازوکار عملکـــرد هـورمون رشد در بهبود راشیتیسم وابسته به ویتامین D به طور کامل شناخته نشده و به عنوان یک روش درمانی تا کنون معرفی نشده، ولی در بررسی حاضر پاسخ مناسبی با استفاده از هورمون رشد در بهبود علایم ریکتز بیماران مشاهده گردید. بنابراین در موارد عدم پاسخ راشیتیسم به درمان‌های روتین با بیشینه مقدار پیشنهادی، استفاده از هورمون رشد توصیه می‌گردد، اگرچه هنوز نیاز به بررسی‌های بیشتری در این زمینه می‌باشد.

References

1. Lips P. Vitamin D physiology.Prog Biophys Mol Biol 2006; 92: 4-8.
2. Levy-Litan V, Hershkovitz E, Avizov L, Leventhal N, Bercovich D, Chalifa-Caspi V, et al. Autosomal-Recessive Hypophosphatemic Rickets Is Associated with an Inactivation Mutation in the ENPP1 Gene. Am J Hum Genet 2010; 86: 273-8.
3. Takeda E, Yamamoto H, Taketani Y, Miyamoto K. Vitamin D-dependent rickets type I and type II. Acta Paediatr Jpn 1997; 39: 508-13.
4. Malloy PJ, Feldman D. The role of vitamin D receptor mutations in the development of alopecia. Mol Cell Endocrinol 2011; 347: 90-6.
5. Simonin G, Chabrol B, Moulene E, Bollini G, Strouc S, Mattei JF, et al. Vitamin D-resistant rickets type II: apropos of 2 cases. Pediatrie; 47: 817-20.
6. Santos R, Neves S, Gomes C, Neves F, Correia AJ. Rickets vitamin-D-dependent type 2. Acta Med Port 2009; 22: 861-6.
7. Malloy PJ, Feldman D.Genetic disorders and defects in vitamin d action. Endocrinol Metab Clin North Am 2010; 39: 333-46.
8. Kim CJ. Vitamin D dependent rickets type I. Korean J Pediatr 2011; 54: 51-4.
9. Soni SS, Adikey GK, Raman AS.Vitamin D dependent rickets type II: late onset of disease and response to high doses of vitamin D. Saudi J Kidney Dis Transpl 2008; 19: 796-8.
10. Pozzo AM, Kemp SF. Growth and growth hormone treatment in children with chronic diseases. Endocrinol Metab Clin North Am 2012; 41: 747-59.
11. Tissandié E, Guéguen Y, Lobaccaro JM, Aigueperse J, Souidi M. Vitamin D: metabolism, regulation and associated diseases. Med Sci (Paris) 2006; 22: 1095-100.
12. Demay MB, Sabbagh Y, Carpenter TO. Calcium and vitamin D: what is known about the effects on growing bone. Pediatrics 2007; 119 Suppl 2: S141-4.
13. Kumar V, Kumar M, Yadav M. Alopecia in vitamin D-dependent rickets type II responding to 1α-hydroxycholecalciferol. Ann Trop Paediatr 2010; 30: 329-33.
14. Ozkan B, Doneray H, Karacan M, Vançelik S, Yildirim ZK, Ozkan A, et al. Prevalence of vitamin D deficiency rickets in the eastern part of Turkey. Eur J Pediatr 2009; 168: 95-100.
15. Shafeghati Y, Momenin N, Esfahani T, Reyniers E, Wuyts W. Vitamin D-dependent rickets type II: report of a novel mutation in the vitamin D receptor gene. Arch Iran Med 2008; 11: 330-4.
16. Kanakamani J, Tomar N, Kaushal E, Tandon N, Goswami R. Presence of a deletion mutation (c.716delA) in the ligand binding domain of the vitamin D receptor in an Indian patient with vitamin D-dependent rickets type II. Calcif Tissue Int 2010; 86: 33-41.
17. Bouillon R, Verstuyf A, Mathieu C, Van Cromphaut S, Masuyama R, Dehaes P, et al. Vitamin D resistance. Best Pract Res Clin Endocrinol Metab 2006; 20: 627-45.
18. Liu S, Tang W, Zhou J, Stubbs JR, Luo Q, Pi M, et al. Fibroblast growth factor 23 is a counter-regulatory phosphaturic hormone for vitamin D. J Am Soc Nephrol 2006; 17: 1305-15.

[Downloaded from ijem.sbmu.ac.ir on 2025-12-18]

19. Huynh T, Greer RM, Nyunt O, Bowling F, Cowley D, Leong GM, et al. The association between ketoacidosis and 25(OH)-vitamin D levels at presentation in children with type 1 diabetes mellitus. Pediatr Diabetes 2009; 10: 38-43.
20. Bener A, Alsaied A, Al-Ali M, Al-Kubaisi A, Basha B, Abraham A, et al. High prevalence of vitamin D deficiency in type 1 diabetes mellitus and healthy children. Acta Diabetol 2009; 46: 183-9.
21. Skowrońska-Jóźwiak E, Lorenc RS. Metabolic bone disease in children: etiology and treatment options. Treat Endocrinol 2006; 5: 297-318.
22. Nicolaidou P, Tsitsika A, Papadimitriou A, Karantana A, Papadopoulou A, Psychou F, et al. Hereditary vitamin D-resistant rickets in Greek children: genotype, phenotype, and long-term response to treatment. J Pediatr Endocrinol Metab 2007; 20: 425-30.
23. al-Aqeel A, Ozand P, Sobki S, Sewairi W, Marx S.The combined use of intravenous and oral calcium for the treatment of vitamin D dependent rickets type II (VDDRII). Clin Endocrinol (Oxf) 1993; 39: 229-37.
24. Samardzic M, Pavicevic S, Ludwig M, Bogdanovic R. Effect of growth hormone replacement therapy in a boy with Dent's disease: a case report. J Med Case Rep 2011; 5: 400.

[Downloaded from ijem.sbmu.ac.ir on 2025-12-18]

Case Report

Effects of Growth Hormone Replacement on Clinical, Radiologic and Laboratory Parameters Improvement in Children with Vitamin –D dependent Rickets (type-2)

Ghaemi N[1], Elmi Saghi[1], Kuzegaran S[1], Erfani Sayyar R[2], Elmi Sam[3]

[1]Department of Pediatrics, & [2]Department of Intensive Care Unit (ICU) Imam Reza Hospital, & [3]Health Investigation Center, Facutly of Medicine, Mashhad University of Medical Sciences, Mashhad, I.R. Iran

e-mail: saghi_elmi_106@yahoo.com

Received: 19/05/2014 **Accepted**: 22/11/2014

Abstract

Introduction: Rickets, which occurs during bone growth development, is a result of severe vitamin D deficiency, that has autosolamal subtypes, i.e. A- type 1- (VDDR-I), due to a defect of the 1-alfa-hydroxilase enzyme and B) type -2(VDDR-II), due to a mutation in the intracellular vitamin –D receptor (VDR), associated with some specific symptoms like alopecia (global head hair loss) and short stature. Diagnosis was established based on physical examination, laboratory findings and radiological examination. Case presentation: We report here 3 cases with vitamin D-dependent rickets, type-II, all members of the same family (2 sisters, aged 1.5, 5 years and their 5 year-old cousin) who had referred to the endocrine and metabolic center in the Imam–Reza hospital in Mashhad, presenting with limb deformities, wide wrist, seizures, disorder in dental growth, alopecia, and several bone fractures. Despite various treatments, they had not recovered. However it was notable that after receiving growth hormone therapy for growth failure, rickets symptoms improved dramatically in clinical, laboratory, and radiological parameters. Using growth hormone therapy to improve height, we observed improvements in the underlying disease of siblings with VDDR-type-II. Conclusion: Growth hormone therapy may be advisable to treat VDDR-type II symptoms.

Keywords: Vitamin –D dependent rickets, Growth hormone, Alopesia, Short stature

[Downloaded from ijem.sbmu.ac.ir on 2025-12-18]