مجلهٔ غدد درون‌ریز و متابولیسم ایران
دانشگاه علوم پزشکی و خدمات بهداشتی ـ درمانی شهید بهشتی
سال سوم ـ شمارهٔ ۲ ـ صفحه‌های ۱۱۳ – ۱۰۷ (تابستان ۱۳۸۰)

مقالهٔ پژوهشی

بررسی آثار هورمون جنسی نر بر ترمیم استخوان در موش‌های صحرایی بالغ نر

دکتر محسن نوروزیان، دکتر فاطمه فدایی فتح‌آبادی، دکتر فریدون عزیزی

چکیده: هورمون‌های جنسی نقش مهمی در رشد اسکلت و حفظ تعادل استخوانی دارند، از آنجا که تا کنون اثرات استروژن در ترمیم بافت استخوانی بیشتر مورد مطالعه قرار گرفته است و اطلاعات مشابهی در مورد تستوسترون وجود ندارد، در تحقیق حاضر اثر هورمون‌های جنسی نر روی بافت استخوانی و نحوهٔ ترمیم استخوان مطالعه گردید. ۶۰ رأس موش صحرایی نر نژاد **Wistar** به وزن ۲۵۰ الی ۳۰۰ گرم و سن ۱۲ الی ۱۴ هفته به طور تصادفی در چهار گروه ۱۵ رأسی تقسیم شدند. گروه اول گنادکتومی نشده بودند و هورمون درمانی نیز نشدند؛ گروه دوم گنادکتومی نشده بودند ولی هورمون درمانی شدند. گروه سوم گنادکتومی شده بودند و هورمون درمانی نیز شدند و گروه چهارم گنادکتومی شده بودند ولی هورمون درمانی نشدند. در تمام گروه‌ها سطح داخلی استخوان درشت نی سمت راست سوراخ گردید. موش‌هایی که هورمون درمانی شدند، روزانه و بصورت داخل صفاقی تحت تزریق هورمون تستوسترون به میزان یک میلی‌گرم برای هر کیلوگرم به مدت سه هفته قرار گرفتند. تمام موش‌ها سه هفته پس از نقص استخوانی از طریق استنشاق اتر کشته شدند. پس از برداشتن بافت استخوانی از محل ترمیم و گذراندن مراحل ثبوت، کلسیم‌گیری، پردازش، برش‌گیری و رنگ‌آمیزی با دو روش "هماتوکسیلین و ائوزین" و "تریکروم ماسون،" بافت مورد مطالعه میکروسکوپی توصیفی و کمی قرار گرفت. برای تجزیه و تحلیل داده‌ها از روش‌های آماری **t-test** و آنالیز واریانس استفاده شد. یافته‌های این تحقیق نشان داد که تزریق هورمون‌های جنسی نر موجب افزایش سرعت ترمیم و افزایش تراکم بافت استخوانی در محل ضایعه می‌شود. در این گروه‌ها در بافت استخوانی، تعداد استئوبلاست‌ها افزایش (۲/۲۵±۳۱/۳۰) و تعداد استئوکلاست‌ها کاهش (۰/۹±۱/۹۰) یافته بود و هر دو از نظر آماری معنی‌دار بود (**P<۰/۰۰۱**). ضخامت پریوست در محل نقص استخوانی در گروه‌های تحت درمان با هورمون‌های جنسی نر افزایش چشمگیری نشان داد. تراکم الیاف کلاژن و عروقی خونی در بافت ترمیمی گروه‌های تحت هورمون درمانی بیشتر بود. قطر و وزن استخوان در گروه‌های تحت هورمون درمانی افزایش معنی‌دار نشان می‌داد (**P<۰/۰۰۱**). نتایج این تحقیق نشان می‌دهد که هورمون تستوسترون اثر مثبت در افزایش سرعت ترمیم در بافت استخوانی در موش‌های صحرایی نر دارد.

واژگان کلیدی: تستوسترون، بافت استخوانی، ترمیم، استئوبلاست، استئوکلاست

مقدمه

در افراد بالغ، هورمون‌های جنسی نقش مهمی در رشد اسکلت[۱-۵] و حفظ تعادل استخوانی دارند،[۶] ولی چگونگی عمل هورمون‌های جنسی بر روی بافت استخوانی هنوز ناشناخته باقی مانده است. در گذشته به دلیل پیدا نکردن گیرنده‌های این گونه هورمون‌ها در سلول‌های بافت استخوانی، معتقد به

دانشکده پزشکی،
دانشگاه علوم پزشکی و خدمات بهداشتی ـ درمانی شهید بهشتی

[Downloaded from ijem.sbmu.ac.ir on 2026-01-30]

اثر غیرمستقیم آنها بودند[۸-۱۰] و این نظریه که اثرات هورمون‌های جنسی از طریق هورمون‌های دیگر از قبیل هورمون‌های پاراتیروئید، رشد و کلسی‌تونین و ویتامین D اعمال می‌شود، مورد پذیرش بوده است.[۱۰] اخیراً گیرنده‌های آندروژن در سلول‌های شبه استئوبلاست‌ها و کندروسیت‌ها در محیط کشت مشخص شده است و شواهدی از اثرات مستقیم هورمون‌های استروئیدی (مانند هورمون‌های جنسی نر) روی رشد اسکلت، مستقل از هورمون رشد و سایر عوامل پیدا شده است.[۱۲] تا کنون تحقیقات زیادی در مورد تأثیرات حذف هورمون‌های جنسی بر روی استخوان در جنین مؤنث صورت گرفته و نقش استروژن‌ها در جلوگیری از استئوپروز مشخص شده است.[۱۳-۱۸] اکثر مطالعات انجام شده در زمینهٔ آثار هورمون‌های جنسی نر بر بافت استخوانی در محیط کشت و آزمایشگاه (In vitro) بوده است، لذا در تحقیق کنونی آثار هورمون جنسی نر (تستوسترون) بر روی بافت استخوانی در بدن موش صحرایی نر (In vivo) بررسی می‌شود و پاسخ به این پرسش در نظر بوده است که در صورت ایجاد نقص در استخوان آیا در حضور هورمون‌های جنسی پروسه ترمیم با سرعت بیشتری نسبت به گروهی که هورمون‌های جنسی دریافت نکرده‌اند انجام می‌پذیرد؟

مواد و روش‌ها

این پژوهش به روش تجربی و تکنیک آن مشاهده و طبقه‌بندی اطلاعات در جداول مربوطه و مقایسهٔ آنها بوده است. تعداد ۶۰ رأس موش صحرایی نر بالغ نژاد Wistar به وزن ۲۵۰ تا ۳۰۰ گرم و سن ۱۲ الی ۱۴ هفته به طور تصادفی در ۴ گروه ۱۵ تایی تقسیم گردیدند. هر گروه در قفس مستقل و شرایط استاندارد حیوانی (دمای $۲۴^{o}C$ و ۱۲ ساعت روشنایی و ۱۲ ساعت تاریکی) نگهداری می‌شدند. گروه اول شامل موش‌هایی بودند که گنادکتومی نشده بودند و هورمون درمانی نیز نمی‌شدند؛ گروه دوم شامل موش‌هایی بودند که گنادکتومی نشده بودند، ولی هورمون درمانی می‌شدند؛ گروه سوم موش‌هایی بودند که گنادکتومی شده بودند و هورمون درمانی نیز می‌شدند؛ گروه چهارم موش‌هایی بودند که گنادکتومی شده بودند، ولی هورمون درمانی نمی‌شدند.

ابتدا از همهٔ موش‌ها خون‌گیری از طریق گوشه چشم جهت اندازه‌گیری تستوسترون سرم انجام شد. پس از آن از طریق برش اسکروتوم (به میزان ۳ سانتیمتر) در گروه‌های سوم و چهارم گنادها برداشته شدند، برای بیهوشی از کتامین (محصول کشور مجارستان) بصورت داخل صفاقی (I.P.) و به میزان ۱mg/kg و دیازپام (محصول کیمیدارو، ایران) به میزان ۲mg/kg استفاده شد. در گروه‌های اول و دوم فقط اسکروتوم برش داده شد، ولی گنادها برداشته نشد.

سه هفته پس از عمل گنادکتومی مجدداً از حیوانات خون‌گیری شد و میزان تستوسترون سرم جهت کنترل حیواناتی که گنادکتومی شده بودند، اندازه‌گیری شد.

یک ماه پس از عمل گنادکتومی و ترمیم محل بخیه روی اسکروتوم، در تمام گروه‌ها (چه گنادکتومی شده و چه گنادکتومی نشده) نقص استخوانی انجام شد. برای این منظور پس از بیهوشی، برشی به طول تقریبی ۲ سانتی‌متر در سمت داخل ساق پای راست حیوانات انجام و

[Downloaded from ijem.sbmu.ac.ir on 2026-01-30]

استخوان تی‌بیا مشخص گردید. در سطح داخل تی‌بیا و جلوی وتر عضله خیاطه (Sartorius) بوسیلهٔ متهٔ مخصوص دندانپزشکی سوراخی به قطر تقریبی ۲ میلی‌متر و عمق ۳ میلی‌متر ایجاد شد. گروه دوم و سوم از روز پس از عمل به مدت ۳ هفته، روزانه تحت هورمون درمانی قرار گرفتند. برای این منظور قبلاً پودر تستوسترون[i] به میزان یک میلی‌گرم در یک سانتی‌متر مکعب روغن کنجد[ii] حل شد (پودر تستوسترون از شرکت داروسازی ابوریحان تهیه شده بود). حیوانات تحت هورمون درمانی روزانه ۱mg/kg از این محلول دریافت می‌کردند، در صورتی که حیواناتی که هورمون درمانی نمی‌شدند (گروه‌های اول و چهارم) روزانه روغن کنجد بصورت داخل صفاقی (I.P.) دریافت می‌کردند. سه هفته پس از نقص استخوانی همهٔ حیوانات در ظروف در بستهٔ اتر کشته شدند و بلافاصله استخوان درشت نی سمت راست (که نقص داده شده بود) در آورده شد و با دقت از بافت نرم پاک گردید. ابتدا مطالعات ماکروسکوپی شامل اندازه‌گیری وزن، طول و قطر استخوان انجام شد و پس از آن مراحل لازم برای انجام مطالعات میکروسکوپی انجام گردید. برای این منظور از محل نقص داده شده نمونه‌برداری شد و پس از ثبوت، دکلسیفیکاسیون (بوسیلهٔ EDTA) و گذراندن مراحل پردازش، بوسیله پارافین قالب‌گیری گردید و پس از رنگ‌آمیزی به دو روش هماتوکسیلین و ائوزین (H&E) و تریکروم ماسون مورد مطالعه میکروسکوپی قرار گرفت. برای شمارش سلول‌های استئوبلاست و استئوکلاست از eyepiece ساخت کشور هلند و برای اندازه‌گیری ضخامت پریوست از میکرومتر ساخت کشور آلمان استفاده شد. برای تجزیه و تحلیل بررسی و تفسیر اطلاعات از روش‌های پارامتریک آنالیز واریانس یک طرفه و آزمون t استفاده شد.

نتایج

الف) غلظت تستوسترون سرم

در موش‌های کنترل دست نخورده، غلظت تستوسترون سرم به طور طبیعی ۲/۳۰±۰/۴ng/ml بود. میزان تستوسترون سرم در موش‌های گنادکتومی شده بدون هورمون درمانی به شدت پایین افتاده بود (۰/۳±۰/۰۲ng/ml). در موش‌های گنادکتومی شده و هورمون درمانی شده، میزان تستوسترون سرم نزدیک به میزان طبیعی بود (۱/۸۰±/۰۳ng/ml). غلظت تستوسترون سرم در گروهی که گنادکتومی نشده و هورمون درمانی می‌شدند، بشدت بالا بود (۴/۷۰±۰/۳ng/ml).

ب) یافته‌های ماکروسکوپی

قطر تی‌بیا با مصرف هورمون‌های جنسی نر نسبت مستقیم داشت (P<۰/۰۰۰۱). میانگین قطر تی‌بیای سمت راست در گروه ۲ که هورمون درمانی می‌شدند، ۴/۷ میلی‌متر بود. در صورتی که در گروه ۱ که هورمون درمانی نمی‌شدند، میانگین قطر تی‌بیا ۳/۴ میلی‌متر بود (نمودار ۱).

افزایش طول تی‌بیا در گروه‌های مختلف در ارتباط با هورمون درمانی معنی‌دار نبود (نمودار۲).

ضخامت پریوست نیز با هورمون درمانی ارتباط مستقیم و معنی‌داری را نشان می‌داد (P<۰/۰۰۰۱). در گروه ۲ که گناد داشتند و هورمون درمانی نیز می‌شدند، به میزان قابل توجهی ضخامت پریوست افزایش یافته بود. در صورتی که در گروه‌های ۱ و ۴ که هورمون درمانی نمی‌شدند،

i- Testosterone enonthate

ii- Sesam oil

[Downloaded from ijem.sbmu.ac.ir on 2026-01-30]

افزایش ضخامت پریوست پس از نقص استخوانی قابل توجه نبود (نمودار ۳).

وزن استخوان درشت نی نیز به طور معنی‌داری در گروه‌هایی که هورمون درمانی شده بودند، افزایش نشان می‌داد (P<۰/۰۰۰۱) (نمودار ۴).

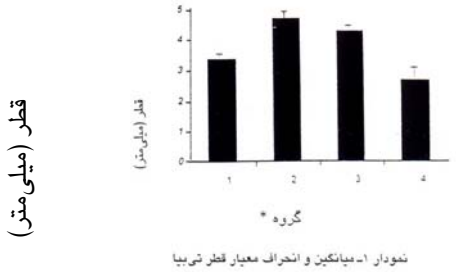

قطر (میلی‌متر)

گروه *

نمودار ۱ـ میانگین و انحراف معیار قطر تی‌بیا

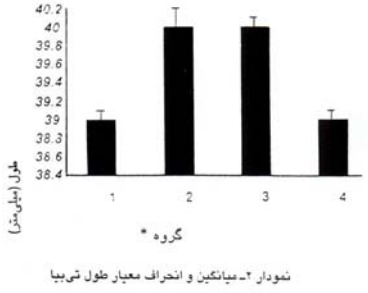

طول (میلی‌متر)

گروه *

نمودار ۲ـ میانگین و انحراف معیار طول تی‌بیا

*گروه ۱: گنادکتومی نشده ـ هورمون درمانی نشده؛ گروه ۲: گنادکتومی نشده ـ هورمون درمانی شده؛ گروه ۳: گنادکتومی شده ـ هورمون درمانی شده؛ گروه ۴: گنادکتومی شده ـ هورمون درمانی نشده.

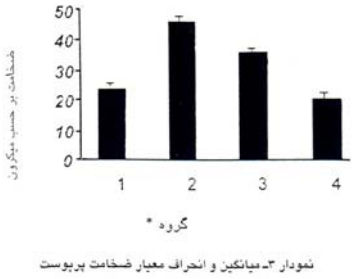

ضخامت بر حسب میکرون

گروه *

نمودار ۳ـ میانگین و انحراف معیار ضخامت پریوست

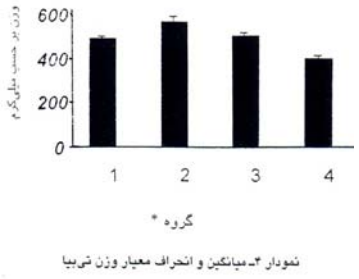

وزن بر حسب میلی‌گرم

گروه *

نمودار ۴ـ میانگین و انحراف معیار وزن تی‌بیا

ج) یافته‌های میکروسکوپیک

تعداد استئوبلاست‌ها در بافت ترمیمی در گروه‌هایی که هورمون درمانی می‌شدند، به طور معنی‌داری افزایش یافته بود (۲/۲۵±۳۱/۳۰)، در

[Downloaded from ijem.sbmu.ac.ir on 2026-01-30]

جدول ۱ـ میانگین و انحراف معیار و فاصلهٔ اطمینان تعداد استئوبلاست و استئوکلاست در گروه‌های مورد آزمایش

گروه‌های آزمایش*	استئوبلاست		استئوکلاست	
	انحراف معیار و میانگین	فاصله اطمینان	انحراف معیار و میانگین	فاصله اطمینان
گروه ۱	۱۹/۹±۱/۴	۱۹/۱-۲۰/۷	۲/۵±۱/۲	۱/۹-۳/۰
گروه ۲	۳۲/۱±۳/۷	۳۰/۰-۳۴/۱	۱/۶±۰/۷۳	۱/۲-۱/۸
گروه ۳	۳۰/۵±۱/۸	۲۹/۵-۳۱/۵	۲/۲±۰/۹۴	۱/۷-۲/۷
گروه ۴	۱۴/۷±۳/۳	۱۲/۹-۱۶/۵	۵/۶±۱/۳	۴/۹-۶/۲

* تعداد حیوانات در هر گروه ۱۵ سر بوده است.

گروه ۱: گنادکتومی نشده ـ هورمون درمانی نشده؛ گروه ۲: گنادکتومی نشده ـ هورمون درمانی شده؛ گروه ۳: گنادکتومی شده ـ هورمون درمانی شده؛ گروه ۴: گنادکتومی شده ـ هورمون درمان نشده.

صورتی که در این گروه‌ها تعداد استئوکلاست‌ها کاهش یافته بود (۱/۹۰±۰/۹) (جدول ۱).

در مشاهدات توصیفی که با رنگ‌آمیزی تریکروم ماسون انجام شد، مشخص گردید در گروه‌هایی که هورمون درمانی شده بودند، محل نقص در استخوان تی‌بیا از بافت ترمیمی کاملاً پر شده و میزان الیاف کلاژن که زمینه داربست استخوانی و تشکیل بافت استخوانی را فراهم می‌آورند، در این گروه‌ها (گروه‌های ۲ و ۳) افزایش یافته بود. در صورتی که در گروهی که هورمون درمانی نشده و گنادکتومی نیز شده بود (گروه ۴)، محل نقص استخوانی کاملاً پر نشده و فضاهای خالی بین لبه‌های استخوان در محل نقص دیده می‌شد. تعداد عروق خونی در محل ترمیم نیز به میزان کمتری در این گروه دیده می‌شد.

بحث

در این تحقیق اثر تستوسترون بر رشد و ترمیم بافت استخوانی مورد بررسی قرار گرفت. یافته‌ها نشان داد که افزایش غلظت تستوسترون در سرم خون منجر به افزایش سرعت ترمیم و افزایش بافت استخوانی در محل ترمیم می‌شود. یکی از مدل‌های آزمایشگاهی مناسب برای انجام تحقیقات روی نقش غدد و هورمون‌های آنها بر روی بافت استخوانی، موش صحرایی (Rat) می‌باشد که پژوهشگران مختلف از جمله چاو[۱۴] و راسل[۷] از آن استفاده کرده‌اند. برخی دیگر از پژوهشگران نظیر لئو و همکارانش[۱۳] از مدل موش سوری که کوچکتر از موش صحرایی است، استفاده کرده‌اند. در این تحقیق از آنجا که باید سطح داخلی استخوان درشت نی حیوان سوراخ می‌شد، از موش صحرایی که اندازه درشت نی آن بزرگتر بود، استفاده گردید.

چاو و همکارانش در سال ۱۹۹۲،[۱۴] از طریق تزریق استروژن به موش‌های صحرایی اوارکتومی شده، نتیجه گرفتند که تزریق استروژن از کاهش وزن استخوان و کاهش بافت استخوانی جلوگیری می‌نماید و عدم تزریق استروژن در موش‌های اوارکتومی شده موجب افزایش فعالیت استئوکلاست‌ها و افزایش turnover استخوانی و

[Downloaded from ijem.sbmu.ac.ir on 2026-01-30]

نهایتاً استئوپروز می‌شود. در تحقیق حاضر نتایج مذکور تأیید می‌گردد، اما بر روی حیوانات نر با تزریق هورمون‌های جنسی نر در موش‌های گنادکتومی شده، ترمیم استخوانی و افزایش تشکیل بافت استخوانی دیده شد.

شوارتز و همکارانش[۱۰] در سال ۱۹۹۱ با استفاده از محیط کشت ثابت نمودند که تستوسترون و استروژن در محیط کشت اثرات آنابولیک بر ترمیم و ساخته شدن بافت استخوانی دارند. این پژوهشگران ثابت نمودند که تأثیر این هورمون‌ها با جنسیت ارتباط مستقیم دارد. تستوسترون در محیط کشت موجب افزایش رشد طولی استخوان‌های دراز جنس نر و استروژن در محیط کشت موجب افزایش طولی استخوان‌های دراز جنس ماده گردید. نتایجی که این پژوهشگران در محیط کشت (In vitro) گرفتند، در تحقیق حاضر در بدن موجود زنده (In vivo) نیز تأیید شد، اما از آنجا که موش‌هایی که در تحقیق حاضر از آنها استفاده شده، بالغ بودند لذا هورمون درمانی به علت بسته شدن اپی‌فیزها موجب افزایش رشد طولی استخوان تی‌بیا نشده است. نتایج این تحقیق، با آنچه راسل و لئو[۱۳] مطرح نموده‌اند و نتیجه گرفته‌اند که استروژن درمانی در موش‌های ماده موجب تشدید turnover استخوانی و استئوپروز می‌گردد، مغایرت دارد. در تحقیق کنونی نشان داده شد که هورمون‌های جنسی نر موجب افزایش سرعت ترمیم و افزایش میزان تشکیل بافت ترمیمی می‌گردد. نتایج این پژوهش با آنچه چاو[۱۴] و کارول [۱۳] و همکارانشان در مورد اثر استروژن درمانی بر فعال نمودن استئوبلاست‌ها اظهار داشته‌اند، هماهنگی دارد. با این حال، اثرات طولانی مدت تستوسترون در بافت‌های استخوانی مورد بررسی قرار نگرفته است و نیاز به مطالعه بیشتر دارد. در مجموع در این تحقیق نظریه پژوهشگرانی که معتقدند هورمون‌های جنسی سنتز بافت استخوانی را تحریک می‌کند، تأیید می‌گردد. بررسی اثرات تستوسترون بر ترمیم بافت استخوانی در انسان می‌تواند روش جدیدی در درمان بسیاری از بیماری‌ها آشکار نماید.

References

1. Tapp E. The effects of hormones on bone in growing rats. J Bone Joint Surg Br 1966; 48:526-31
2. Krabbe S, Christiansen C, Rodbro P, Transbol I. Effect of puberty on rates of bone growth and mineralisation: with observations in male delayed puberty. Arch Dis Child 1979; 54:950-3
3. Turner RT, Vandersteenhoven JJ, Bell NH. The effects of ovariectomy and 17 beta-estradiol on cortical bone histomorphometry in growing rats. J Bone Miner Res 1987; 2:115-22
4. Turner RT, Wakley GK, Hannon KS, Bell NH. Tamoxifen inhibits osteoclast-mediated resorption of trabecular bone in ovarian hormone-deficient rats. Endocrinology 1988; 122:1146-50
5. Aitken JM, Armstrong E, Anderson JB. Osteoporosis after oophorectomy in the mature female rat and the effect of oestrogen and-or progestogen replacement therapy in its prevention. J Endocrinol 1972; 55:79-87
6. Riggs BL, Jowsey J, Kelly PJ, Jones JD, Maher FT. Effect of sex hormones on bone in primary osteoporosis. J Clin Invest 1969; 48:1065-72
7. Turner RT, Colvard DS, Spelsberg TC. Estrogen inhibition of periosteal bone formation in rat long bones: down-regulation of gene expression for bone matrix proteins. Endocrinology 1990; 127:1346-51
8. Caputo CB, Meadows D, Raisz LG. Failure of estrogens and androgens to inhibit bone resorption in tissue culture. Endocrinology 1976; 98:1065-8
9. Herbai G. Studies on the site and mechanism of action of the growth inhibiting effects of estrogens. Acta Physiol Scand 1971; 83:77-90
10. Schwartz Z, Soskolne WA, Neubauer T, Goldstein M, Adi S, Ornoy A. Direct and sex-specific enhancement of bone formation and calcification by sex steroids in fetal mice long bone in vitro (biochemical and morphometric study. Endocrinology 1991; 129:1167-74
11. Herbai G. Studies on the site and mechanism of action of the growth inhibiting effects of estrogens. Act Physiol Scand 1971; 83:77-90.
12. Corvol M, Blanchard O, Tsagris L. Bone and cartilage responsiveness to sex steroid hormones. J Steroid Biochem Mol Biol 1992; 43:415-8
13. Liu CC, Howard GA. Bone-cell changes in estrogen-induced bone-mass increase in mice: dissociation of

[Downloaded from ijem.sbmu.ac.ir on 2026-01-30]

osteoclasts from bone surfaces. Anat Rec 1991; 229:240-50
14. Chow J, Tobias JH, Colston KW, Chambers TJ.Estrogen maintains trabecular bone volume in rats not only by suppression of bone resorption but also by stimulation of bone formation. J Clin Invest 1992; 89:74-8
15. Somjen D, Weisman Y, Mor Z, Harell A, Kaye AM. Regulation of proliferation of rat cartilage and bone by sex steroid hormones. J Steroid Biochem Mol Biol 1991; 40:717-23
16. Wronski TJ, Lowry PL, Walsh CC, Ignaszewski LA. Skeletal alterations in ovariectomized rats. Calcif Tissue Int 1985; 37:324-8
17. Somjen D, Weisman Y, Harell A, Berger E, Kaye AM. Direct and sex-specific stimulation by sex steroids of creatine kinase activity and DNA synthesis in rat bone. Proc Natl Acad Sci U S A 1989; 86:3361-5
18. Meunier PJ, Galus K, Briancon D, Reeve J. Treatment of primary osteoporosis with drugs that increase bone formation sodium fliuide, h PTH (1.34), ADFR conception osteoprosis. Proc Copenhagen Int symp osteoprosis Alborg stivt sbogtry kkeri, Denmark. 1984; 595-609.

[Downloaded from ijem.sbmu.ac.ir on 2026-01-30]