

## شیوع انواع ضایعه‌های پاتولوژی غده‌ی تیروئید در ۲۰۲ نمونه‌ی اتوپسی در مرکز پزشکی قانونی شهرستان اصفهان

دکتر ابراهیم اسفندیاری<sup>۱</sup>، دکتر عباسعلی ربیعی<sup>۱</sup>، دکتر احمد سبحان اردکانی<sup>۱</sup>، دکتر ملک رئیسی فرد<sup>۲</sup>، ثمانه احمدیان مقدم<sup>۲</sup>، مینو رمضان‌زاده یزدی<sup>۲</sup>، سید میثم موسوی<sup>۲</sup>، حامد مهدی نژاد گرجی<sup>۲</sup>، دکتر ساسان حقیقی<sup>۲</sup>، دکتر سیلوا هوسپیان<sup>۲</sup>، دکتر مسعود امینی<sup>۲</sup>

(۱) دانشکده‌ی پزشکی، دانشگاه علوم پزشکی و خدمات بهداشتی - درمانی اصفهان، (۲) مرکز تحقیقات غدد درون‌ریز و متابولیسم، دانشگاه علوم پزشکی و خدمات بهداشتی - درمانی اصفهان؛ نشانی مکاتبه‌ی نویسندگی مسئول: اصفهان، میدان جمهوری، خیابان خرم، مرکز تحقیقاتی درمانی حضرت صدیقه طاهره، مرکز تحقیقات غدد و متابولیسم اصفهان، دکتر ابراهیم اسفندیاری؛ e-mail: emrc@mui.ac.ir

### چکیده

**مقدمه:** با توجه به تأثیر عوامل جغرافیایی، ژنتیک و نژادی در شیوع ضایعه‌های پاتولوژیک مختلف غده‌ی تیروئید، این مطالعه با هدف ارزیابی وضعیت شیوع ضایعه‌های پاتولوژیک غده‌ی تیروئید در نمونه‌های اتوپسی بزرگسالان شهرستان اصفهان انجام شد. **مواد و روش‌ها:** در این مطالعه، ۲۰۲ نمونه‌ی تیروئید اتوپسی شده در مرکز پزشکی قانونی شهرستان اصفهان از اجساد که شواهد بالینی دال بر بیماری تیروئید نداشتند، بررسی شدند. پس از انجام مطالعه‌های ظاهری، غده‌ها برای بررسی پاتولوژیک در فرمالین ۵٪ به مدت ۷۲ ساعت نگهداری و سپس ۳ تا ۶ مقطع از هر غده تهیه گردید. در مرحله‌ی بعد، مقاطع تهیه شده از نظر ضایعه‌های پاتولوژیک توسط دو پاتولوژیست زیر میکروسکوپ بررسی شدند. **یافته‌ها:** از ۲۰۲ نمونه‌ی تیروئید (۱۵۹ مرد و ۴۳ زن)، ۱۳۱ مورد (۶۴/۸۵٪) سالم بودند و در ۴۱ مورد (۲۰/۳٪) گواتر ندولار و منتشر، ۱۰ مورد (۴/۹۵٪) تیروئیدیت هاشیموتو، ۱۲ مورد تیروئیدیت لنفوسیتیک (۵/۹۴٪)، ۳ مورد (۱/۴۸٪) آدنوم فولیکولار و ۱۲ مورد (۵/۹۴٪) سرطان پاپیلاری مشاهده شد. ۲۶ نمونه دارای گره‌های کوچک‌تر یا مساوی یک سانتی‌متر بودند و از این تعداد ۷ مورد (Occult papillary carcinoma (papillary micro carcinoma) بودند که اختلاف شیوع آن در مردان و زنان معنی‌دار بود ( $P < ۰/۰۵$ ). نتیجه‌گیری: غده‌ی تیروئید سالم از نظر بالینی می‌تواند در صورت انجام مطالعه‌ی میکروسکوپی تظاهرات مهم پاتولوژیک داشته باشد. با توجه به شیوع بالای بدخیمی و سرطان مخفی در شهرستان اصفهان نسبت به سایر نقاط جهان، باید به کوچک‌ترین یافته در معاینه‌ی بالینی توجه بیشتری شود.

**واژگان کلیدی:** اتوپسی، تیروئید، گواتر، تیروئیدیت، ندول، کارسینوم

دریافت مقاله: ۸۶/۵/۲۱ دریافت اصلاحیه: ۸۶/۷/۱۹ - پذیرش مقاله: ۸۶/۹/۲۷

### مقدمه

از موارد اتوپسی، غده‌ی تیروئید به صورت ناقص و سطحی بررسی می‌شود، و هنگامی که یک مطالعه‌ی اتوپسی دقیق و منسجم در زمینه‌ی تیروئید انجام می‌شود، شیوع سرطان مخفی به عنوان نمونه‌ای از ضایعه‌های پاتولوژیک این غده ۲۰ برابر بیشتر از شیوع آن در مطالعه‌های معمول اتوپسی گزارش می‌شود.<sup>۱</sup>

با توجه به شیوع قابل توجه اختلال‌های غده‌ی تیروئید در جهان، بررسی اختلال‌ها و ضایعه‌های پاتولوژیک آن از دیرباز مورد توجه پژوهشگران علوم زیستی به ویژه متخصصان آسیب‌شناسی بوده است. با این حال در بسیاری

تیروئید که در داخل Investing Fascia بود به طور کامل نمایان و سپس غده خارج شد.<sup>۹،۱۰</sup>

پس از اتوپسی، ابتدا فاشیا، بافت چربی و عروق اطراف غده‌ها برداشته و سپس وزن غده‌ها با استفاده از ترازوی دیجیتال Suather با دقت ۰/۰۱ گرم و توسط یک نفر اندازه‌گیری شد. بررسی ظاهری غده‌ی تیروئید باید در حداقل زمان ممکن (کمتر از ۲۰ دقیقه) انجام می‌شد چرا که حدود ۳٪ وزن اولیه‌ی غده در مدت ۳۰ دقیقه بعد از اتوپسی کاسته و تغییرات ساختمانی کلوییدی و تعادل یونی در ساختمان غده حدود ۲۰ دقیقه پس از اتوپسی شروع می‌شود و می‌تواند مطالعه‌های پاتولوژیک را مخدوش کند.<sup>۱۱،۱۲</sup> پس از انجام مطالعه‌های ظاهری، غده‌ها برای بررسی پاتولوژی در فرمالین ۵٪ به مدت ۷۲ ساعت نگهداری و ثابت (Fix) شدند.<sup>۱۳</sup> در مرحله‌ی بعد ظروف حاوی نمونه‌های فیکس شده به بخش بافت‌شناسی و آسیب‌شناسی دانشکده‌ی پزشکی دانشگاه علوم پزشکی اصفهان منتقل و با نظارت اساتید گروه آسیب‌شناسی، مقاطع ۳ میلی‌متری از سطح قدامی، میانی و خلفی هر دو لوب و ایسموس تهیه و با بزرگنمایی ماکروسکوپی ۵ برابر مشاهده و در نهایت مطالعه‌ی میکروسکوپی روی آن انجام می‌شد.<sup>۱۴-۱۶</sup>

برای مطالعه‌ی هیستوپاتولوژیک، ۳ تا ۶ مقطع از هر غده تهیه و پس از رنگ‌آمیزی مقاطع میکرونی توسط هماتوکسیلین و ائوزین، توسط دو پاتولوژیست مورد مطالعه و بررسی قرار گرفت.<sup>۱۵</sup> براساس مشاهده‌های ماکروسکوپی در بافت‌هایی که از اتوپسی و جراحی به دست می‌آیند سه گونه‌ی مختلف نکروز قابل تشخیص است که هرکدام از نظر نوع به وسیله‌ی مطالعه‌های میکروسکوپی شناخته می‌شوند. از آن جمله می‌توان به نکروز از نوع Focal Death Necrosis اشاره نمود که در صورت وجود به عنوان تغییرات پس از مرگ<sup>۱</sup> منجر به حذف نمونه از مطالعه شد.<sup>۱۲</sup>

در بررسی میکروسکوپی نمونه‌ها، ضایعه‌های پاتولوژیک بر مبنای مشاهده‌های زیر تشخیص داده شد:

۱- آدنوم فولیکولر: ساختمان توموری فولیکول‌های تیروئید که توسط سلول‌هایی با کرومازی نرمال مفروش شده‌اند. فولیکول‌ها حاوی کلویید بوده، توده توسط کپسول همبند احاطه شده، تهاجم واسکولار و کپسولار دیده

در یک مطالعه در ایتالیا، تغییرات پاتولوژیک تیروئید در نمونه‌های اتوپسی شده و فاقد شواهدی از بیماری تیروئید، ۴۶٪ گزارش شد که از آن بین در ۶٪ موارد کارسینوم مخفی مشاهده گردید.<sup>۲</sup> شیوع کارسینوم مخفی تیروئید در چند مطالعه‌ی مشابه نقاط مختلف جهان نیز در حدود ۲۷٪،<sup>۳</sup> ۳۵٪،<sup>۴</sup> ۲/۶٪<sup>۵</sup> و ۳٪<sup>۶</sup> به دست آمده است. همچنین بر مبنای یافته‌های یک مطالعه روی ۳۰۰ غده‌ی تیروئید در اجساد فاقد شواهد بالینی بیماری تیروئید در برزیل، در ۶/۶٪ از موارد ضایعه‌های پاتولوژیک بدخیم و خوش‌خیم مشاهده و حدود ۱٪ نیز سرطان مخفی گزارش گردید.<sup>۷</sup> علاوه بر این، بر مبنای یافته‌های یک مطالعه‌ی کالبدشکافی دیگر، حدود ۵۰٪ غدد تیروئید بررسی شده، گره داشتند که اکثر آنها از نوع خوش‌خیم بودند.<sup>۸</sup>

باوجود حجم وسیع مطالعه‌های انجام شده در این زمینه در نقاط مختلف جهان، تاکنون مطالعه‌ی پاتولوژیک دقیقی در ایران بر روی غده‌ی تیروئید اتوپسی شده انجام نشده و خلأ اطلاعاتی قابل‌توجهی در این رابطه وجود دارد. در این مطالعه تلاش شده تا با استفاده از نمونه‌های غده‌ی تیروئید به دست آمده در کالبدشکافی، شیوع ضایعه‌های پاتولوژیک در این غده مورد ارزیابی قرار گیرد.

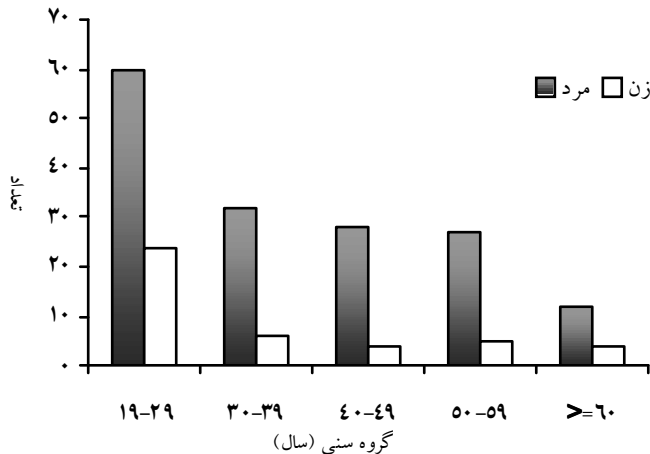
## مواد و روش‌ها

۲۰۲ غده‌ی تیروئید اتوپسی شده از اجساد که برای بررسی علت مرگ در یک فاصله‌ی زمانی ۲ ساله به پزشکی قانونی شهرستان اصفهان ارجاع شده بودند، در این مطالعه وارد شدند. اجساد از شهرستان اصفهان به این مرکز ارجاع شدند و نمونه‌ای از جمعیت این شهر به حساب می‌آیند. هیچ‌یک از این اجساد، شواهد بالینی دال بر بیماری تیروئید نداشتند. زمانی که از زمان مرگ بیشتر از ۲۴ ساعت گذشته یا متوفی غیر ایرانی بود، نمونه‌ی یاد شده از مطالعه حذف شد.

پس از کالبد شکافی اجساد توسط افراد کارآموده و پزشکان مرکز پزشکی قانونی، ابتدا پوست و فاشیای سطحی ناحیه‌ی گردن کنار زده شد. سپس انتهای دو عضله‌ی استرنوکلیدماستوئید از غضروف تیروئید و استخوان ترقوه و بطن فوقانی دو عضله‌ی اموهیوئید از استخوان هایوئید جدا و ۴ عضله به سمت پایین کنار زده شد. به این شکل غده‌ی

## یافته‌ها

۲۰۲ نمونه‌ی تیروئید اتوپسی شده مورد مطالعه‌ی پاتولوژیک قرار گرفتند. ۱۵۹ مورد (۷۸/۷٪) مربوط به مردان و ۴۳ نمونه (۲۱/۳٪) مربوط به زنان بودند. حداقل سن اجساد ۱۹ و حداکثر سن آن‌ها ۶۴ سال بود (میانگین سنی  $36/38 \pm 13/83$  سال). نمودار ۱ توزیع نمونه‌ها را بر اساس گروه‌های سنی و جنس نشان می‌دهد.



### نمودار ۱- توزیع نمونه‌های مورد بررسی بر اساس جنس و گروه سنی

بر مبنای یافته‌های اتوپسی، ۱۵ زن (۳۴/۸۸٪) و ۵۶ مرد (۳۵/۲۲٪) دارای ضایعه‌های هیستوپاتولوژیک در غده‌ی تیروئید بودند که تقریباً از یک نسبت مساوی بین دو جنس برخوردار بود ( $P=0/8$ ). میانگین وزن غده فاقد ضایعه،  $16/82 \pm 5/76$  گرم بود که از  $7/22$  تا  $33/67$  گرم متغیر بود. در غده‌های تیروئید دارای ضایعه، میانگین وزن  $18/29 \pm 7/37$  گرم به دست آمد که کمترین وزن غده  $7/22$  گرم (در یک زن ۴۶ ساله) و بیشترین آن  $53/32$  گرم (در یک مرد ۴۷ ساله) بود. ۷ غده وزن بالای ۳۵ گرم داشتند که در ظاهر و قبل از اتوپسی نیز قابل مشاهده بودند و به عنوان گواتر (بزرگی منتشر غده‌ی تیروئید) در نظر گرفته شدند.<sup>۱۷</sup> جدول ۱ نشان‌دهنده‌ی شیوع ضایعه‌های هیستوپاتولوژیک در موارد بررسی شده است. لازم به ذکر است که در بعضی از نمونه‌ها بیشتر از یک نوع ضایعه‌ی پاتولوژی مشاهده شد.

نئوپلازی در ۱۵ نمونه از ۲۰۲ غده‌ی اتوپسی شده دیده شد (۷/۴۲٪). از این موارد، جوان‌ترین فرد ۲۰ سال داشت

نمی‌شود. بافت طبیعی تیروئید توسط توده‌ی فوق تحت فشار قرار گرفته است.

۲- گواتر ندولر: گره‌هایی متشکل از فولیکول‌های تیروئید مملو از کلونید، که توسط بافت همبند فیبروزه محدود گشته‌اند. آثار خونریزی و کلسیفیکاسیون و همچنین ارتشاح لنفوسیتی همراه با ماکروفاژهای کف‌آلودی ناحیه به ناحیه مشاهده می‌شوند.

۳- گواتر منتشر: ساختمان بافت تیروئید همراه با فولیکول‌های تیروئید متسع و مملو از کلونید و اپیتلیال فولیکولی مسطح شده مشهود است.

۴- سرطان پاپیلاری: ساختمان بافت تیروئید متشکل از عناصر پاپیلاری مفروش از یک یا چند ردیف سلول اپیتلیال فولیکولر که دارای محوری از جنس بافت همبند عروقی است. سلول‌های فوق دارای هسته‌هایی با نمای Ground Glass و Nuclear Grooves هستند. همچنین آثار کلسیفیکاسیون استروما به چشم می‌خورد. در سایر نقاط، بافت طبیعی تیروئید مشاهده می‌شود. در مورد ندول‌های کوچک‌تر از ۱ سانتی‌متر نیز، پرولیفراسیون نئوپلاستیک سلول‌های اپیتلیالی فولیکولار به شکل تشکیلات پاپیلاری مفروش از سلول‌های فولیکولار با یک محور همبندی - عروقی، هسته‌هایی با نمای Ground Glass و Nuclear Grooves و آثار کلسیفیکاسیون و هیالینیزاسیون استروما به چشم می‌خورد.

۵- تیروئیدیت ستوسیتی فوکال (FLT): تجمعی از سلول‌های لنفوئید و پالاسماسل‌ها (به خصوص در زیر کپسول) که در این نواحی تخریب خفیف فولیکولی مشهود است و آثار بدخیمی مشاهده نمی‌شود.

۶- تیروئیدیت هاشیموتو: ساختمان بافت تیروئید همراه با تخریب وسیع پارانشیم و جایگزینی آن توسط بافت لنفوئید یا فولیکول‌های لنفاوی با مراکز ژرمینال وسیع دیده می‌شود. پارانشیم باقی‌مانده دارای فولیکول‌هایی با اپیتلیوم آتروفیک یا دارای تغییرات رژنراتیو به صورت سلول‌های انکوسیت<sup>۱</sup> است. کپسول دست نخورده و آثار بدخیمی دیده نمی‌شود.

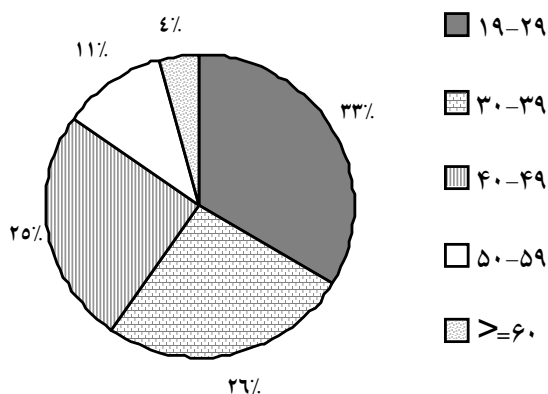
برای تجزیه و تحلیل نتایج از نرم‌افزار SPSS نسخه‌ی ۹ استفاده شد. به منظور مقایسه‌ی نسبت ضایعه‌ها در گروه‌های مورد مطالعه از آزمون مجذور خی استفاده و در همه‌ی موارد  $P < 0/05$  معنی‌دار تلقی شد.

لنفوسیتی فوکال بودند. از این تعداد، در دو مورد ندولهای کوچک ۰/۱-۰/۲ سانتی‌متری مشاهده شد ولی نشانه‌ای از نئوپلازی دیده نشد. تیروئیدیت هاشیموتو در ۱۰ مورد (۴۵/۴۶٪) مشاهده شد که در یک مورد با گواتر ندولر و در یک مورد نیز با سرطان پاپیلری همراهی داشت. از نظر توزیع سنی، ۴۵/۵٪ از تیروئیدیت‌ها در سن کمتر از ۳۰ سالگی مشاهده شدند.

در مطالعه‌ی ما ۲۶ نمونه دارای گره‌های یک سانتی‌متری و کمتر بودند که ۲۳ مورد در مردان و ۳ مورد در زنان مشاهده شد ( $P=0/019$ ) و ۷ نمونه از نوع سرطان پاپیلری مخفی بودند. میانگین وزن غده‌های دارای گره،  $10/98 \pm 22/15$  گرم بود که سنگین‌ترین آن  $52/32$  گرم و سبک‌ترین آنها  $10/54$  گرم وزن داشت. تنها در یک مورد گره‌ی  $1/5$  سانتی‌متری مشاهده شد که به یک مرد ۵۰ ساله و بدون ضایعه‌ی پاتولوژیک همراه دیگر مربوط بود. جدول ۲ ضایعه‌های پاتولوژیک غدد مورد بررسی را به تفکیک جنس و نمودار ۲ فراوانی نسبی گره‌ها را در دهه‌های مختلف سنی نشان می‌دهند.

جدول ۲- یافته‌های هیستوپاتولوژیک در غدد تیروئید مورد بررسی به تفکیک جنس

P	مذکر	مؤنث	
۰/۰۷	۲۳/۳ (n=۳۷)	۹/۳ (n=۴)	گواتر
۰/۰۶	۳/۱۴ (n=۵)	۱۱/۶۳ (n=۵)	هاشیموتو
۰/۰۳	۳/۷۷ (n=۶)	۱۳/۹۵ (n=۶)	تیروئیدیت لنفوسیتیک فوکال
۰/۲	۹/۳۶ (n=۱۴)	۲/۳۳ (n=۱)	نئوپلازی



نمودار ۲- فراوانی نسبی گره‌ها در نمونه‌های تیروئید به تفکیک دهه‌های سنی

که دارای غده تیروئید با وزن  $14/3$  گرم بود و در تشخیص پاتولوژی سرطان پاپیلری داشت و دارای یک گره‌ی  $0/2$  سانتی‌متری مخفی بود. مسن‌ترین مورد نئوپلازی نیز زن ۵۷ ساله‌ای بود که وزن غده تیروئید او  $20/52$  گرم بود و در تشخیص پاتولوژی آدنوم فولیکولر داشت و دارای یک گره‌ی  $1$  سانتی‌متر بود. سنگین‌ترین غده‌ی تیروئید با وزن  $52/32$  گرم متعلق به مرد  $47$  ساله‌ای بود که در پاتولوژی سرطان پاپیلری تشخیص داده شد.

جدول ۱- فراوانی ضایعه‌ها هیستوپاتولوژی در ۲۰۲ نمونه‌ی تیروئید

تعداد	درصد	
۱۳۱	۶۴/۸۵*	طبیعی
۴۱	۲۰/۳	گواتر
۲۶	۱۲/۸۷	مولتی ندولر
۸	۳/۹۶	ندولر
۷	۳/۴۶	منتشر
۲۲	۱۰/۹	تیروئیدیت
۱۰	۴/۹۵	هاشیموتو
۱۲	۵/۹۴	لنفوسیتی فوکال
۱۵	۷/۴۲	نئوپلازی
۳	۱/۴۸	آدنوم
۱۲	۵/۹۴	کارسینوم

\* در پاره‌ای از موارد، بیشتر از یک نوع ضایعه در یک غده دیده شد که منجر به عدم تناسب ظاهری تعداد و درصدها می‌شود.

بیشترین موارد نئوپلازی در دهه‌ی سوم و چهارم زندگی دیده شد و نسبت مردان به زنان  $3/67$  به  $1$  بود ( $8/75$ ٪ مردان و  $2/28$ ٪ زنان). همه‌ی غدد دارای نئوپلازی، گره‌های  $1$  سانتی‌متری و کوچک‌تر داشتند و همه‌ی موارد سرطان پاپیلری زیر  $50$  سالگی دیده شدند. در نمونه‌های مورد بررسی، سرطان‌های فولیکولر و هرئلسل مشاهده نشد. گره‌های نئوپلاستیک زیر یک سانتی‌متر در سرطان پاپیلری مشهود بود.

۴۱ نمونه ( $20/3$ ٪) از تیروئیدهای اتوپسی شده گواتر داشتند که  $26$  گده گواتر مولتی‌ندولر و  $7$  گده گواتر منتشر داشتند. وزن متوسط این غدد  $21/94$  گرم بود که از  $8/95$  تا  $52/32$  گرم متغیر بودند و  $34$  نمونه نیز وزن کمتر از  $35$  گرم داشتند.

۲۲ غده‌ی تیروئید اتوپسی شده شواهدی از تیروئیدیت را نشان می‌دادند که  $12$  مورد آنها ( $54/54$ ٪) از نوع تیروئیدیت

## بحث

در این مطالعه تلاش شد تا با بررسی ۲۰۲ غده تیروئید به دست آمده در اتوپسی، شیوع ضایعه‌های پاتولوژیک تیروئید بررسی شود.

ضایعه‌های متعددی در زمینه‌ی پاتولوژی غده‌ی تیروئید مطرح می‌باشند که اختلاف عوامل جغرافیایی، ژنتیک، اجتماعی و عوامل فرهنگی و نژاد بر شیوع این ضایعه‌ها موثرند.<sup>۱۸،۱۹</sup>

به دلیل اینکه غده‌ی تیروئید یک غده‌ی سطحی است به راحتی قابل لمس است، با این حال دقت لمس تیروئید به شدت به مهارت فرد معاینه‌کننده بستگی دارد.<sup>۲۰</sup> بسیاری از گره‌های بزرگتر از ۱ سانتی‌متر، به خصوص اگر سطحی باشند، قابل لمس هستند اما گره‌های واقع در عمق بیشتر یا در خلف تیروئید به سختی قابل لمسند.<sup>۲۱</sup> در بیماران با گردن کوتاه و چاق نیز معاینه‌ی غده‌ی تیروئید مشکل است بنابراین حتی با یک معاینه‌ی دقیق نیز ممکن است بعضی از ضایعه‌ها و گره‌ها به خصوص ضایعه‌های کوچکتر از ۱ سانتی‌متر از نظر دور بمانند.<sup>۲۲</sup>

شیوع گره‌های تیروئید قابل لمس در آمریکای شمالی ۴ تا ۷٪<sup>۲۳،۲۴</sup> و در مطالعه‌های مختلف دیگر در خارج از ایران ۱ تا ۱۰٪ (به طور متوسط ۵٪) گزارش شده است.<sup>۲۵</sup> این در حالی است که شیوع ضایعه‌های یاد شده در مطالعه‌های کالبد شکافی به ۵۰٪ نیز رسیده است.<sup>۸</sup> همچنین بر مبنای یافته‌های مطالعه‌ی فورمانچوک و همکاران روی ۲۱۵ نمونه‌ی اتوپسی در افرادی که شواهدی از بیماری تیروئید نداشتند، در ۷۰ نفر (۳۲/۵٪) گره واضح مشاهده شد.<sup>۲۶</sup> در مطالعه‌ی ما که روی ۲۰۲ نمونه‌ی تیروئید، انجام شد، ۲۷ مورد (۱۳/۳٪) دارای گره‌های ماکروسکوپی و میکروسکوپی بودند. از سوی دیگر، در مطالعه‌ای در ویکهام انگلستان<sup>۲۷</sup> گره‌های قابل لمس تیروئید تقریباً در ۰/۸٪ مردان و ۵/۳٪ زنان و در مطالعه‌ی فرامینگهام در ماساچوست آمریکا در ۱/۵٪ مردان و ۶/۴٪ زنان ۳۰ تا ۵۹ ساله گزارش شده است.<sup>۲۲</sup> یافته‌های مطالعه‌های انجام شده نشان می‌دهند که شیوع گره‌های تیروئید با افزایش سن بیشتر شده، در زنان بیشتر از مردان مشاهده می‌شود.<sup>۲۸</sup>

بسیاری از مردم ممکن است مبتلا به بدخیمی‌های مختلف تیروئید باشند. حدود ۲۵٪ تیروئیدهایی که در کالبد شکافی<sup>۲۹</sup> یا جراحی<sup>۳۰</sup> خارج شده‌اند حاوی سرطان‌های پاپیلاری کمتر

از یک سانتی‌متر بوده‌اند که از نظر بالینی فاقد اهمیت هستند. در مطالعه‌های سامپسون و سابرینهو نیز بر روی جزئیاتی از غده‌ی تیروئید به خصوص میزان شیوع سرطان‌های مخفی تیروئید تأکید شده است.<sup>۳۱،۳۲</sup> همچنین شیوع سرطان‌های مخفی تیروئید در آمریکا ۰/۴۵٪ تا ۱۳٪ متغیر گزارش شده است.<sup>۳۱،۳۲</sup>

در مطالعه‌های مشابه انجام شده، شیوع سرطان مخفی ۳٪،<sup>۳۳</sup> ۲۷٪،<sup>۳۴</sup> ۲۵/۱٪،<sup>۳۵</sup> ۶/۲٪<sup>۳۶</sup> و در افراد ژاپنی ساکن ناکازاکی، هیروشیما، سندایی و هاوایی شیوع آن ۱۸/۹٪ تا ۲۸/۴٪ بوده است.<sup>۳۴-۳۶</sup> بسیاری از این سرطان‌های مخفی، سرطان پاپیلری است و تعداد قابل توجهی از بیماران دارای سرطان مخفی در دهه‌های چهارم و پنجم زندگی بودند و تفاوت قابل ملاحظه‌ای بین دو جنس در شیوع سرطان مخفی وجود نداشت.<sup>۳۴</sup> همچنین در یک مطالعه‌ی مشابه با مطالعه‌ی حاضر در برزیل شیوع سرطان مخفی ۱٪ اعلام شد.<sup>۷</sup> یافته‌های یک مطالعه در مجارستان نیز بیانگر شیوع میکروکارسینوم‌های تیروئید در نمونه‌های اتوپسی به میزان ۴/۷۴٪ بود که همه‌ی موارد از نوع پاپیلری بودند.<sup>۳۷</sup> این اختلاف در شیوع کارسینوم مخفی تیروئید را می‌توان ناشی از اختلاف در روش‌های مطالعه یا تأثیر تنوع جغرافیایی در پاتولوژی تیروئید دانست.<sup>۷</sup>

بر مبنای یافته‌های مطالعه‌ی حاضر شیوع سرطان مخفی ۶/۹۳٪ برآورد شد که بیشتر از مطالعه‌ی مشابه در برزیل بود و بیشتر با میانگین شیوع سرطان مخفی در آمریکا (۳/۹±۴/۱ درصد) تطابق دارد.<sup>۳۱،۳۲</sup> این در حالی است که ۷۱/۴٪ این سرطان‌ها، سرطان مخفی پاپیلری بودند و تقریباً ۹۲/۹٪ موارد در جنس مذکر مشاهده شدند. بیشترین شیوع نیز در دهه‌های سنی سوم و چهارم دیده شد. شیوع نئوپلازی در مطالعه‌ی ما ۷/۴۲٪ بود که بیشتر از درصد‌های اعلام شده در برزیل و کمتر از سایر نقاط جهان است (جدول ۳). شیوع سرطان‌های تیروئید در مردان در مطالعه‌ی هرموس و همکاران ۲ برابر زنان گزارش شده است.<sup>۳۸</sup> در مطالعه‌ی ما این نسبت ۳/۶۷ است که یافته‌ی فوق، لزوم توجه بیشتر به ضایعه‌های گره‌ی را در مردان نشان می‌دهد. سرطان پاپیلری شایع‌ترین سرطان تیروئید بوده و ۷۰-۹۰٪ تومورهای تمایز یافته‌ی تیروئید را تشکیل می‌دهد.<sup>۳۹،۴۰</sup> در مطالعه‌ی ما نیز این سرطان شایع‌ترین نوع بدخیمی بود و همانند مطالعه‌ی دکتر نخجوانی و همکاران<sup>۴۱</sup> همه‌ی موارد

محل قرارگیری جدول ۳

در مطالعه‌ی برزیل<sup>۷</sup> شیوع تیروئیدیت ۲۹/۶٪ (۸۹ مورد) بود که نسبت به سایر مناطق شیوع بالاتری داشت و حدود ۸۲٪ (۷۴ مورد) از تیروئیدیت‌ها از نوع (LFT) بودند. در مطالعه‌ی یاد شده، این طور عنوان شد که همه‌ی موارد مشاهده شده‌ی تیروئیدیت از نوع اولیه نبوده و بسیاری از آن‌ها بقایای التهاب غیراختصاصی ناشی از عفونت حاد، تروما، مواد شیمیایی و اشعه بوده‌اند.<sup>۷</sup> همچنین نقش سیستم ایمنی در پاتوژنز تیروئیدیت در مطالعه‌ی درکس‌ایچ<sup>۴۴</sup> و هوفس‌تادر<sup>۴۱</sup> بیان شده است. در مطالعه‌ی ما شیوع تیروئیدیت ۱۰/۹٪ (۲۲ مورد) بود که در مقایسه با برزیل شیوع کمتری داشت ولی نسبت به سایر مناطق شیوع بیشتری دارد. حدود ۵۴/۵٪ (۱۲ مورد) از تیروئیدیت‌ها LFT است. تیروئیدیت هاشیموتو نیز ۴۶/۵٪ (۱۰ مورد) از تیروئیدیت‌ها را شامل می‌شود که در مقایسه با مطالعه‌ی دکتر استقامتی و همکاران با آسپیراسیون سوزنی<sup>۴۵</sup> از شیوع تقریباً یکسانی برخوردار است.

با توجه به یافته‌های مطالعه‌ی حاضر و شیوع بالای بدخیمی و سرطان مخفی در شهرستان اصفهان نسبت به سایر نقاط جهان، و در نظر گرفتن این یافته که طبیعی بودن غده‌ی تیروئید در بررسی‌های ماکروسکوپی، وجود تظاهرات مهم پاتولوژیک در مطالعه‌ی میکروسکوپی را به صورت قطعی رد نمی‌کند، پیشنهاد می‌شود در آینده مطالعه‌های منسجم و هدفمندی به منظور دستیابی به روش‌های جامع‌تر بررسی ضایعه‌های پاتولوژیک غده‌ی تیروئید، به خصوص در زمینه‌ی بدخیمی‌ها انجام شود. همچنین توصیه می‌شود با توجه به یافته‌های این مطالعه، کوچک‌ترین یافته در معاینه‌ی بالینی مورد توجه بیشتری قرار گرفته و گره‌های تیروئید به ویژه در مردان از دیدگاه تشخیصی و درمانی با حساسیت بیشتری بررسی شوند.

بدخیمی تیروئید را شامل شد. در برزیل نئوپلازی‌های خوش‌خیم ۴/۳٪ کل موارد نئوپلازی را تشکیل می‌دهند،<sup>۷</sup> این در حالی است که در مطالعه‌ی ما این مقدار کمتر و ۱/۴۸٪ بود که این یافته نیز اهمیت توجه بیشتر به ضایعه‌های تیروئید را گوشزد می‌نماید.

در مطالعه‌ی ما تیروئید طبیعی در ۶۴/۸۵٪ موارد دیده شد که شیوع آن از ۴۲/۳٪ اعلام شده توسط بیسی<sup>۷</sup> و ۴۸/۶٪ گزارش شده توسط توپا<sup>۴۲</sup> بیشتر است. سایر مطالعه‌ها شیوع متغیری از تیروئید طبیعی را در محدوده‌ی ۲۸٪ تا ۷۳/۱٪ گزارش کرده‌اند (جدول ۳) که این محدوده‌ی وسیع می‌تواند به دلیل روش‌های مختلف و متفاوت در بررسی پاتولوژی تیروئید و تعریف‌های مختلف از تیروئید غیرطبیعی باشد. به عنوان نمونه در یک تعریف توسط سازمان جهانی بهداشت، حد بالای وزن طبیعی غده‌ی تیروئید ۴۰ گرم در نظر گرفته شده و مقادیر بیشتر از آن گواتر محسوب شده است،<sup>۷</sup> در حالی که بر مبنای یک تعریف دیگر وزن ۲۵ گرم حد بالای وزن طبیعی غده‌ی تیروئید در نظر گرفته شده است.<sup>۱۷</sup>

یافته‌های ما نتوانست ارتباط مشخصی بین وزن غده‌ی تیروئید و هیستوپاتولوژی گواتر را در تیروئیدهای با وزن طبیعی و کمتر از حد طبیعی نشان دهد. در حالی که در مطالعه‌ی سومرز در وزن‌های بالای ۲۵ گرم غده‌ی تیروئید گواتر دیده شد.<sup>۴۳</sup>

شیوع گواتر در اصفهان کمتر از شیوع آن در برزیل<sup>۷</sup> و تقریباً معادل شیوع آن در آلمان<sup>۵</sup> و بیشتر از ایتالیا<sup>۶</sup> و پرتغال<sup>۳۲</sup> بود، که مجدداً این اختلافات می‌توانند به دلیل تنوع تعریف وزنی از گواتر و روش‌های مختلف مطالعه‌ی غده‌ی تیروئید یا تأثیر محیط زندگی و کوهپایه‌ای بودن اصفهان باشد.

## References

1. Silverberg SG, Vidone RA. Carcinoma of the thyroid in surgical and post - mortem material. Analysis of 300 cases at autopsy and literature review. *Ann Surg* 1966; 164: 291-9.
2. Pingitore R. Morfologic autoptici sull tiroidi clini cament normali in un' area Italianasenza edemia gozzigena. *Pathologica* 1982; 74: 545-52 (Italian).
3. Franssila KO, Harach HR. Occult papillary carcinoma of the thyroid in children and adults. A systematic autopsy study in Finland. *Cancer* 1986; 58: 715-9.
4. Harach HR Franssila KO, Wasennius VM. Occult papillary carcinoma of the thyroid A normal finding in Finland. A systematic autopsy study. *Cancer* 1985; 56: 531-8.
5. Lang W, Borrusch H, Bauer L. Occult carcinoma of the thyroid. Evaluation of 1020 sequential outopsies. *Am J Clin Pathol* 1988; 90: 72-6.
6. Komorowski RA, Hanson GA. Occult thyroid pathology in the young adult: an autopsy study of 138 patients without clinical thyroid disease. *Hum Pathol* 1988; 19: 689-96.
7. Bisi H, Fernandes VS, de Camargo RY, Koch L, Abdo AH, de Brito T. The prevalence of unsuspected thyroid

- pathology in 300 sequential autopsies, with special reference to the incidental carcinoma. *Cancer* 1989; 64: 1888-93.
8. Mazzaferri EL. Thyroid cancer in thyroid nodules: finding a needle in the haystack. *Am J Med* 1992; 93 : 359-62.
  9. Sauerland EK, Grant JCB. Grant's dissector. 12th ed. Philadelphia: Lippincott Williams & Wilkins; 1999.
  10. Clemente CD. Clemente's Anatomy Dissector. Philadelphia: Lippincott Williams & Wilkins; 2002.
  11. Kay C, Abrahams S, McClain P. The weight of normal thyroid glands in children. *Arch Pathol* 1966; 82: 349-52.
  12. Wróblewski R. Effect of delay in cryofixation on the elemental composition of biopsies and post mortem specimens of the thyroid gland. *Histochemistry* 1994; 101: 405-12.
  13. Roberts PF. Variation in the morphometry of the normal human thyroid in growth and ageing. *J Pathol* 1974; 112: 161-8.
  14. Rujana GME, Ambriz PT, Hernandez EP, Compos GG, Herrera JR. Alteraciones anatomopatológicas de glándulas tiroideas cien autopsias. *Rev Med IMSS* 2003; 41: 105-9 (Spanish).
  15. Harland WA. Morphology of the thyroid gland in Jamaica. *J Clin Endocrinol Metab.* 1964; 24: 580-5
  16. Hedinger C, Sobin LH. Histological typing to thyroid tumors. International histological classification of tumors No. 11. Geneva: World Health organization; 1974.
  17. Hazard JB, Kaufman N. A Survey of thyroid glands obtained at autopsy in a so-called goiter area. *Am J Clin Pathol* 1952; 22: 860-5.
  18. Wesche MF, Wiersinga WM, Smits NJ. Lean body mass a determinant of thyroid size. *Clin Endocrinol (Oxf)* 1998; 48: 701-6.
  19. Lukaski HC, Johnson PE, Bolonchuk WW, Lykken GI. Assessment of fat-free mass using bioelectrical impedance measurements of the human body. *Am J Clin Nutr* 1985; 41: 810-7.
  20. Brander A, Viikinkoski P, Tuuhea J, Voutilainen L, Kivisaari L. Clinical versus ultrasound examination of the thyroid gland in common clinical practice. *J Clin Ultrasound* 1992; 20: 37-42.
  21. Hofstädter F, Aigner F, Zechmann W. Lymphocytic infiltrations in normal and pathological thyroid glands (so-called focal lymphocytic thyroiditis) (author's transl). *Wien Klin Wochenschr* 1978; 90: 258-62 (German).
  22. Tan GH, Gharib H, Reading CC. Solitary thyroid nodule. Comparison between palpation and ultrasonography. *Arch Intern Med* 1995; 155: 2418-23.
  23. Vander JB, Gaston EA, Dawber TR. The significance of nontoxic thyroid nodules. Final report of a 15-year study of the incidence of thyroid malignancy. *Ann Intern Med* 1968; 69: 537-40.
  24. Rojeski MT, Gharib H. Nodular thyroid disease. Evaluation and management. *N Eng J Med* 1985; 313: 428-36.
  25. Gharib H, Goellner JR. Fine-needle aspiration biopsy of the thyroid: an appraisal. *Ann Intern Med* 1993; 118: 282-9.
  26. Furmanchuk AW, Roussak N, Ruchti C. Occult thyroid carcinomas in the region of Minsk, Belarus. An autopsy study of 215 patients. *Histopathology* 1993; 23: 319-25.
  27. Tunbridge WM, Evered DC, Hall R, Appleton D, Brewis M, Clark F, et al. The spectrum of thyroid disease in a community: the Wickham survey. *Clin Endocrinol. (OXF)* 1977; 7: 481-93.
  28. Mazzaferri EL, De los Santos ET, Rofagha-Keyhani S. Solitary thyroid nodule: diagnosis and management. *Med Clin North Am* 1988; 72: 1177-211.
  29. Brander A, Viikinkoski P, Nickels J, Kivisaari L. Thyroid gland: US screening in a random adult population. *Radiology* 1991; 181: 683-7.
  30. Rallison ML, Dobyns BM, Meikle AW, Bishop M, Lyon JL, Stevens W. Natural history of thyroid abnormalities: prevalence, incidence and regression of thyroid disease in adolescent and young adults. *Am J Med* 1991; 91: 363-70.
  31. Sampson RJ, Woolner LB, Bahn RC, Kurland LT. Occult thyroid carcinoma in Olmsted County, Minnesota : prevalence at autopsy compared with that in Hiroshima and Nagasaki, Japan. *Cancer* 1974; 34: 2072-6.
  32. Sobrinho-Simões MA, Sambade MC, Gonçalves V. Latent thyroid carcinoma at autopsy: a study from Oporto, Portugal. *Cancer.* 1979; 43: 1702-6.
  33. Nishiyama RH, Ludwig GK, Thompson NW. The prevalence of small papillary thyroid carcinoma in 100 consecutive necropsies in an American population. In: De Groot LJ, Frohman LA, Editors. Radiation-associated thyroid carcinoma. New York: Grune & Stratton 1977. p. 123-35.
  34. Fukunaga FH, Yatani R. Geographic pathology of occult thyroid carcinomas. *Cancer* 1975; 36: 1095-9.
  35. Bondeson L, Ljungberg O. Occult thyroid carcinoma at autopsy in Malmo, Sweden. *Cancer* 1981; 47: 319-23.
  36. Sampson RJ, Key CR, Buncher CR, Iijima S. Thyroid carcinoma in Hiroshima and Nagasaki. Prevalence of thyroid carcinoma at autopsy. *JAMA* 1962; 209: 65-70.
  37. Kovács GL, Gonda G, Vadász G, Ludmány E, Uhrin K, Görömbey Z, et al. Epidemiology of Thyroid Microcarcinoma Found in Autopsy Series Conducted in Areas of Different Iodine Intake. *Thyroid* 2005; 15: 152-7.
  38. Hermus AR, Huysmans DA. Treatment or benign nodular thyroid disease. *N Engl J Med* 1998; 338: 1438-47.
  39. Jameson JL, Weetman AP. Disorders of the thyroid Gland. In: Fauci AS, Braunwald E, Kasper DL, Hauser SL, Longo DL, Jameson JL, editors. *Harrison's Principles of Internal Medicine*. 15th ed. New York: Mc Graw Hill 2001. p. 2060-84.
  40. Ain KB. Papillary thyroid carcinoma. Etiology, assessment and therapy. *Endocrinol Metab Clin North Am* 1995; 24: 711-60.
  41. Nakhjavani M, Bastanbakh MH, Kassayan R, Eshtiaghi R, Asadi A, Rajai M. A study of 765 cases of clinically solitary cold thyroid nodules from an iodine-deficient area. *Med J IRI* 1993; 7:145-50
  42. Toppa NH, Brasileiro Filho G, Lemos FP. Estudo morfológico da tireóide em 144 necropsias consecutivas. Proceedings of the XVIth Brazilian Congress of Clinical Pathology & Laboratorial Medicine 1985, Ribeirao Preto, Brazil. Rio de Janeiro: Brazilian Society of Clinical Pathology and Laboratorial Medicine; 1985.
  43. Sommers SC. Thyroid gland. In: Bloodworth JMB, Graville M editors. *Endocrine Pathology: General and Surgical*. 2nd ed. Baltimore: Williams & Wilkins 1982. p. 155-203.
  44. Drexhage HA, Bottazzo GF, Doniach D, Bitensky L, Chayen J. Evidence for thyroid-growth-stimulating



**Original Article****The Prevalence of Thyroid Pathological Lesions of in 202 Autopsic Samples Obtained at Isfahan Forensic Medicine Center**

Esfandiary E<sup>1</sup>, Rabiei A<sup>1</sup>, Sobhan Ardekani A<sup>1</sup>, Raeisifard M<sup>1</sup>, Ahmadian Moghaddam S<sup>2</sup>, Ramezanzadeh Yazdi M<sup>2</sup>, Mousavi SM<sup>2</sup>, Mahdinezhad Gorgi H<sup>2</sup>, Haghghi S<sup>2</sup>, Hovsepian S<sup>2</sup>, Amini M.<sup>2</sup>

<sup>1</sup>School of Medicine, and; <sup>2</sup>Endocrine & Metabolism Research Center, Isfahan University of Medical Sciences, Isfahan. I.R.Iran  
e-mail: emrc@mui.ac.ir

**Abstract**

**Introduction:** Considering the influence of geographical, genetic and ethnic factors on the prevalence of thyroid pathological lesions, this study was performed to assess the prevalence of pathological lesions in thyroid autopsic samples obtained from adult cadavers of Isfahan Forensic Medical Center. **Material and Methods:** In this study, 202 thyroid glands from cadavers with no evidence of thyroid diseases, removed during autopsies at Isfahan Forensic Medicine Center, were analyzed. After gross studies, thyroid glands were fixed in 5% formalin for 72 hrs, and then 3-6 sections were obtained from each gland. Tissue sections were microscopically studied by two pathologists for histopathological lesions. **Results:** Among 202 thyroid glands (removed from 159 males and 43 females), 131(64.85%) were histopathologically normal, and goiter (nodular, and diffuse), Hashimoto's thyroiditis, lymphocytic thyroiditis, follicular adenoma and papillary carcinoma were observed in 41 (20.3%), 10 (4.95%), 12 (5.94%), 2 (1.49%) and 12 (5.94%) of the thyroid glands, respectively. Twenty-six glands (12.23%) had nodules sized  $\leq 1$ cm, which included 7 cases of occult papillary carcinoma (papillary micro carcinoma) and the prevalence was significantly different by sex ( $P<0.05$ ). **Conclusion:** Clinically-normal thyroid glands may contain major pathological lesions when they are microscopically studied. Considering the high prevalence of thyroid malignancy and occult carcinoma in Isfahan County compared to other parts of the world, more attention should be paid even to the minor findings during clinical examination of thyroid gland.

**Key Words:** Autopsy, Thyroid, Goiter, Thyroiditis, Nodule, Carcinoma