

مجله غدد درون‌ریز و متابولیسم ایران
دانشگاه علوم پزشکی و خدمات بهداشتی درمانی شهید بهشتی
سال هفتم، شماره ۱، صفحه‌های ۸۶ - ۷۹ (بهار ۱۳۸۴)

گزارش یک مورد سندروم کوشینگ ناشی از تومور کارسینوئید تیموس در بیمار مبتلا به سندروم نئوپلازی متعدد آندوکراین نوع یک و مروری کوتاه بر علل هیپرکورتیزولیسم در این سندروم

دکتر فاطمه اصفهانیان، دکتر منوچهر نخجوانی، دکتر رؤیا حسینی

چکیده

مشخصات اصلی سندروم نئوپلازی متعدد آندوکراین نوع ۱ (MEN1) عبارت است از درگیری پاراتیروئید، پانکراس و هیپوفیز قدامی؛ علاوه بر آن، تومورهایی همراه به صورت ضایعات آدرنوکورتیکال، کارسینوئید، لیپوما و آنژیوفیروما نیز در این بیماران دیده می‌شود. این سندروم می‌تواند نماهای بالینی متفاوتی را در هر زمان از سیر بیماری ایجاد کند. یکی از تظاهرات این سندروم هیپرکورتیزولیسم یا سندروم کوشینگ است. هیپرکورتیزولیسم در زمینه MEN1 می‌تواند ناشی از علل هیپوفیزی یا غیرهیپوفیزی (ضایعات آدرنال، تومورهای کارسینوئید و پانکراس) باشد. کارسینوئید تیموس یک بدخیمی نادر است که در یک چهارم موارد با سندروم نئوپلازی متعدد آندوکراین نوع ۱ همراه است. در مقایسه با سایر نئوپلاسم‌های مرتبط با MEN1 اطلاعات اندکی درباره این بدخیمی در دست است. در این مقاله یک مرد ۴۴ ساله مبتلا به MEN1 که درگیری پانکراس (انسولینوما و گاسترینوما)، درگیری هیپوفیز (پرولاکتینوما) و هیپرپاراتیروئیدی داشته است و در سیر بیماری خود دچار سندروم کوشینگ ناشی از تومور کارسینوئید تیموس شده است، معرفی و مقالات موجود در این زمینه مرور می‌شود.

واژگان کلیدی: سندروم نئوپلازی متعدد آندوکراین نوع ۱، سندروم کوشینگ، کارسینوئید تیموس

توسط محققان دیگر اصلاح شد (جدول ۱).^۲

مقدمه

ویژگی اصلی سندروم MEN1 یا سندروم ورم^۱ عبارت است از درگیری پاراتیروئید، پانکراس و هیپوفیز قدامی (شکل ۱). در صورتی که فردی درگیری دو اندام از سه اندام نام‌برده را داشته باشد، مبتلا به سندروم MEN1 تلقی می‌شود.^۲ چنان که در جدول (۱) و شکل (۱) ملاحظه می‌شود، علاوه بر ابتلای سه اندام اصلی درگیر در بیماری، تومورهایی مانند تومور کارسینوئید، ضایعات آدرنوکورتیکال، لیپوما و آنژیوفیروما نیز گاه در این بیماران دیده می‌شود که می‌تواند منشأ سندروم‌های بالینی مشخصی در این بیماران باشد.

اختلالات نئوپلاستیکی که اعضای متعدد آندوکراین را درگیر می‌کنند به دو دسته سندروم نئوپلازی متعدد آندوکراین نوع یک (MEN1)^۱ و نوع دو (MEN2) تقسیم می‌شوند. MEN نوع دو خود دو زیر مجموعه MEN2A و MEN2B را دربردارد. اولین سیستم تقسیم‌بندی را اشتاینر و همکاران^۱ طرح‌ریزی کردند و در سال‌های بعد این سیستم

بیمارستان ولیعصر،

مجتمع بیمارستانی امام خمینی،

دانشگاه علوم پزشکی و خدمات بهداشتی - درمانی تهران

نشانی مکاتبه: تهران، مجتمع بیمارستانی امام خمینی، بیمارستان

ولیعصر، بخش غدد، دکتر فاطمه اصفهانیان

E-mail: f-esfahanian@yahoo.com

i- Multiple Endocrine Neoplasia Type 1

ii- Wermer

جدول ۱- درگیری اندام‌های مختلف در سندروم‌های نئوپلازی متعدد آندوکراین

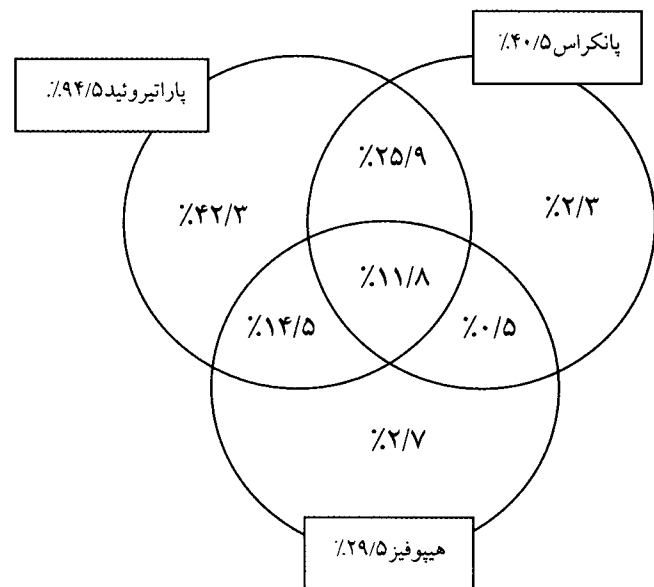
MEN1	هیپوفیز، سلول‌های جزیره‌ای پانکراس یا نورآندوکراین انتروپانکراتیک، پاراتیروئید، تومورهای همراه: کارسینوئید (برونشیال، دئودنوم، تیموس)، تیروئید، آدرنوکورتیکال، لیپوما، فاسیال آنژیوفیبروما و کلاژنومای پوستی.
MEN2	زیر گروه 2A: کارسینوم مدولاری تیروئید، فئوکروموسیتوم، پاراتیروئید و فنوتیپ نرمال. ضایعات همراه: لیکن آمیلوئیدوز پوستی، بیماری هیرشپرونک. زیر گروه 2B: کارسینوم مدولاری تیروئید، فئوکروموسیتوم، درگیری پاراتیروئید (نادر) فنوتیپ کانگلیونوروما.
FMTC	فقط کارسینومای مدولاری تیروئید.

با توجه به درگیری ارگان‌های مختلف و ایجاد سندروم‌های بالینی متفاوت در این بیماران و اساساً نادر بودن این سندروم‌ها، در حال حاضر اختلاف نظر زیادی درباره روش تشخیص، درمان و غربالگری خویشاوندان این بیماران وجود دارد. این مقاله جزئیات کامل این سندروم را ارائه نمی‌دهد و فقط به عللی که ممکن است در یک بیمار مبتلا به MEN1 ایجاد هیپرکورتیزولیسم نماید اشاره می‌کند و مقالات موجود در این زمینه مرور می‌شود. واضح است که با توجه به نادر بودن این سندروم و از آن نادرتر وجود سندروم کوشینگ در این سندروم نمی‌توان مرور سیستماتیک را به درستی انجام داد ولی تا حد امکان سعی شده که نکات یک مرور سیستماتیک رعایت شود. جستجو در pubmed و ovid با واژه‌های MEN1 و Cushing انجام شد. ۸ مقاله در pubmed و ۱۶ مقاله در ovid یافت شد. با توجه به نادر بودن بیماری، تمام مقالات اعم از گزارش‌های موردی، مقالات مروری و سایر مقالات انتخاب شدند و فقط مقالات مربوط به علوم پایه و ژنتیک حذف گردیدند.

معرفی بیمار

بیمار در زمان مراجعه آقای ۴۴ ساله، اهل و ساکن رشت، کشاورز، متأهل و دارای ۲ فرزند بوده است. اولین بار در دی ماه ۷۱ با حملات مکرر کاهش سطح هوشیاری مراجعه کرد که در بررسی‌های انجام شده با توجه به گلوکز سرم پایین و انسولین و C-peptide بالا و سیتی‌اسکن مبنی بر وجود توده در سر پانکراس با تشخیص انسولینوما تحت عمل جراحی قرار گرفت. شرح عمل جراحی در آن زمان جراحی تومور ۳×۲cm در تنه پانکراس و در جستجو، تومور دیگری در سر پانکراس بود که هر دوی آنها خارج شد. در گزارش پاتولوژی تومور سلول جزیره‌ای با پلئومورفیسم خفیف، میتوز آتیپیک، بدون تهاجم به عروق و کپسول زکر شده است.

یک سال پس از جراحی، در سال ۷۲، طی بررسی‌های انجام شده، پزشک معالج متوجه کلسیم سرم و PTH بالا همراه با سنگ‌های متعدد کلیوی شده است. آزمایش‌های آن زمان این مقادیر را نشان داد: Ca = 10.3, Ph = 2.3, PTH = 0.9



شکل ۱- توزیع ۳۸۴ تومور در ۲۲۰ بیمار مبتلا به MEN1

پاراتیروئید ۹۴/۵٪، پانکراس ۴۰/۵٪، گاسترینوما ۶۳/۲٪، انسولینوما ۲۷/۳٪، گلوکاجونوما ۲/۱٪، بدون ترشح هورمونی ۱/۱٪، ناشناخته ۶/۳٪، هیپوفیز ۲۹/۵٪، پرولاکتینوما ۶۲/۷٪، GH ۲۲/۴٪، بدون ترشح هورمونی ۷/۵٪، ACTH ۵/۹٪، ناشناخته ۱/۵٪، تومورهای همراه: کارسینوئید ۲/۶٪، آدرنوکورتیکال ۵٪، لیپوما ۰/۹٪، فئوکروموسیتوما ۰/۵٪، ملانوم بدخیم ۰/۵٪، تراتوم بیضه ۰/۵٪.

با شک به اینکه تومور نابه‌جا ممکن است در پانکراس باشد، آندوسونوگرافی برای بیمار انجام شد. در گزارش آندوسونوگرافی، در قسمت خلفی سر پانکراس نزدیک شریان کبدی یک ضایعه هیپواکو رؤیت شد که احتمال یک تومور نوروآندوکراین را مطرح کرد.

در CXR، تصاویر مشکوکی شبیه لنفادنوپاتی در ناف ریه مشهود بود. جواب سی‌تی‌اسکن توراکس در آن زمان در دسترس نیست.

بیمار برای جراحی پانکراس با احتمال کوشینگ نابه‌جا در زمینه توده پانکراس انتخاب شد ولی رضایت به انجام عمل جراحی نداد و تحت درمان با کتوکونازول قرار گرفت.

در مهر ماه سال ۸۱ بیمار با شکایت ضعف عضلانی، بی‌حالی، تب و اسهال آبکی مراجعه می‌کرد. علایم حیاتی در آن زمان به این صورت بود:

BP = 85/60, PR = 90/min, RR = 20/min, T = 38

بیمار هوشیار ولی شدیداً بدحال و کاشکتیک بود. در معاینه، تیروئید طبیعی بوده، بوفالوهمپ دیده می‌شد. در سمع ریه کاهش صداهای تنفسی همراه با ویزینگ بازدمی پراکنده در همی‌توراکس چپ آشکار بود. بر روی شکم اسکار عمل جراحی و استریاهای متعدد دیده می‌شد.

ارگانومگالی وجود نداشت و ادم اندام‌ها در حد ۲⁺ بود. بیمار در سابقه فامیلی ۵ خواهر دارد که یکی از آنها تومور هیپوفیز داشته در ۲۴ سالگی جراحی شده و دیگری به دلیل تومور مغزی در ۲۲ سالگی فوت شده است. سابقه انسولینوما در خواهر زاده بیمار مثبت است.

بیمار از کاهش وزن و کاهش اشتها در چند ماه اخیر شکایت داشت و سیگاری نبوده است.

در گرافی قفسه سینه و سی‌تی اسکن توراکس توده‌ای با سایز تقریبی ۵×۸ سانتی‌متر در مدیاستن قدامی دیده شد.

بیمار در تاریخ ۸۱/۸/۲۶ تحت عمل جراحی قرار گرفت و توده مدیاستن با ابعاد تقریبی ۷×۸cm با حدود مشخص، قوام نرم و چسبندگی‌های شل خارج شد. تیموکتومی نیز انجام شد.

پس از عمل: Cortisol 8 A. M = 1.2 µg/dl

0.6 - 0.1) ng/ml اسکن ایزوتوپ پاراتیروئید، آندوم پاراتیروئید راست را نشان داد.

در همان سال (سال ۷۲) بیمار از کاهش لیپیدو و زنیکوماستی خفیف نیز شکایت داشته است.

آزمایش پرولاکتین بیمار این ارقام را نشان داد:

۷۲/۲/۲۰ prolactin = 1194 mIU = (76-220)

۷۲/۳/۱۷ prolactin = 861 mIU = (76-220)

در سی‌تی‌اسکن هیپوفیز میکروآندوم به صورت هایپودانسیته در نیمه راست هیپوفیز نشان داده شد. بیمار از آن زمان تحت درمان با بروموکریپتین قرار گرفت.

در سال ۷۶ بیمار از اسهال آبکی همراه با درد اپی‌گاستر شکایت داشت که در آندوسکوپی، ازوفاژیت دیستال و اولسره‌های متعدد در قسمت اول و دوم دئودنوم گزارش شد. بیمار با تشخیص سندروم زولینگر - الیسون (ZES) تحت درمان با امپرازول قرار گرفت.

بیمار از سال ۷۸ به دلیل تشنج تونیک - کلونیک ژنرالیزه کاربامازپین و فنی‌توئین دریافت کرده است. سی‌تی‌اسکن مغزی نرمال بوده و بیمار در آزمایش‌ها شواهدی از هیپوگلیسمی نداشته است.

در سال ۸۰ بیمار به دلیل افزایش فشارخون، افزایش وزن، آکنه و چهره کوشینگوئید تحت بررسی قرار گرفته است:

VMA = normal

Gastrin = 174 pg/mL (tp to 111)

IGF1 = 198 g/m: (100-494)

PRL = 540 (30-414)

FBS, BUN, Cr = normal

UFC = 1012 µg/24h, Cortisol (8:A. M) = 50.6 µg/dl,

Cortisol (11:P. M) = 16.9 µg/dl

UFC base = 448 µg/24h (25-135)

Cortisol base = 21.2 micg/dl (5-25)

ACTH = 60 pg/ml (up to 60)

Cortisol after high dose DST: 20.7 micg/dL

UFC after high dose DST: 850 micg/dL

T₃ = 98 (80-200)

T₄ = 6.7 (4.5-12.5)

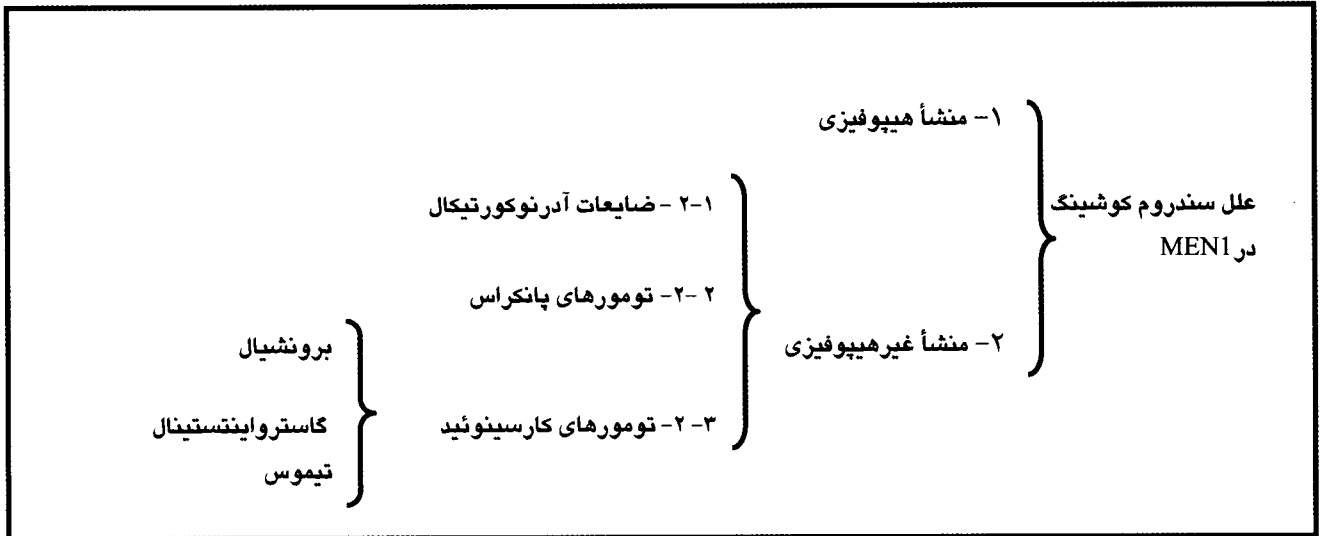
T₃RU = 32 (25-37)

TSH = 0.6 (0.3-4)

FTI = 2.1 (1.1-4.6)

علاوه بر آزمون‌های فوق، کورتیزول سرم پس از

آزمون‌های سرکوب با دگزامتازون با دوز بالا و انفوزیون ۷ ساعته دگزامتازون سرکوب نشد.



علل سندروم کوشینگ در MEN1

آدرنوکورتیکال، تومورهای کارسینوئید و تومورهای پانکراس را که در این بیماران می‌توانند هیپرکورتیزولسم ایجاد نمایند در نظر داشت.

۱- منشأ هیپوفیزی سندروم کوشینگ در MEN1

در متون اصلی ذکر شده است که تومور ترشح‌کننده ACTH هیپوفیزی در تقریباً ۵٪ بیماران مبتلا به MEN1 مشاهده می‌شود.^۲

در یک مطالعه در ژاپن روی ۱۰۶ بیمار مبتلا به MEN1 طی سال‌های ۱۹۸۹-۱۹۶۶ مشخص شد که ۲۶٪ بیماران دارای تومور هیپوفیزی بودند و بیماری کوشینگ در ۱۰٪ این افراد دیده شد.^۵

در مطالعه دیگری، CT اسکن هیپوفیزی در ۲۱ بیمار مبتلا به MEN1 انجام شد. اختلالات هیپوفیزی در ۱۵ بیمار یافت شد که ۱۳ نفر از آنها اختلال عملکرد آندوکراین هیپوفیز داشتند. شایع‌ترین اختلال غددی، پرولاکتینوما بود که در ۹ بیمار دیده شد. دو بیمار کم‌کاری هیپوفیز ثانویه به آدنوم بدون ترشح هورمونی داشتند و آکرومگالی و بیماری کوشینگ در ۲ بیمار دیگر دیده شد.^۶

برعکس، در مطالعه دیگری روی ۱۶۵ بیمار مبتلا به MEN1 ۲۰ نفر (۱۸٪) تومور هیپوفیزی داشتند که هیچ‌کدام مبتلا به بیماری کوشینگ نبودند.^۷

در یک مطالعه جدیدتر روی ۲۲۴ بیمار مبتلا به MEN1 در مقایسه با ۱۱۰ بیمار مبتلا به تومور هیپوفیزی غیر مبتلا به MEN1، یافته‌های زیر به دست آمد: از ۲۲۴ بیمار MEN1

در گزارش پاتولوژی نمونه بافتی که تحت عنوان توده مدیاستن قدامی ارسال شده بود به اندازه ۹×۴×۸cm و به وزن ۱۲۰ gr و در نمای میکروسکوپی با توجه به رنگ‌آمیزی‌های اختصاصی (کروموگرانین) تومور نوروآندوکراین تشخیص داده شد. در نمونه دوم که تحت عنوان تیموس ارسال شده بود، بافت تومورال همراه با یک گره لنفی متاستاتیک، بدون بافت طبیعی تیموس^۸ مشاهده شد. بیمار در تاریخ ۸۱/۹/۹ به دلیل تشدید ضعف و بیحالی و تنگی نفس با تشخیص پلورال افیوژن پاراپنومونیک تحت درمان قرار گرفت ولی به تدریج کاهش سطح هوشیاری نیز به تابلوی بیمار اضافه شد. مایع پلور، هموراژیک همراه با قند نرمال، پروتئین ۲ gr، WBC = ۲۱۰۰۰ RBC = ۲۸۰۰۰، با ۸۷٪ سلول‌های چند هسته‌ای و همراه با یک سری سلول‌های ناشناخته در اسمیر گزارش شد. کشت مایع پلور منفی بود. به دلیل عدم پاسخ مناسب به درمان‌های آنتی‌بیوتیکی، بیمار تحت برونکوسکوپی قرار گرفت که در گزارش، سراسر مخاط برونش چپ ملتهب و همراه با ترشحات اندک بود. با وجود تمهیدات فوق، بیمار با تابلوی دیسترس تنفسی و شوک سپتیک در تاریخ ۸۱/۹/۲۰ فوت شد.

بحث

در برخورد با یک بیمار مبتلا به MEN1 که دچار سندروم کوشینگ است، علاوه بر آدنوم‌های هیپوفیزی ترشح‌کننده ACTH باید علل غیر هیپوفیزی از جمله ضایعات

۲-۲- منشأ پانکراتیک سندروم کوشینگ در بیماران MEN1

در مجموع، میزان بروز تومورهای پانکراس در بیماران MEN1 حدود ۸۰-۳۰٪ است. در بین تومورهای پانکراس، گاسترینوما در بیش از ۵۰٪ موارد MEN1 دیده می‌شود. بر عکس، تقریباً ۲۰٪ بیماران مبتلا به گاسترینوما، مبتلا به MEN1 نیز می‌باشند. ضایعات پانکراس علت عمده مرگ و میر و از کار افتادگی در بیماران MEN1 می‌باشند.^۲

سندروم کوشینگ مکرر در ارتباط با سندروم زولینگر-الیسون دیده شده است. مشاهده شده که بیش از ۳۰٪ گاسترینوماها از نظر واکنش ایمنی^۱ به ACTH مثبت هستند.^{۱۱} در یک مطالعه از ۷۵ بیمار مبتلا به گاسترینوما، ۵۹ نفر گاسترینومای اسپورادیک و ۱۶ نفر گاسترینوما در ارتباط با MEN1 داشتند. ۳ نفر (۱۹٪) از بیماران مبتلا به گاسترینوما در زمینه MEN1 مبتلا به سندروم کوشینگ بودند.^{۱۲}

علاوه بر همراهی گاسترینوما و سندروم کوشینگ، تومورهای نورواندوکراین پانکراس نیز می‌توانند هیپرکورتیزولیسیم ایجاد نمایند ولی در زمینه ایجاد هیپرکورتیزولیسیم توسط این تومورها در بیماران MEN1 مطالعه قابل ذکری در دسترس نیست.

۲-۳- سندروم کوشینگ ناشی از تومورهای کارسینوئید در

MEN1

حدود ۱۰٪ تومورهای کارسینوئید با MEN1 مرتبط است. اکثر تومورهای کارسینوئید در MEN1 از فورگات^{۱۱} منشأ می‌گیرند. خاستگاه این تومورها می‌تواند دئودنوم، معده، پانکراس، برونش و تیموس باشد.^{۱۲}

۱۳٪ بیماران مبتلا به MEN1 و گاسترینوما تومورهای کارسینوئید معده دارند؛ در واقع، این همراهی به دلیل افزایش گاسترین است که منجر به هیپرتروفی منتشر سلول‌های ECL معده و ایجاد تومورهای کارسینوئید متعدد می‌شود.^{۱۲} این تومورها معمولاً متعدد و کوچکتر از ۱/۵ سانتی‌متر می‌باشند. در مقایسه با سایر تومورهای مرتبط با MEN1 اطلاعات اندکی دربارهٔ بدخیمی آنها در دست است.^{۱۳}

به‌ندرت کارسینوئیدهای فورگات در MEN1 سندروم‌های افزایش ترشح هورمونی ایجاد می‌نمایند.^{۱۳} کارسینوئیدهای برونششال در MEN1 به طور عمده در زنان دیده می‌شود. برای یافتن زود هنگام کارسینوئید تیموس یا

۱۳۶ نفر یا ۴۲٪ مبتلا به تومور هیپوفیزی بودند؛ از این تعداد، ۸۵ نفر (۶۲٪) پرولاکتینوما، ۱۲ نفر (۹٪) تومور مترشحه هورمون رشد (GH) و ۶ نفر (۴٪) تومور مترشحه ACTH داشتند که ۲ نفر از آنها میکروآدنوم و ۳ نفر ماکروآدنوم داشتند. ۱۳ نفر (۱۰٪) تومور مخلوط و ۲۰ نفر (۱۵٪) تومور بدون ترشح هورمون داشتند. نویسنده نتیجه گرفته است که اولاً میزان شیوع ماکروآدنوم در بیماران مبتلا به MEN1 افزایش قابل ملاحظه‌ای داشته است (۸۵٪ در بیماران MEN1 در برابر ۴۲٪ در بیماران غیر مبتلا به MEN1)؛ ثانیاً پاسخ به درمان در این بیماران به میزان قابل توجهی کمتر بود (۴۲٪ در بیماران MEN1 در برابر ۹۰٪ در بیماران غیر مبتلا). نویسندگان این مقاله نتیجه گرفتند که آدنوم هیپوفیزی در بیماران مبتلا به MEN1 رفتار تهاجمی‌تری نسبت به غیرمبتلایان به MEN1 دارد.^{۱۴}

۲-۱- منشأ آدرنالی سندروم کوشینگ در MEN1

ضایعات آدرنوکورتیکال در ۴۰-۲۰٪ بیماران مبتلا به MEN1 دیده شده است. این ضایعات می‌تواند به صورت آدنوم، هیپرپلازی منتشر و گره‌ای (ندولار) یا کارسینوم یا توده‌های بدون ترشح هورمونی باشد.^۲ در زمینه ضایعات آدرنوکورتیکال در MEN1 که عامل ایجاد کننده سندروم کوشینگ است، مطالعات اندکی در دست است.

در یک مطالعه روی ۶۷ بیمار مبتلا به MEN1 مشاهده شد که ضایعات آدرنال در ۲۶/۸٪ این بیماران وجود دارد. ساینز تومور به طور متوسط ۳ سانتی‌متر (۱۵-۱/۲ سانتی‌متر) بوده است. ۸ بیمار تومور دو طرفه، ۱۰ بیمار تومور بدون کارکرد، ۳ بیمار سندروم کوشینگ آدرنال و ۴ بیمار کارسینوم آدرنوکورتیکال داشتند که ۳ نفر از این تعداد کارسینوم کارکردی (فانکشنال) داشتند. یک بیمار فئوکروموسیتوم داشت.^{۱۴}

در یک مطالعه دیگر روی ۳۳ بیمار مبتلا به MEN1، ۳۶٪ ضایعات آدرنال داشتند. تمام موارد ضایعات آدرنال با ضایعات پانکراس همراه بود. در این بیماران سندروم کوشینگ ثانویه به ضایعات آدرنال دیده نشد. بسیاری از ضایعات طی پیگیری‌های بعدی سیر کند داشتند.^{۱۴}

برونشئیل، سی‌تی‌اسکن و MRI ارزش تشخیصی یکسان دارند.^{۱۲}

درباره کارسینوئید برونشئیل به عنوان علت ایجادکننده سندروم کوشینگ در MEN1 مقاله‌ای در دست نبود.

در یک مطالعه تعداد گزارش‌های موردی کارسینوئید تیموس تاکنون ۱۵۰ مورد ذکر شده که ۲۵٪ این موارد مبتلا به MEN1 بوده‌اند. این تومور غالباً در مردان دیده می‌شود. معمولاً بیماران در سنین ۳۰-۴۰ سالگی علائم بیماری را نشان می‌دهد. بیشتر این بیماران بدون علامت هستند یا از درد قفسه سینه و تنگی نفس شکایت دارند.^{۱۳،۱۴}

در یک مطالعه که ۲۰ بیمار مبتلا به MEN1 و کارسینوئید تیموس بررسی شدند، مشخص شد که تمامی این بیماران مرد بودند، میانگین سنی آنها ۴۴ سال بود و اکثراً درد قفسه سینه داشتند یا بدون علامت بودند. برخلاف بیمار مورد بحث ما هیچ‌کدام از بیماران این مطالعه سندروم کوشینگ یا سندروم کارسینوئید نداشتند. تمامی این تومورها به وسیله سی‌تی‌اسکن یا MRI قابل شناسایی بود و درمان مؤثری برای این بیماران وجود نداشت.^{۱۵}

در مطالعه دیگری روی بیماران مبتلا به کارسینوئید تیموس، همراهی با سندروم کوشینگ در یک سوم بیماران ذکر شده بود ولی ارتباطی با سندروم کارسینوئید گزارش نشده بود.^{۱۶}

در مطالعه دیگری ۱۱ مورد کارسینوئید تیموس گزارش شد که ۲ مورد آن با سندروم کوشینگ همراه بود. در تمامی موارد تومور در مדיاستن قدامی بوده و با جراحی خارج شده است. تمامی بیماران ۴۱ سال پس از تشخیص و درمان اولیه فوت کردند.^{۱۷} همچنین در یک مطالعه از ۱۲ بیمار مبتلا به کارسینوئید تیموس ۴ بیمار (سه چهارم موارد) سندروم کوشینگ داشتند.^{۱۸}

در مطالعه دیگری روی ۳۴۲ بیمار مبتلا به کارسینوئید تیموس اطلاعات زیر حاصل شد: برتری ابتلای مردان، تأخیر تشخیص، میزان بالای متاستاز، سبب افزایش یافته تومور، میزان پایین همراهی با سندروم کارسینوئید، میزان بالای همراهی با سندروم کوشینگ و میزان بقای پایین پس از عمل جراحی.^{۱۹}

در مطالعه دیگری در مایوکلینیک از ۱۵ بیمار مبتلا به کارسینوئید تیموس، در ۶ بیمار سندروم کوشینگ تشخیص داده شد.^{۲۰}

تشخیص این تومور معمولاً با گرافی یا سی‌تی‌اسکن یا MRI قفسه صدری است که غالباً یک توده با حدود کاملاً مشخص در قسمت قدامی مדיاستن را نشان می‌دهد. در بیماران با سندروم کوشینگ تومور ممکن است آنقدر کوچک باشد که با گرافی ساده دیده نشود.^{۱۵}

توصیه شده سی‌تی‌اسکن یا MRI قفسه سینه باید در برنامه بررسی‌های تشخیصی سالیانه هر بیمار مبتلا به MEN1 (به ویژه مردان) قرار گیرد، با انجام این روش‌های تصویربرداری، تومورهای کارسینوئید تیموس، برونش و متاستازهای احتمالی آنها در مراحل پایین‌تر قابل شناسایی است.^{۱۵}

در یک مطالعه که یافته‌های رادیولوژیک کارسینوئید تیموس بررسی شده بود، نویسندگان نتیجه گرفتند که یافته‌های تصویربرداری در کارسینوئید تیموس اختصاصی نیست و می‌تواند نماهای مختلفی از تومور کپسول‌دار با حدود مشخص و بدون تهاجم موضعی، تومور مخلوط با اجزای نکروزه و کلسیفیه با تهاجم به ساختمان‌های موضعی مדיاستن تا انفیلتراسیون چربی مדיاستن و عروق بدون توده مشخص اولیه را ایجاد نماید.^{۲۱} همچنین توصیه شده که توده مדיاستن قدامی در یک بیمار مبتلا به MEN1 باید کارسینوئید تیموس در نظر گرفته شود تا خلاف آن ثابت شود. در این مطالعه ذکر شده که در بیماران مذکور مبتلا به MEN1 با بیش از ۲۵ سال سن، باید سی‌تی‌اسکن قفسه سینه انجام شود و پس از آن گرافی قفسه سینه سالیانه و سی‌تی‌اسکن توراکس هر ۳ سال انجام شود.^{۱۴}

این تومور پیش‌آگهی خوبی ندارد. در ۶۰٪ موارد متاستاز به غدد لنفاوی در زمان جراحی وجود دارد. تومور رفتاری بدخیم دارد و میزان مرگ و میر بالاست. علت پیش‌آگهی بد این تومور، تأخیر در تشخیص، فقدان درمان مؤثر و ماهیت تهاجمی این تومور است.

درمان انتخابی خارج کردن تومور به روش جراحی است. در مواردی که تومور غیرقابل جراحی است، جراحی برای کاهش حجم تومور ممکن است تا حدی مؤثر باشد. استفاده از پرتودرمانی و شیمی‌درمانی نیز در برخی مطالعات ذکر شده است.^{۱۵} شیمی‌درمانی با استرپتوزوسین و ۵ فلوئوروراسیل یا سیکلوفسفامید با برگشت تقریبی

می‌کنند. هر چند در مطالعه‌ای در استفاده از این روش پیشگیرانه تردید مطرح شده است.^{۲۲} به طور خلاصه می‌توان نتیجه گرفت که با مشاهده یافته‌های بالینی و آزمایشگاهی هیپرکورتیزولیسم در بیمار مبتلا به سندروم نئوپلازی متعدد آندوکراین نوع ۱، علاوه بر علل هیپوفیزی باید علل دیگر سندروم کوشینگ از جمله ضایعات آدرنوکورتیکال، تومورهای پانکراس و تومورهای کارسینوئید را که در این بیماران یافت می‌شود در نظر داشت و بررسی‌های لازم را برای تشخیص زودهنگام و اقدام درمانی به موقع انجام داد. در جدول (۲) اطلاعات مقالات فوق خلاصه شده است:

تومور به میزان ۳۰٪ همراه بوده است. هر چند در موارد استفاده از این انتخاب‌های درمانی باید نسبت سودمندی اندک این درمان‌ها به اثرات جانبی و میزان پاسخ‌دهی آنها سنجیده شود.^{۱۸} استفاده از آلفا اینترفرون در ترکیب با اوکتروتاید یا ۵-فلوئوئوراسیل نیز ذکر شده است که پاسخ بیوشیمیایی حدود ۵۰٪ و رگرسیون تقریبی تومور به میزان ۲۰-۱۰٪ با این درمان گزارش شده است.^{۲۲} بسیاری از جراحان برای پیشگیری، تیمومکتومی همراه با پاراتیروئیدکتومی را برای بیماران MEN1 پیشنهاد

جدول ۲- اطلاعات مربوط به بیماران مبتلا به سندروم MEN1 و سندروم کوشینگ

منبع	منشأ سندروم کوشینگ	تعداد بیماران مبتلا به سندروم MEN1 و کوشینگ	تعداد بیماران مبتلا به MEN1
(۵)	آدنوم هیپوفیزی	۳ نفر	۱۰۶
(۶)	آدنوم هیپوفیزی	۲ نفر	۲۱
(۷)	آدنوم هیپوفیزی بدون سندروم کوشینگ	.	۱۶۵
(۸)	آدنوم هیپوفیزی	۶ نفر	۳۲۴
(۹)	آدرنال	۳ نفر	۶۷
(۱۰)	ضایعات آدرنال بدون سندروم کوشینگ	.	۳۳
(۱۲)	گاسترینوما	۳ نفر	۱۶
(۱۵)	کارسینوئید تیموس بدون سندروم کوشینگ	.	۲۰

دریافت	اعلام نظر داوران	دریافت اصلاحیه	اعلام پاسخ بررسی مجدد	دریافت اصلاحیه نهایی	پذیرش
۸۲/۵/۲۰	۸۳/۶/۲۲	۸۳/۸/۱	-	-	۸۳/۸/۹

References

1. Steiner AL, Goodman AD, Powers SR. Study of a kindred with pheochromocytoma, medullary thyroid carcinoma, hyperparathyroidism and Cushing's disease: multiple endocrine neoplasia, type 2. *Medicine* (Baltimore). 1968 Sep;47(5):371-409.
2. Glen W. Sizemore. Multiple endocrine neoplasia. In: Becker KL. Principles and practice of endocrinology and metabolism. 3rd ed. Philadelphia: Lippincott Williams and Wilkins; 2001. p.1696.
3. Jameson JL. Multiple endocrine neoplasia type 1. In: Degroot LJ, Jameson JL. Endocrinology. 4th ed. Philadelphia: W.B. Saunders Co; 2001. p: 2503-7.
4. Trump D, Farren B, Wooding C, Pang JT, Besser GM, Buchanan KD, et al. Clinical studies of multiple endocrine neoplasia type 1 (MEN1) QJM. 1996 Sep;89(9):653-69. Erratum in: QJM 1996 Dec;89(12):957-8.
5. Yoshimoto K, Saito S. [Clinical characteristics in multiple endocrine neoplasia type 1 in Japan: a review of 106 patients] *Nippon Naibunpi Gakkai Zasshi*. 1991 Jul 20;67(7):764-74. Japanese.
6. Rieth KG, Brody SA. CT of the pituitary gland in multiple endocrine neoplasia type 1 syndrome. *AJNR Am J Neuroradiol*. 1983 May-Jun;4(3):813-5.
7. Burgess JR, Shepherd JJ, Parameswaran V, Hoffman L, Greenaway TM. Spectrum of pituitary disease in multiple endocrine neoplasia type 1 (MEN 1): clinical, biochemical, and radiological features of pituitary disease in a large MEN 1 kindred. *J Clin Endocrinol Metab*. 1996 Jul;81(7):2642-6.
8. Verges B, Boureille F, Goudet P, Murat A, Beckers A, Sassolas G, et al. Pituitary disease in MEN type 1 (MEN1): data from the France-Belgium MEN1 multicenter study. *J Clin Endocrinol Metab*. 2002 Feb;87(2):457-65.
9. Langer P, Cupisti K, Bartsch DK, Nies C, Goretzki PE, Rothmund M, et al. Adrenal involvement in multiple endocrine neoplasia Type 1. *World J Surg*. 2002 ; 26 (8): 891-6.
10. Burgess JR, Harle RA, Tucker P, Parameswaran V, Davies P, Greenaway TM, et al. Adrenal lesions in a large kindred with multiple endocrine neoplasia type 1. *Arch Surg*. 1996 Jul;131(7):699-702.
11. Maton PN, Gardner JD, Jensen RT. Cushing's syndrome in patients with the Zollinger-Ellison syndrome. *N Engl J Med*. 1986 Jul 3;315(1):1-5.
12. Caplin ME, Buscombe JR, Hilsen AJ, Jones AL, Watkinson AF, Burroughs AK. Carcinoid tumour. *Lancet*. 1998 Sep 5;352(9130):799-805.
13. Brandi ML, Gagel RF, Angeli A, Bilezikian JP, Beck-Peccoz P, Bordi C, et al. Guidelines for diagnosis and therapy of MEN type 1 and type 2. *J Clin Endocrinol Metab*. 2001 Dec;86(12):5658-71.
14. Teh BT, McArdle J, Chan SP, Menon J, Hartley L, Pullan P, et al. Clinicopathologic studies of thymic carcinoids in multiple endocrine neoplasia type 1. *Medicine* (Baltimore). 1997 Jan;76(1):21-9.
15. Teh BT. Thymic carcinoids in multiple endocrine neoplasia type 1. *J Intern Med*. 1998 Jun;243(6):501-4.
16. Dusmet ME, McKneally MF. Pulmonary and thymic carcinoid tumors. *World J Surg*. 1996 Feb;20(2):189-95.
17. Moran CA, Suster S. Thymic neuroendocrine carcinomas with combined features ranging from well-differentiated (carcinoid) to small cell carcinoma. A clinicopathologic and immunohistochemical study of 11 cases. *Am J Clin Pathol*. 2000 Mar;113(3):345-50.
18. Wick MR, Scheithauer BW. Thymic carcinoid. A histologic, immunohistochemical, and ultrastructural study of 12 cases. *Cancer*. 1984 Feb 1;53(3):475-84.
19. Soga J, Yakuwa Y, Osaka M. Evaluation of 342 cases of mediastinal/thymic carcinoids collected from literature: a comparative study between typical carcinoids and atypical varieties. *Ann Thorac Cardiovasc Surg*. 1999 Oct;5(5):285-92.
20. Wick MR, Carney JA, Bernatz PE, Brown LR. Primary mediastinal carcinoid tumors. *Am J Surg Pathol*. 1982 Apr;6(3):195-205.
21. Ferrozzi F, Ganzetti A, Mugnoli E, Campodonico F, Campani R. [Thymic carcinoid: CT and MR findings] *Radiol Med* (Torino). 1997 Dec;94(6):652-6. Italian.
22. Burgess JR, Giles N, Shepherd JJ. Malignant thymic carcinoid is not prevented by transcervical thymectomy in multiple endocrine neoplasia type 1. *Clin Endocrinol* (Oxf). 2001 Nov;55(5):689-93.