

کیست ایزوله گردن: تظاهر استثنایی کارسینوم پاپیلری تیروئید

دکتر محمد تقی صالحیان، دکتر بهار جعفری، دکتر مجتبی ملک، دکتر فریدون عزیزی

چکیده

کارسینوم پاپیلری تیروئید علت ۹۰-۵۰٪ کانسره‌های تیروئید است. متاستاز کارسینوم پاپیلری به گره‌های لنفاوی ناحیه جانبی و مرکزی گردن و مدیاستن شایع است. گاهی اولین تظاهر کارسینوم پاپیلری بزرگی گره لنفاوی گردنی در اثر متاستاز این کارسینوم است. متاستاز به گره لنفاوی به ندرت باعث ایجاد توده کیستیک در گردن می‌شود. در این مقاله یک مورد کیست ناحیه جانبی گردن به عنوان تنها علامت کارسینوم پاپیلری در یک خانم ۳۲ ساله به عنوان یک تظاهر استثنایی کارسینوم پاپیلری تیروئید گزارش شده است. خانم ۳۲ ساله‌ای با شکایت توده‌ای در ناحیه جانبی سمت راست گردن از حدود ۳ ماه قبل مراجعه کرد. در معاینه فیزیکی توده‌ای به ابعاد ۲ در ۲ سانتی‌متر در خلف عضله استرنوکلیدوماستوئید در سمت راست قاعده گردن بدون هیچ‌گونه ارتباطی با تیروئید لمس شد. کیست از ناحیه گردن بیمار خارج شد. نتیجه بررسی پاتولوژی نمونه، کارسینوم پاپیلری با منشأ احتمالی کیست برانکیال (**branchial cleft cyst**) یا تیروئید بود. نتیجه تیروئیدکتومی، کارسینوم پاپیلری تیروئید گزارش شد. با توجه به اینکه کارسینوم پاپیلری تیروئید تمایل به تغییرات کیستیک دارد و این تغییرات ممکن است در تومور اولیه یا متاستاز به گره لنفاوی رخ دهد، توصیه می‌شود که در تمام افراد، به خصوص افراد جوانی که با کیست جانبی گردن مراجعه می‌نمایند کارسینوم پاپیلری تیروئید به عنوان یک تشخیص مهم در نظر باشد.

واژگان کلیدی: کارسینوم پاپیلری تیروئید، کیست گردنی، گره لنفاوی

دریافت مقاله: ۸۳/۱۲/۱۱ - دریافت اصلاحیه: ۸۴/۲/۱۳ - پذیرش مقاله: ۸۴/۳/۱۹

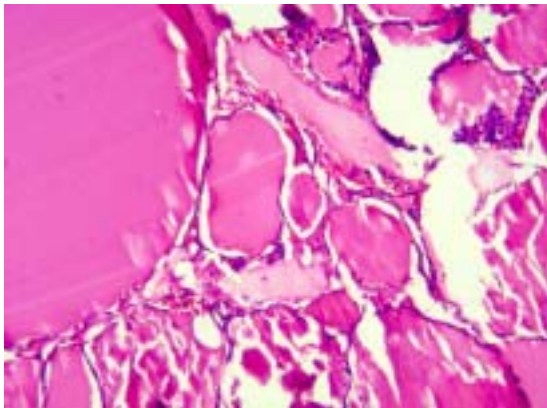
مقدمه

کارسینوم پاپیلری تیروئید می‌تواند به صورت کیستیک تغییر شکل دهد. این رخداد در متاستاز به گره لنفاوی نیز دیده می‌شود. در واقع نکروز ساب‌کورتیکال باعث ایجاد توده کیستیک می‌شود.^۲ گاهی اولین تظاهر کارسینوم پاپیلری بزرگی گره لنفاوی گردنی در اثر متاستاز این کارسینوم است. اگر متاستاز به گره لنفاوی به صورت کیستیک باشد باید از کیست برانکیال افتراق داده شود.^۲ تغییرات کیستیک در گره لنفاوی بیشتر در بیماران جوان دیده می‌شود.^{۳-۶} در این مطالعه کیست ناحیه جانبی گردن که

کارسینوم پاپیلری تیروئید علت ۹۰-۵۰٪ کانسره‌های تیروئید است. حداکثر بروز این بیماری در دهه چهارم دیده می‌شود و سه برابر در زنان نسبت به مردان شایع‌تر است. متاستاز کارسینوم پاپیلری به گره‌های لنفاوی ناحیه جانبی و مرکزی گردن و مدیاستن شایع است. نیمی از بیماران مبتلا به بدخیمی تیروئید در زمان تشخیص متاستاز به گره لنفاوی دارند.^۱

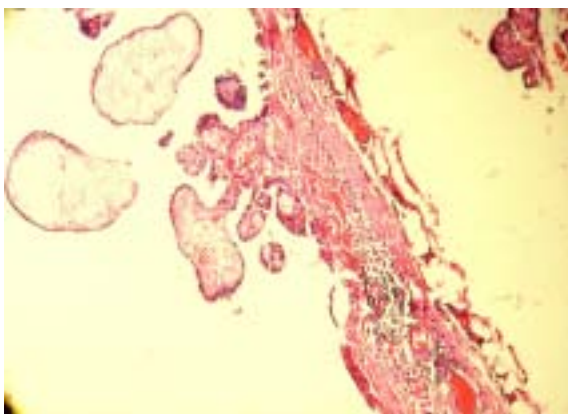
احتمالی کیست برانکیال^۱ یا تیروئید گزارش شد (تصویر ۱ و ۲).

بیمار برای بررسی بیشتر فرا خوانده شد و در تاریخ ۸۳/۹/۳ تیروئیدکتومی شد. هنگام عمل در پل فوقانی لوب راست تیروئید توده‌ای سخت به ابعاد ۰/۵ در ۱ سانتی‌متر لمس شد که برای بیمار فروزن سکشن^۲ انجام شد. نتیجه، کارسینوم پاپیلری تیروئید گزارش شد. بیمار تحت تیروئیدکتومی کامل قرار گرفت. در بررسی نهایی در آسیب‌شناسی توده‌ای به قطر ۱/۲ سانتی‌متر در لوب راست



تیروئید دیده شد که در بررسی میکروسکوپی کارسینوم پاپیلری تیروئید از نوع فولیکولار^۳ تشخیص داده شد.

تصویر ۱- نمایی از دیواره کیست گردنی با تظاهرات کارسینوم پاپیلری تیروئید. تجمع توده‌های سلول‌های لنفاوی



در دیواره کیست دیده می‌شود.

تصویر ۲- تومور بدخیم پاپیلری تیروئید. تغییرات بدخیمی سلولی شامل توخالی بودن هسته، روی هم رفتگی سلول‌ها و شکاف روی هسته

تنها علامت کارسینوم پاپیلری بوده است، به عنوان یک تظاهر استثنایی کارسینوم پاپیلری تیروئید گزارش شده است.

گزارش مورد

بیمار خانم ۳۲ ساله‌ایست که با شکایت توده‌ای در ناحیه خارجی سمت راست گردن در تاریخ ۸۳/۸/۷ در سرویس جراحی بستری شد. بیمار از حدود ۳ ماه قبل از مراجعه متوجه این توده شده بود. بیمار شرح حالی از کاهش وزن، تعریق شبانه و تب ذکر نمی‌کرد. سابقه خانوادگی بدخیمی با تأکید به بدخیمی تیروئید در بیمار منفی بود.

بیمار وجود یک ندول تیروئید را در هشت ماه قبل ذکر می‌کرد که در اسکن انجام شده در تاریخ ۸۳/۱/۱۷ گواتر مولتی‌ندولار با یک گره سرد در پل فوقانی لوب راست گزارش شده بود. در بررسی آسپیراسیون سوزنی (FNA) انجام شده بر گره تیروئید در تاریخ ۸۳/۱/۲۷ گره خوش‌خیم با دژنراسیون کیستیک گزارش شده بود.

در معاینه فیزیکی توده‌ای نرم و کیستیک به ابعاد ۲ در ۲ سانتی‌متر در خلف عضله استرنوکلیدوماستوئید در سمت راست قاعده گردن لمس شد. این توده در لمس دارای قوام نرم، بدون حساسیت، متحرک و بدون چسبندگی به اطراف بود و هیچ‌گونه تغییرات پوستی روی آن دیده نمی‌شد. توده در معاینه ارتباطی با تیروئید نداشت و با بلع حرکت نمی‌کرد. در معاینه تیروئید یک گره به ابعاد یک در یک سانتی‌متر در پل فوقانی لوب راست تیروئید لمس شد. در معاینه قلب، ریه، شکم و اندام‌ها یافته غیرطبیعی مشاهده نشد.

در آزمایش‌های انجام شده برای بیمار T₃، T₄، TSH به ترتیب برابر ۰/۲۷۷۷ IU/mL، ۱۶۳ نانوگرم در میلی‌لیتر و ۷/۹ میکروگرم در دسی‌لیتر، تعداد گلبول‌های سفید ۴۵۰۰ در میلی‌متر مکعب و هموگلوبین ۱۳/۳ میلی‌گرم در دسی‌لیتر بود. میزان اوره، کراتینین، سدیم، پتاسیم و نتیجه آزمون‌های انعقادی طبیعی بود. بیمار در تاریخ ۸۳/۸/۹ تحت عمل جراحی قرار گرفت و توده‌ای کیستیک به ابعاد ۲ در ۲/۵ سانتی‌متر از ناحیه گردن بیمار خارج شد که حاوی مایع قهوه‌ای رنگ و بدون ارتباط با تیروئید بود. توده در خلف عضله استرنوکلیدوماستوئید راست، روی ورید ژوگولار قرار داشت. از نظر آسیب‌شناسی، کارسینوم پاپیلری با منشأ

i- Branchial cleft cyst
ii- Fresh frozen section
iii- Follicular variant

بحث

نکته مهم درباره توده کیستیک گردن با نمای کارسینوم پاپیلری، افتراق تغییرات کیستیک در گره لنفاوی ناشی از متاستاز با منشأ تیروئید، از کارسینوم پاپیلری با منشأ بافت نابجای تیروئید در داخل یک کیست برونکیال است.^{۶-۱۹،۱۳،۹،۷-۲۲} نکاتی در افتراق این دو کمک کننده است، از جمله این موارد محتویات داخل کیست برانکیال حاوی کریستال‌های کلسترول و ماکروفاژ است ولی محتویات کیست متاستاتیک ناشی از کارسینوم پاپیلری تیروئید قهوه‌ای تیره - شکلاتی است.^{۲۳} از طرفی کیست برانکیال حاوی لایه‌ای از سلول‌های اپی‌تلیال بافت لنفوئیدی ساب‌اپی‌تلیال است.^۷ نکته دیگر اینکه معمولاً در کیست برونکیال، در بررسی همزمان غده تیروئید بیمار، شواهدی از بدخیمی دیده نمی‌شود.^{۱۹،۷}

با توجه به ترشحات قهوه‌ای تیره درون کیست و نتیجه نهایی آسیب‌شناسی بافت تیروئید بیمار که کارسینوم پاپیلری گزارش شد، مورد فوق، یک مورد استثنایی تظاهر کانسر پاپیلری تیروئید به صورت کیست گردنی ایزوله ناشی از متاستاز بوده است.

در آخر با توجه به اینکه کارسینوم پاپیلری تیروئید تمایل زیادی به تغییرات کیستیک دارد و این تغییرات ممکن است در تومور اولیه یا متاستاز به گره لنفاوی رخ دهد^۲ ضروری است تا در تمام افراد به ویژه افراد جوان‌تر که با کیست جانبی گردن مراجعه می‌نمایند کارسینوم پاپیلری تیروئید به عنوان یک تشخیص مهم در نظر باشد.

کارسینوم پاپیلری تیروئید شایع‌ترین بدخیمی تیروئید است.^{۷،۱} متاستاز کیستیک ایزوله به عنوان تنها تظاهر کارسینوم پاپیلری تیروئید استثنایی است.^{۸،۲} کیست‌های جانبی گردن معمولاً خوش‌خیم هستند و معمولاً در افراد جوان دیده می‌شوند. کیست‌های بدخیم جانبی گردن کمتر شایع است و می‌تواند ناشی از کارسینوم برونکوژنیک اولیه باشد.^۲ متاستازهای کیستیک گره‌های لنفاوی گردنی با منشأ بدخیمی‌های سر و گردن از جمله کارسینوم پاپیلری تیروئید، از تشخیص‌های مهم ضایعات کیستیک گردنی است.^{۱۵-۸،۲} برای تشخیص ضایعات کیستیک گردنی معمولاً از سونوگرافی و آسپراسیون با سوزن ظریف (FNA) می‌توان بهره گرفت.^{۱۷-۱۴،۱۱،۹،۶،۲}

کارسینوم پاپیلری تیروئید گاهی به صورت آدنوپاتی گردنی تظاهر می‌کند.^{۸،۱۱،۱} ولی متاستاز کیستیک ایزوله به عنوان تنها علامت بیماری بسیار نادر است.^{۸،۱۲-۷،۲}

این مقاله گزارش یک مورد نادر تظاهر کارسینوم پاپیلری تیروئید به صورت کیست ایزوله گردنی در یک خانم جوان بود. معمولاً در این موارد ضایعات تیروئید کوچکتر از ۱-۱/۵ سانتی‌متر است.^{۱۸،۲} این تغییرات کیستیک در متاستاز به گره لنفاوی به علت نکروز آبکی تحت قشری^۱ اتفاق می‌افتد.^۲

i- Subcortical liquefaction necrosis

References

- Larsen P, Kronenberg HM, Melmed SH, Polonsky KS. Williams Textbook of Endocrinology: 10th Edition: Philadelphia WB. Saunders Co. 2003; p. 469.
- Verge J, Guixa J, Alejo M, Basas C, Quer X, De Castro J, et al. Cervical cystic lymph node metastasis as first manifestation of occult papillary thyroid carcinoma: report of seven cases. Head Neck. 1999;21(4):370-4.
- Braverman LE, Utiger RD, editors. The Thyroid "A fundamental and clinical text". (8th ed). Philadelphia, Pa, Lippincott Williams & Wilkins; 2000: P. 499.
- Ahuja S, Ernst H, Lenz K. Papillary thyroid carcinoma: occurrence and types of lymph node metastases. J Endocrinol Invest. 1991-Aug;14(7):543-9.
- Seven H, Gurkan A, Cinar U, Vural C, Turgut S. Incidence of occult thyroid carcinoma metastases in lateral cervical cysts. Am J Otolaryngol. 2004;25(1):11-7.
- Wunderbaldinger P, Harisinghani MG, Hahn PF, Daniels GH, Turetschek K, Simeone J, et al. Cystic lymph node metastases in papillary thyroid carcinoma. AJR Am J Roentgenol. 2002;178(3):693-7.
- Sidhu S, Lioe TF, Clements B. Thyroid papillary carcinoma in lateral neck cyst: missed primary tumour or ectopic thyroid carcinoma within a branchial cyst. J Laryngol Otol. 2000;114(9):716-8.
- North JH Jr. Occult thyroid carcinoma manifested as a cystic neck mass. South Med J. 1997;90(10):1027-8.
- Kessler A, Rappaport Y, Blank A, Marmor S, Weiss J, Graif M. Cystic appearance of cervical lymph nodes is characteristic of metastatic papillary thyroid carcinoma. J Clin Ultrasound. 2003;31(1):21-5.
- Hwang CF, Wu CM, Su CY, Cheng L. A long-standing cystic lymph node metastasis from occult thyroid carcinoma--report of a case. J Laryngol Otol. 1992;106(10):932-4.
- Ustun M, Risberg B, Davidson B, Berner A. Cystic change in metastatic lymph nodes: a common diagnostic pitfall in fine-needle aspiration cytology. Diagn Cytopathol. 2002;27(6):387-92.
- Monchik JM, De Petris G, De Crea C. Occult papillary carcinoma of the thyroid presenting as a cervical cyst. Surgery. 2001;129(4):429-32.
- Nakagawa T, Takashima T, Tomiyama K. Differential diagnosis of a lateral cervical cyst and solitary cystic

- lymph node metastasis of occult thyroid papillary carcinoma. *J Laryngol Otol.* 2001;115(3):240-2.
14. Francomano F, Cotellese R, Francione T, Dell'osa A, Napolitano L. Isolated cystic cervical lymphatic metastasis from occult papillary carcinoma of the thyroid: unusual and rather difficult diagnosis. *G Chir.* 2000;21(8-9):327-30
 15. Kruk-Zagajewska A, Kordylewska M, Mielcarek-Kuchta D, Wozniak A [Metastasis of papillary thyroid carcinoma resembling the cervical lateral cyst] *Otolaryngol Pol.* 2000;54(3):347-50
 16. Levy I, Barki Y, Tovi F. Cystic metastases of the neck from occult thyroid adenocarcinoma. *Am J Surg.* 1992;163(3):298-300.
 17. Kotaska K, Lisa L, Prusa R. Common CYP21 gene mutations in Czech patients and statistical analysis of worldwide mutation distribution. *Cent Eur J Public Health.* 2003;11(3):124-8.
 18. Park CS, Min JS. Lateral neck mass as the initial manifestation of thyroid carcinoma. *Head Neck.* 1989;11(5):410-3
 19. Matsumoto K, Watanabe Y, Asano G. Thyroid papillary carcinoma arising in ectopic thyroid tissue within a branchial cleft cyst. *Patho Int.* 1999;49(5):444-6.
 20. Ahuja A, Ng CF, King W, Metreweli C. Solitary cystic nodal metastasis from occult papillary carcinoma of the thyroid mimicking a branchial cyst. a potential pitfall. *Clin Radiol.* 1998;53(1):61-3.
 21. LiVolis VA. Thyroid papillary carcinoma in lateral neck cyst: missed primary tumour or ectopic thyroid carcinoma within a branchial cyst? *J Laryngol Otol.* 2001;115(7):614-5.
 22. McDermott ID, Watters GW. Metastatic papillary thyroid carcinoma presenting as a typical branchial cyst. *J Laryngol Otol.* 1996;110(5):490-2

Case Report

Isolated cervical cyst: a rare presentation of papillary thyroid carcinoma

Salehian, MT, Jafari B, Malek M, Azizi F.

Taleghani Hospital, Shaheed Beheshti Univerishi of Medical Science, Tehran, Iran

Abstract

Introduction: The most common thyroid malignancy, papillary thyroid carcinoma constitutes 50-90% of differentiated follicular cell-derived thyroid cancer worldwide. Papillary carcinoma commonly metastasizes to lymph nodes in the lateral and central neck regions, and in the mediastinum. Rarely does metastases to the lymph node present as a cervical cystic mass. Here we report a 32 year-old female with lateral cervical neck cyst as the only sign of papillary thyroid carcinoma, who referred to us with a chief complaint of a cervical mass since 3 months. Physical examination revealed a 2x2 cm mass posterior to the right sternocleidomastoid without any relation to the thyroid. The cervical mass was resected and pathology report showed papillary carcinoma, most probably of branchial cleft cyst or thyroid origin. The result after thyroidectomy was papillary thyroid carcinoma . **Conclusion:** It is recommended that in all individuals, especially younger ones, referring with lateral cervical cysts, the likelihood of papillary throid carcinoma be seriously considered and investigated.

Key words: Papillary thyroid carcinoma, Cervical cyst, Lymph nodes