

اثر لیزر فوتوکاولیشن جلدی در درمان ندول‌های خوش خیم

تیروئید

دکتر گیتی صادقیان^۱، دکتر مهری سیروس^۲، دکتر هوشنگ سلیمانی^۳، دکتر مسعود امینی^۴، دکتر محمد علی نیلفروش‌زاده^۱، دکتر حسن رضوانیان^۲

۱) مرکز تحقیقات بیماری‌های پوستی و سالک اصفهان، ۲) گروه رادیولوژی، دانشگاه علوم پزشکی و خدمات بهداشتی - درمانی اصفهان، ۳) مرکز تحقیقات غدد درون‌ریز و متابولیسم اصفهان، دانشگاه علوم پزشکی و خدمات بهداشتی - درمانی اصفهان؛ نشانی مکاتبه‌ی نویسنده‌ی مسئول: اصفهان، میدان جمهوری اسلامی، خیابان خرم، مرکز تحقیقاتی - درمانی صدیقی طاهره (ع) مرکز تحقیقات بیماری‌های پوستی و سالک، دکتر گیتی صادقیان؛ e-mail: sadeghian@sdtrc.mui.ac.ir

چکیده

مقدمه: بیماری‌های گره‌ای تیروئید شایع و یکی از روش‌های درمانی معمول آن جراحی است. یکی از عوارض شایع بعد از جراحی‌های تیروئید تشکیل کلوئید در قسمت قدامی گردن است که از نظر زیبایی مشکل بزرگی برای بیمار ایجاد می‌کند. گواتر ندولر از بیماری‌های شایع تیروئید است که درمان معمول آن جراحی است. با توجه به این‌که با ارزیابی صحیح بالینی و FNA خطر بدخیمی ندول‌های تیروئید کم است، لزوم یک روش درمانی غیر تهاجمی و بدون عارضه مطرح شده است. **مواد و روش‌ها:** این مطالعه یک کارآزمایی بالینی از نوع مورد - شاهدی است. ۳۹ بیمار مؤنث مبتلا به گره منفرد جامد خوش‌خیم تیروئید اثبات شده توسط FNA وارد مطالعه شدند. ۱۸ بیمار درمان شدند و ۲۱ نفر نیز به عنوان گروه شاهد تا آخر مطالعه پیگیری شدند. درمان توسط لیزر فوتوکواگولیشن به صورت زیرپوستی با هدایت اولتراسونوگرافی (PLP) با استفاده از لیزر جراحی دایود با فیبر نوری ۰/۴ میلی‌متری و توان ۳-۱ وات انجام شد. بیماران قبل از شروع درمان و در فواصل ۲۴ ساعت، ۱ ماه و ۳ ماه بعد از درمان معاینه شدند و حجم گره‌ها به وسیله‌ی اولتراسوند اندازه‌گیری شد. سپس میانگین حجم گره‌ها قبل و بعد از درمان تعیین و بین دو گروه مقایسه شد. یافته‌ها: میانگین حجم گره‌ها در گروه درمان شده با PLP بعد از ۳ ماه از ۲۳/۳±۲۶/۳ سی‌سی به ۱۳/۱±۱۵/۱ سی‌سی کاهش یافت (p<۰/۰۰۱) اما در گروه شاهد از ۲۲/۹۷±۲۷/۶۷ سی‌سی به ۲۳/۲۴±۲۷/۸۱ سی‌سی رسید (P=۰/۵). میانگین کاهش حجم در گروه درمان شده ۱۱/۴۸±۱۱/۲۳ سی‌سی و میانگین افزایش حجم در گروه شاهد ۱/۰۳±۱/۱۳ سی‌سی بود (P<۰/۰۰۱). به طور کلی میانگین کاهش حجم در گروه درمان شده ۴۲/۷ درصد و میانگین افزایش حجم در گروه شاهد ۰/۳۷ درصد بود. در بیماران درمان شده هیچ اسکار یا کلوئید در قسمت قدامی گردن بجا گذاشته نشد. نتیجه‌گیری: فوتوکواگولیشن با هدایت اولتراسونوگرافی می‌تواند به عنوان درمان جایگزین غیر جراحی به صورت حداقل تهاجمی و بدون عارضه برای گروه‌های خوش‌خیم دارای نشانه‌های بیماری تیروئید در بیماران نامناسب برای جراحی استفاده شود.

واژگان کلیدی: تیروئید، گره، لیزر

دریافت مقاله: ۸۷/۳/۱۲ - دریافت اصلاحیه: ۸۷/۵/۱۶ - پذیرش مقاله: ۸۷/۵/۲۱

مقدمه

حمایت شده است.^{۱,۲} ارزیابی صحیح بالینی و بیوشیمیایی و US guided FNA گره‌های منفرد، خطر بدخیمی مورد اغماض را به کمتر از ۲-۱ درصد موارد کاهش داده است.^{۱,۳,۴} یکی از درمان‌های رایج برای این مشکل جراحی است که اقدامی تهاجمی و دارای عوارض زیادی از جمله کلوئید در

گواتر گره‌ای (ندولار) ۷-۴٪ جمعیت عمومی را گرفتار می‌کند^{۱,۲} سرطان در غیاب شک بالینی نادر است. این مسأله توسط یافته‌های بررسی‌هایی در اروپا و آمریکای شمالی هم

در آن‌ها یا مناسب نبوده یا خودشان تمایل به انجام آن نداشتند.

۱۸ بیمار مؤنث با PLP درمان شدند. بیماران از روش درمانی مطلع شده و رضایت‌نامه‌ی مربوط را امضاء نمودند. معیارهای خروج از مطالعه شامل ابتلا به تیروتوکسیکوز، زنان حامله، سن زیر ۲۰ و بالای ۷۰ سال، ابتلا به دیابت، فشار خون، بیماری‌های قلبی - عروقی و نیز بیماران درمان شده با داروهای دیگر و عدم تمایل بیمار به انجام PLP بود (جدول ۱).

جدول ۱- میانگین حجم گره‌ها قبل و بعد از درمان

میانگین ± انحراف معیار	حداقل	حداکثر	
۳۶/۷ ± ۱۳/۳	۲۰	۶۲	سن
۲۶/۳ ± ۲۳/۳	۳	۷۵/۳	حجم اولیه (میلی‌لیتر)
۱۷/۶ ± ۱۶/۳	۱	۵۶/۸	حجم بعد از ۱ ماه (میلی‌لیتر)
۱۵/۱ ± ۱۳/۳	۱	۳۵/۹	حجم بعد از ۳ ماه (میلی‌لیتر)
۸/۶ ± ۸/۹	۰	۳۰	کاهش حجم بعد از ۱ ماه
۱۱/۲ ± ۱۱/۴	۰/۴	۴۰	کاهش حجم بعد از ۳ ماه
۷۲۶/۵ ± ۵۵۸/۲	۹۵	۲۳/۹	انرژی (ژول)
۵۷۱/۲ ± ۴۴۸	۹۵	۱۹۶۰	زمان (ثانیه)
۱/۴ ± ۰/۴۵	۱	۲	توان (وات)

۲۱ بیمار که تمایل به انجام PLP نداشتند به عنوان گروه شاهد به طور هم‌زمان پیگیری شدند.

ابتدا حجم گره تیروئید توسط دستگاه سونوگرافی هوندا الکترونیکس مدل HIS, 475m و پروب لینه آر 7.5 مگاهرتز تعیین شد (تصویر ۱). بعد از انجام بی‌حسی موضعی توسط لیدوکائین ۲٪ تحت شرایط کاملاً استریل با هدایت اولتراسوند یک سوزن نخاعی شماره‌ی ۲۱ به طول ۷۵ میلی‌متر در قسمت مرکزی ندول تیروئید قرار داده (تصویر ۲). سپس فیبر ۰/۴ میلی‌متری لیزر درون لومن سوزن قرار داده و سوزن ۲۰ میلی‌متر به عقب کشیده شد تا سوزن از تماس مستقیم با بافت جدا شود و فیبر لیزر به طور مستقیم با بافت تماس پیدا کند. دقت شد تا فاصله‌ی نوک سوزن از طناب عروقی - عصبی حداقل ۱۵ میلی‌متر باشد تا از صدمه‌ی حرارتی به آن‌ها جلوگیری شود. در مرحله‌ی بعد، بیماران با نور لیزر با طول موج ۹۸۰ نانومتر درمان شدند. تمام این مراحل با هدایت مداوم اولتراسوند انجام شد. دستگاه لیزر

پوست قدام گردن است. از عوارض دیگر آن احتمال آسیب به عصب راجعه‌ی حنجره و خشونت صدا است که در مواردی می‌تواند دایمی باشد. همچنین خطر مربوط به بیهوشی عمومی نیز باید در نظر گرفته شود.

درمان با لووتیروکسین در دوزهای سرکوب‌کننده‌ی TSH اگرچه اغلب استفاده می‌شود^{۱،۳،۴} اما روی اندازه‌ی گره و علائم ناشی از آن یا تأثیر ندارد یا اثر کمی دارد، همچنین گره‌هایی که بدون درمان رها شوند به نظر می‌رسد که در نواحی مرزی از نظر کمبود ید به طور جزئی توانایی رشد دارند.^۵ درمان گره‌ها با روش (PEI)^۱ با هدایت اولتراسوند باعث القای نکروز انعقادی می‌شود.^{۶،۷} اما درد قابل ملاحظه و سایر عوارض جانبی مانند فیبروز اطراف گره که مانع جراحی بعدی می‌شود (در صورتی که درمان ناکافی باشد و جراحی لازم شود)، به وضوح استفاده از PEI را محدود می‌سازد. بنابراین PEI نمی‌تواند به عنوان درمان معمول استفاده شود.^۷ به تازگی استفاده از لیزر به عنوان یک روش در درمان گره‌های تیروئید مطرح شده است. استفاده از لیزر می‌تواند روش جایگزین غیر جراحی در درمان گره‌های منفرد خوش‌خیم جامد تیروئید که ایجاد کننده‌ی علامت باشند به ویژه در بیمارانی که به لووتیروکسین پاسخ رضایت‌بخش نداده‌اند و نتوانند مورد عمل جراحی قرار بگیرند، باشد در این مطالعه اثر لیزر فوتوکواگولیشن به صورت زیرپوستی (PLP)^۸ بر کاهش حجم گره‌های خوش‌خیم تیروئید بررسی شد.

مواد و روش‌ها

این مطالعه یک کار آزمایشی بالینی از نوع مورد - شاهدهی بود که در مرکز تحقیقات غدد اصفهان و با همکاری مرکز تحقیقات بیماری‌های پوست و سالک انجام شد. بیماران از مراجعه‌کنندگان به این مرکز توسط متخصصان غدد انتخاب و ارجاع شدند. برای رد بدخیمی احتمالی از تمام بیماران قبل از شروع درمان بررسی با FNA انجام شد. همچنین، سطح هورمون‌های تیروئید اندازه‌گیری شد تا بیماران انتخاب شده دارای عملکرد طبیعی تیروئید باشند. این بیماران به درمان با لووتیروکسین پاسخ نداده بودند و از علائم فشاری یا مشکلات زیبایی شکایت داشتند. به علاوه انجام عمل جراحی

i - Percutaneous Ethanol Injection

ii- Percutaneous Laser Photocoagulation

تمام بیماران ۲۴ ساعت، ۱ ماه و ۳ ماه بعد از درمان معاینه و از نظر ایجاد درد و سایر عوارض احتمالی شامل گرفتگی صدا و نیز کاهش علائم فشاری بررسی شدند. همچنین طی همین زمان‌ها حجم گره‌ی تیروئید با اولتراسوند اندازه‌گیری شد. هورمون‌های تیروئید ۱ و ۳ ماه بعد از درمان دوباره بررسی شدند. در همین مدت گروه شاهد نیز با معاینه و اولتراسوند پیگیری شدند.

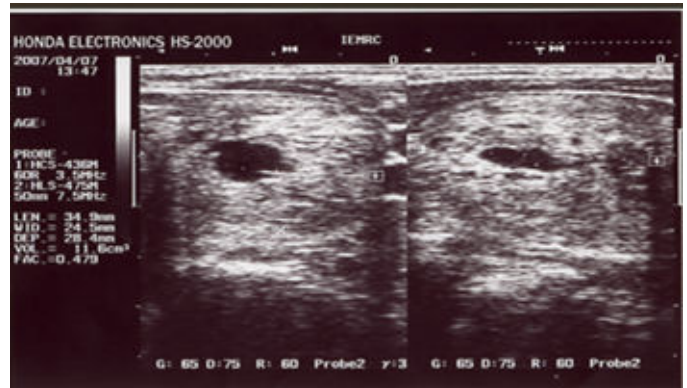
یافته‌ها

در گروه درمان شده با PLP میانگین سن $36/7 \pm 13$ سال، میانگین شدت جریان لیزر به کار برده شده $1/44 \pm 0/4$ وات و میانگین زمان استفاده از جریان لیزر $571/2 \pm 448$ ثانیه بود. میانگین انرژی داده شده 726 ± 558 ژول بود. میانگین حجم اولیه‌ی گره‌ها که توسط اولتراسوند اندازه‌گیری شد که در گروه مورد درمان $26/3 \pm 23$ سی سی بود و بعد از ۳ ماه پیگیری به میانگین $15/1 \pm 13$ سی سی رسید ($P < 0/001$). میانگین کاهش حجم در گروه درمان شده $11/22 \pm 11/48$ سی سی بود. بیشترین کاهش طی یک ماه اول بعد درمان رخ داد به طوری که میانگین درصد کاهش حجم بعد از یک ماه $26/33$ و بعد از ۳ ماه $42/7\%$ بود (جدول ۱). همچنین بعد از ۳ ماه در گروه مورد کاهش قابل توجه علائم فشاری مشاهده شد.

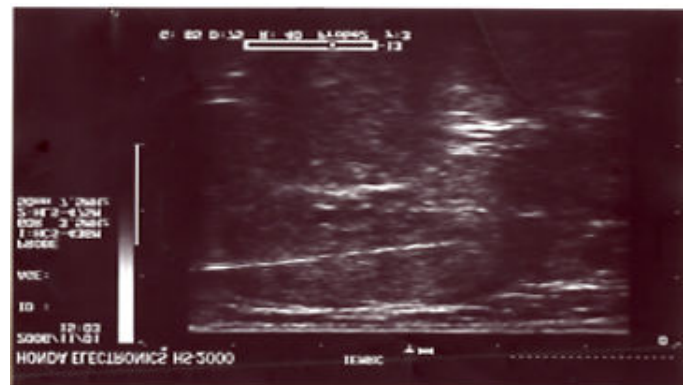در گروه شاهد میانگین سنی $41/09 \pm 13/6$ سال و میانگین حجم اولیه‌ی گره‌ها $27/67 \pm 22/97$ سی سی بود. در این گروه علائم فشاری مرتبط به گره وجود نداشت یا این‌که بیماران مایل به انجام PLP نبودند. بعد از ۳ ماه پیگیری میانگین حجم گره‌ها در آن‌ها به $27/81 \pm 23/24$ سی سی رسید ($P = 0/5$) و میانگین افزایش حجم $0/13 \pm 1/03$ درصد افزایش حجم $0/37\%$ بود.

PLP توسط تمام بیماران به خوبی تحمل شد به طوری که تمام آن‌ها حاضر به تکرار درمان در صورت نیاز مجدد بودند. هیچ‌گونه اسکار ناشی از انجام لیزر در جلوی گردن ایجاد نشد. ۱۲ بیمار (66%) از درد خفیف شکایت داشتند که طی چند ساعت بدون مصرف مسکن برطرف شد. ۴ نفر (22%) دردی شدیدتر داشتند که طی ۲۴ ساعت با مصرف استامینوفن برطرف شد. ۲ نفر (11%) از گرفتگی صدا به طور گذرا به مدت حدود ۲۴ ساعت شکایت داشتند. یک بیمار قبل از درمان با PLP از گرفتگی صدا به علت اثر فشاری گره

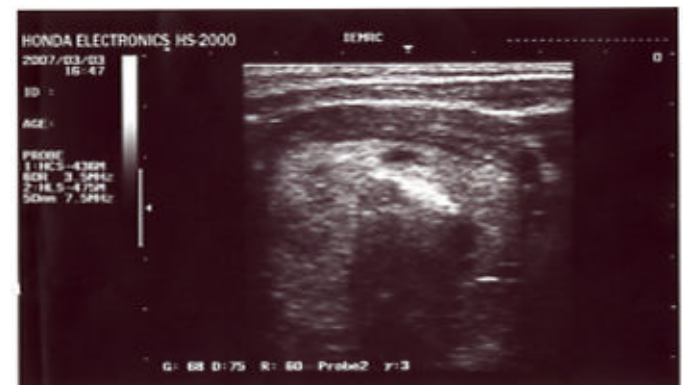مورد استفاده، لیزر دایود جراحی کوانتوم ایتالیا با حداکثر توان ۲۵ وات بود. شروع ایجاد نکروز انعقادی در اثر لیزر به صورت پیدایش ناحیه‌ی اکوژن نامنظم بزرگ شونده در طول مسیر فیبر لیزر دیده شد. زمانی که اندازه‌گیری این ناحیه‌ی اکوژن ثابت باقی ماند، درمان متوقف شد (تصویر ۳).



تصویر ۱- اندازه‌گیری حجم گره‌های تیروئید با اولتراسوند



تصویر ۲- مشاهده‌ی سونوگرافی ورود سوزن نخاعی در مرکز گره



تصویر ۳- نکروز کواگولاتیو در اثر لیزر

تیروئید شکایت داشت که بعد از درمان و پیگیری ۳ ماهه شکایت وی برطرف نشد و به ناچار عمل جراحی انجام شد. انجام PLP هیچ مانعی برای انجام جراحی در وی ایجاد نکرد و بعد از جراحی مشکل گرفتگی صدا برطرف شد. هیچ موردی از خونریزی یا عفونت موضعی در بیماران مشاهده نشد.

سطوح هورمون‌های T4، TSH و T3 طی پیگیری بدون تغییر ماند.

بحث

در این مطالعه نشان داده شد که درمان با PLP باعث کاهش معنی‌دار حجم گره‌های تیروئید شده است به طوری که طی یک جلسه درمان، میانگین کاهش حجم بیش از ۴۰٪ حاصل شد. اما در گروه شاهد افزایش بسیار مختصر میانگین حجم دیده شد. تنها نتیجه‌ی پیگیری گروه کنترل این بود که کاهش خودبه‌خودی حجم در گره‌های تیروئید دیده نمی‌شود و کاهش حجم مشاهده شده در گروه درمان شده با PLP نمی‌تواند نتیجه‌ی روند طبیعی بیماری باشد بلکه به واقع نتیجه‌ی درمان است. از طرفی این درمان به طور سرپایی و بدون نیاز به بستری شدن در بیمارستان و بیهوشی عمومی انجام‌پذیر است. از نظر وجود عوارض، هیچ مشکلی از قبیل خونریزی عفونت ثانویه مشاهده نشد. درد بسیار مختصر حین انجام عمل برای بیماران قابل تحمل بود و گرفتگی صدای مختصر که در دو نفر مشاهده شد بعد از ۲۴ ساعت بر طرف شد. از نظر محل انجام عمل در جلوی گردن هیچ اثری مانند اسکار که معمولاً بعد از انجام جراحی مشکل قابل توجهی است بر جا نماند. از نظر عملکرد تیروئید، آزمون‌های هورمونی انجام شده قبل و بعد از عمل در حد طبیعی بود و تفاوتی را نشان نداد.

راهکار درمانی گره منفرد جامد تیروئید در فرد دارای عملکرد طبیعی تیروئید هنوز مورد بحث است. روش‌های درمانی رایج در این موارد شامل جراحی و درمان با لووتیروکسین^{۵-۱۰} و تزریق اتانول (PEI) است.^{۸-۶} به تازگی درمان با لیزر فتوکواگولیشن از طریق جلدی (PLP) به عنوان درمان جایگزین جراحی به کار برده شده است.^{۱۱-۹} این روش در تسکین انواع مختلف سرطان‌های پیشرفته مفید بوده و به نظر می‌رسد از PEI توسط بیماران بهتر تحمل می‌شود.^{۱۲} برخلاف تزریق اتانول، می‌توان ناحیه‌ی تخریب القا شده با

PLP و ناحیه‌ی نکروز شده‌ی مربوط را کنترل کرد. بنابراین صدمه به بافت‌های اطراف حداقل است یا اصلاً وجود ندارد.^{۸،۱۳}

PLP به عنوان روش مؤثر با حداقل تهاجم و با تحمل خوب توسط بیمار برای تخریب Ablation اثبات شده است و در بسیاری موارد استفاده‌ی وسیع دارد.^{۱۴،۸}

در این زمینه چند مطالعه‌ی قبلی انجام شده است. در یک مطالعه درمان با PLP در ۱۶ بیمار با ندول قابل لمس تیروئید دارای علایم فشاری باعث کاهش حجم گره از میانگین میلی‌لیتر ۱۰ به میلی‌لیتر ۵/۴ بعد از ۶ ماه شد. در آن مطالعه از لیزر دایود مادون قرمز با قدرت خروجی ۳-۱ وات به مدت ۲۸۷ تا ۱۲۰۰ ثانیه استفاده شد.^۸ همچنین، در مطالعه‌ای دیگر در یک بیمار مؤنث ۱۷ ساله با گره پرکار تیروئید، با گذشت ۲ ماه از انجام این روش درمانی کاهش ۴۰٪ حجم گره رخ داد و سطح TSH وی طبیعی شد. در آن مطالعه از قدرت خروجی ۳ وات به مدت ۶۵۰ ثانیه (۱۹۵۰ ژول) استفاده شد.^۹ در مطالعه‌ای دیگر نیز ۷ بیمار با گره پرکار تیروئید و ۵ بیمار با گواتر گره‌ای مبتلا به علایم فشاری توسط thermal Ablation Laser درمان شدند. حداکثر انرژی مورد استفاده از هر فیبر ۱۸۰۰ ژول بود. در هر دو گروه کاهش معنی‌داری حجم گره‌ها ایجاد و مقدار هورمون تیروئید در گروه اول طبیعی شد و علایم فشاری در گروه دوم بهبود یافت.^{۱۰} در مطالعه‌ای دیگر ۲۵ بیمار PLP درمان شدند. ۸ نفر آن‌ها گره‌های سرد خوش‌خیم، ۱۶ نفر گره‌ی پرکار و ۱ نفر سرطان آناپلاستیک تیروئید داشتند. علایم فشاری در ۸۴٪ آن‌ها بهبود یافت و TSH در ۱۱ نفر از ۱۶ نفر مبتلا به پرکاری طبیعی شد. همچنین، سرطان آناپلاستیک به طور قابل ملاحظه‌ای درمان شد. در آن مطالعه از لیزر Nd:YAG با قدرت خروجی ۳-۵ وات استفاده شد و PLP به عنوان درمانی مفید برای بیماران مبتلا به ضایعه‌های تیروئید که دچار مشکلات بالقوه هستند، معرفی شد.^{۱۱}

یافته‌های معاینه‌های بافت‌شناسی بعد از PLP وجود ناحیه‌ی نکروتیک با حدود مشخص را اثبات می‌کند و نشان می‌دهد که این روش می‌تواند باعث نکروز کواگولاتیو به روش قابل کنترل، شود.^۸ در زمان انجام PLP مهم است بیان شود چند وات انرژی به کار برده شده است چون نکروز حرارتی در انرژی پایین بعد از ۴ تا ۶ دقیقه رخ می‌دهد. ضایعه‌ی ایجاد شده توسط لیزر بیشتر طویل است تا گرد همان‌طور که در شکل مشخص است. واکنش به نکروز

طور سرپایی انجام داد و عوارض مربوط گذرا و خفیف است. مهم‌تر از همه این که از پیدایش عارضه‌ی مهم جراحی تیروئید یعنی ایجاد اسکار و کلوئید جلوگیری می‌شود. به هر حال با توجه به تکنولوژی و عوارض احتمالی لیزر این روش باید توسط افراد مجرب آشنا به تکنولوژی لیزر انجام شود. همچنین مطالعه‌های بیشتری لازم است تا میزان مناسب و کارآمد انرژی به کار برده شده، کارآمدی تکرار درمان و کارآمدی طولانی مدت PLP را بررسی نمایند.

سپاسگزاری: از همکاران شرکت بهسازگستر، آقایان مهندس فریبرز ریاضی و مهندس پیمان صادقی برای در اختیار قرار دادن لیزر دایود جراحی و یاری ما در انجام این طرح کمال تشکر و قدردانی را داریم.

References

- Ahmed OM, El-Gareib AW, El-Bakry AM, Abd El-Tawab SM, Ahmed RG. Thyroid hormones states and brain development interactions. *Int J Dev Neurosci* 2007; 26: 147-209.
- Morreale de Escobar G, Obregon MJ, Escobar del Rey F. Is neuropsychological development related to maternal hypothyroidism or to maternal hypothyroxinemia? *J Clin Endocrinol Metab* 2000; 85: 3975-87.
- Stagnaro-Green A. Clinical review 152: Postpartum thyroiditis. *J Clin Endocrinol Metab*. 2002; 87: 4042-7
- Shahbazian HB, Sarvghadi F, Azizi F. Prevalence and characteristics of postpartum thyroid dysfunction in Tehran. *Eur J Endocrinol* 2001; 145: 397-401
- Stagnaro-Green A. Postpartum thyroiditis. *Best Pract Res Clin Endocrinol Metab* 2004; 18: 303-16
- Brian M, Casey BM, Leveno KJ. Thyroid disease in pregnancy. *Obstet Gynecol* 2006; 108: 1283-92
- Nohr SB, Jorgensen A, Pedersen KM, Laurberg P. Post partum thyroid dysfunction in pregnant thyroid peroxidase antibody-positive women living in area with mild to moderate iodine deficiency: Is iodine supplementation safe? *J Clin Endocrinol Metab* 2000; 85: 3191-8
- Haddow JE, Palomaki GE, Allan WC, Williams JR, Knight GJ, Gagnon J, et al. Maternal thyroid deficiency during pregnancy and subsequent neuropsychological development of the child. *N Eng J Med* 1999; 341: 549-55
- Negro R, Formoso G, Mangieri T, Pezzarossa A, Dazzi D, Hassan H. Levothyroxine treatment in euthyroid pregnant women with autoimmune thyroid disease: effects on obstetrical complications. *J Clin Endocrinol Metab* 2006; 91: 2587-91
- Poppe K, Glinoe D. Thyroid autoimmunity and hypothyroidism before and during pregnancy. *Hum Reprod Update* 2003; 9: 149-61
- Othman S, Phillips DIW, Parkes AB, Richards CJ, Harris B, Fung H, et al. A long-term follow-up of postpartum thyroiditis. *Clin Endocrinol* 1990; 32: 559-64.
- Roti E, Emerson CH. Postpartum thyroiditis. *J Clin Endocrinol Metab* 1992; 74: 3-5
- Pop VJ, de Vries E, van Baar AL, Waelkens JJ, de Rooy HA, Horsten M, et al. Maternal thyroid peroxidase antibodies during pregnancy: a marker of impaired child development? *J Clin Endocrinol Metab* 1995; 80: 3561-6.
- Burrow GN, Fisher DA, Larsen PR. Maternal and fetal thyroid function. *N Engl J Med* 1994; 331: 1072-8.
- Groth-Marnat G, Goldstein G, Hersen M, editors. *Handbook of psychological assessment*. 2nd ed. Hoboken, N.J.: John Wiley and Sons; 1999.
- Kooistra L, Laane C, Vulmsa T, Schellekens JM, Van der Meere JJ, Kalverboer AF. Motor and cognitive development in children with congenital hypothyroidism: a long-term evaluation of neonatal treatment. *J Pediatr* 1994; 124: 903-9.

کواگولاتیو از بیماری به بیمار دیگر به طور مشخص متفاوت است.^{۱۲} احتمالاً بعد از درمان، نقطه‌ی انتهایی کاهش حجم گره دو مرحله‌ای است. ابتدا انرژی حرارتی لیزر باید بافت را تخریب نماید؛ در مرحله‌ی بعد ضایعه چروکیده می‌شود.^{۱۳} برخلاف PEI بیماران PLP را به خوبی تحمل می‌کنند و تنها ناراحتی جزئی یا درد کوتاه مدت را باعث می‌شود.

مطالعه‌ی ما نشان داد که فوتوکواگولیشن با هدایت اولتراسونوگرافی (PLP) روشی به نسبت ساده است و از نظر تهاجمی بودن در حداقل است. این روش می‌تواند در درمان گره‌های خوش‌خیم تیروئید ایجاد کننده‌ی علائم فشاری یا مشکل زیبایی استفاده شود به ویژه زمانی که انجام عمل جراحی به دلیلی مقدور نباشد. PLP را می‌توان به

Original Article

Percutaneous Laser Photocoagulation in the Treatment of Benign Solitary Thyroid Nodules

Sadeghian G¹, Soliemani H², Sirous M², Amini M³, Nilforoushzade MA¹,
Rezvanian H³

¹ Skin Disease and Leishmaniasis Research Center; ²Department of Radiology, and ³Endocrine & Metabolism Research Center, Isfahan University of Medical Sciences and Health Services, Isfahan, I.R.Iran
email: Sadeghian @ sdirc.mui.ac.ir

Abstract

Introduction: Thyroid nodules are common and surgery is the usual treatment. One of the common complications after thyroid surgery is keloid formation in front of the neck which is an important cosmetic problem. Nodular goiter is a common disorder of thyroid and its common treatment is surgery. Considering the fact that with clinical evaluation and FNA, the risk of malignancy in these cases is low; a non aggressive approach to this complication is necessary. This study aims to evaluate of the effectiveness of percutaneous laser photocoagulation (PLP) in reducing the volume of benign thyroid nodules. **Materials and Methods:** In this case-controlled clinical trial, 39 female euthyroid patients with solitary solid benign thyroid nodules were enrolled; 18 patients were treated with ultrasound guided percutaneous laser photocoagulation, and 21 patients were included in the control group. PLP was performed by diode surgical laser with 1-3 watt output for 123-1019 seconds. All patients were followed up for 3 months. **Results:** After PLP, mean nodule volume decreased from a baseline value of 26.3 ± 23 mL to 15.1 ± 13 at 3 months. Mean nodule volume reduction in comparison with baseline was 42.72%. Compressive symptoms showed relative decrease. No serious complication was seen, nor was any keloid or scar observed in the front of the neck. **Conclusion:** PLP can be a minimally invasive effective alternative treatment for symptomatic benign solitary solid thyroid nodules in patients not suitable for surgery.

Keyword: Thyroid, Nodule, Laser