

استفاده‌ی موضعی استروژن موجب تسریع روند ترمیم زخم در موش‌های صحرایی دیابتی می‌شود

سپیده خاکسار^۱، دکتر مهناز کسمتی^۱، دکتر آناهیتا رضائی^۲، دکتر عبدالرحمن راسخ^۲

(۱) گروه زیست‌شناسی، دانشکده‌ی علوم، دانشگاه شهید چمران اهواز، (۲) گروه پاتولوژی، دانشکده‌ی دامپزشکی، دانشگاه شهید چمران اهواز، (۳) گروه آمار، دانشکده‌ی ریاضی، دانشگاه شهید چمران اهواز، **نشانی مکاتبه‌ی نویسنده‌ی مسئول:** اهواز - دانشگاه شهید چمران - دانشکده‌ی علوم، گروه زیست‌شناسی، سپیده خاکسار؛ e-mail: sepideh.khaksar@gmail.com

چکیده

مقدمه: زخم‌های دیابتی به‌ویژه در ناحیه‌ی پا و نارسایی در ترمیم آن‌ها، از مواردی است که بیشتر بیماران دیابتی در طول بیماری خود با آن درگیر می‌باشند. با توجه به گزارش‌های گذشته مبنی بر نقش مثبت استروژن در تسریع روند ترمیم زخم، این پژوهش اثر احتمالی استروژن موضعی بر ترمیم زخم در موش‌های دیابتی را مورد بررسی قرار داد. **مواد و روش‌ها:** ۶۶ موش نر از نژاد ویستار به دو گروه سالم و دیابتی تقسیم شدند و هر گروه به سه زیرگروه کنترل (دست نخورده)، شاهد و آزمون تقسیم‌بندی گردیدند. در همه‌ی گروه‌ها یک زخم مدور با قطر ۱/۵ سانتی‌متر بر سطح پشت موش‌های سالم و دیابتی (القا شده توسط استروپتوزوتوسین) ایجاد شد. در زیرگروه آزمون، روزانه پماد استروژن با دوز ۰/۵ میلی‌گرم و در زیرگروه شاهد، پماد جنتامایسین با دوز ۰/۵ گرم استفاده شد. روند ترمیم زخم به صورت ماکروسکوپی و میکروسکوپی در روزهای ۳، ۵، ۷، ۱۴، ۲۱ و ۲۸ مورد پی‌گیری قرار گرفت. **یافته‌ها:** در بررسی ماکروسکوپی، زخم‌های گروه دیابتی در مقایسه با گروه سالم ترمیم دیرتری داشته و التیام زخم در زیرگروه آزمون در موش‌های سالم و دیابتی از روز ۷ به بعد تغییر چشمگیری داشته است ($P < 0/05$). در بررسی میکروسکوپی گروه سالم، شاخص تشکیل بافت جوانه‌ای اختلاف نداشته ولی افزایش رگ‌زایی و تشکیل اپیتلیوم جدید در زیرگروه آزمون مشهود بود. در گروه دیابتی نیز در تمام موارد، زیرگروه آزمون پیشرفت محسوسی نسبت به زیرگروه شاهد نشان داد. **نتیجه‌گیری:** براساس یافته‌های به دست آمده در این پژوهش، استروژن می‌تواند موجب تسریع در ترمیم ناقص زخم‌های دیابتی شود.

واژگان کلیدی: ترمیم زخم، استروژن، موش دیابتی

دریافت مقاله: ۸۹/۲/۴ - دریافت اصلاحیه: ۸۹/۵/۲۴ - پذیرش مقاله: ۸۹/۵/۲۷

مقدمه

زخم‌های پوستی و کاهش زمان بهبود آن‌ها، یکی از جنبه‌های بسیار مهم در علوم پزشکی و جراحی محسوب می‌شود. ترمیم زخم فرایند فعالی است که در آن یک سری ارتباط بین سلول‌های مختلف، واسطه‌های سیتوکینی و ماتریکس خارج سلولی صورت می‌گیرد^۱ که این فرایند شامل

چندین مرحله می‌باشد. اما به طور کلی فرآیندی پیوسته بوده؛ به طوری که هر مرحله با مرحله‌ی بعد خود هم‌پوشانی دارد. این مراحل شامل انعقاد، التهاب، تکثیر و احیا می‌باشد.^۲ دیابت نیز یک بیماری متابولیکی است که به دلیل نقص در تولید، عملکرد و ترکیب انسولین، با افزایش در گلوکز خون توصیف می‌شود و عوارضی مانند گرفتاری اعصاب (نوروپاتی)، گرفتاری چشم (رتینوپاتی) و گرفتاری کلیه

مثبت بودن یافته‌های به دست آمده از این پژوهش، با تعمیم این یافته‌ها می‌توان احتمال دستیابی به بهبودی سریع‌تر در زخم‌های دیابتی را بیان نمود.

مواد و روش‌ها

در این پژوهش، تعداد ۶۶ سر موش صحرایی سفید نر بالغ از نژاد ویستار با میانگین وزن 20 ± 200 گرم که از مرکز تکثیر حیوانات دانشگاه علوم پزشکی جندی شاپور اهواز تهیه شد؛ مورد استفاده قرار گرفت. قبل و بعد از جراحی، حیوانات در قفس‌های انفرادی با درجه حرارت 22 ± 23 درجه سانتی‌گراد و دوره‌ی روشنایی- تاریکی ۱۲ ساعته نگهداری شده و هیچ‌گونه محدودیتی از نظر مصرف آب و غذا نداشتند. برای القا دیابت، از داروی استروپتوزوتوسین (STZ) با دوز ۶۰ میلی‌گرم به ازای هر کیلوگرم وزن بدن به صورت درون صفاقی استفاده شد. یک هفته بعد از تزریق STZ، حیواناتی که گلوکز خون آن‌ها، بالای ۲۵۰ میلی‌گرم در دسی‌لیتر بود و علائم دیابت از جمله کاهش وزن شدید، پرنوشی، پرادراری و بی‌حالی را داشتند؛ به عنوان موش صحرایی دیابتی در نظر گرفته شدند.^{۱۱} به منظور ایجاد زخم پس از بیهوش کردن حیوان با داروی کتامین و زایلازین، موهای ناحیه‌ی پشت تراشیده و ضد عفونی شد، سپس با استفاده از نشانگر و خطکش شابلون، دایره‌ای به قطر تقریبی ۱/۵ سانتی‌متر بر پشت حیوان ترسیم، و با استفاده از تیغ اسکالپل، پوست آن ناحیه به طور کاملⁱⁱⁱ برداشته شد؛ به طوری که عمق زخم شامل درم و اپیدرم بود.^v

در این پژوهش، حیوانات به دو گروه سالم و دیابتی تقسیم شدند. هر گروه نیز به سه زیر گروه ۱۱ تایی طبقه‌بندی شد. در گروه سالم، زیر گروه دست نخورده شامل موش‌هایی بود که روی آن‌ها زخم ایجاد گردید؛ ولی هیچ ماده‌ای دریافت نکردند. در زیرگروه شاهد موش‌ها مورد عمل جراحی قرار گرفتند و روزانه ۰/۵ گرم پماد جنتامایسین برای جلوگیری از عفونت دریافت کردند.^{۱۰} در زیر گروه دریافت‌کننده‌ی استروژن نیز زخم ایجاد شد و روزانه پماد استروژن با دوز ۰/۵ میلی‌گرم به همراه پماد جنتامایسین به مدت ۲۸ روز استفاده شد.^{۱۰} در گروه دیابتی نیز موش‌ها پس از اطمینان از دیابتی شدن در سه زیرگروه دست نخورده، شاهد و دریافت‌کننده‌ی استروژن قرار گرفتند.

(نفروپاتی) را به دنبال دارد.^۲ در این بیماران، زخم‌های مزمن (به ویژه در ناحیه‌ی پا) یک مشکل اساسی محسوب می‌شود. در پژوهش‌های گوناگونی بیان شده که گلوکز بالای خون منجر به تداوم غیر طبیعی مرحله‌ی التهاب، جلوگیری از ازدیاد سلول‌ها، سطح بالای متالوپروتئینازهای ماتریکس (MMPS)ⁱ و افزایش سیتوکین‌های التهاب‌زا می‌گردد؛^{۴-۵} به همین علت، در این افراد ترمیم زخم با تاخیر و نقص همراه است. این مساله موجب شده که بیماران دیابتی با عوارضی مانند عفونت زخم، قطع عضو، هزینه‌های درمانی بالا و در مواردی مرگ و میر، مواجه شوند.^۲ تاکنون برای رفع این مشکل در بیماران دیابتی درمان‌هایی شامل استفاده از سوسپانسیون کراتینوسیت‌ها و فیبروبلاست‌ها، فیبرونکتین برون‌زا، پروتئازها و فاکتورهای رشد مانند فاکتور رشد مشتق شده از پلاکت (PDGF)ⁱⁱ پیشنهاد شده است.^{۸-۵} ولی با این حال، هورمون استروژن با توجه به مورد اثر قرار دادن تمام این فاکتورها در محیط زخم، برتری قابل توجهی نسبت به درمان‌های یاد شده دارد که متأسفانه، علی‌رغم بررسی‌های گسترده و یافته‌های بسیار مبنی بر اثر استروژن در ترمیم زخم‌های مزمن، اثر این هورمون در افراد دیابتی کمتر مورد توجه قرار گرفته است. بررسی‌های پژوهشگران در گذشته پیرامون نقش حیاتی استروژن روی ترمیم زخم بیان‌گر آن است که استروژن فرایند ترمیم را در زخم‌های پوستی افراد سالم بهبود می‌بخشد؛^{۹-۱۰} همچنین گزارش شده که استفاده‌ی موضعی از استروژن، تاخیر آشکار ترمیم زخم را در موش‌های ماده‌ی تخمدان برداری شده معکوس می‌کند.^۹ این امر نشان می‌دهد که استروژن هم سرعت و هم کیفیت ترمیم زخم را بهبود می‌بخشد. همچنین اثر مثبت استروژن بر تمام مراحل و فاکتورهای ترمیم زخم ثابت شده است.^{۱۱} به این ترتیب با توجه به نقش گسترده‌ی هورمون استروژن در ترمیم زخم به نظر می‌رسد که این هورمون می‌تواند برای تسریع ترمیم زخم‌های مزمن پوستی به ویژه در افراد دیابتی قابل بررسی باشد. در پژوهش کنونی سعی بر آن است که اثر استروژن موضعی روی ترمیم زخم‌های پوستی موش صحرایی دیابتی، بررسی شود و اثرات آن بر فرآیند ترمیم، به صورت اثرات ماکروسکوپی با اندازه‌گیری سطح زخم و اثرات میکروسکوپی با مطالعه‌ی هیستوپاتولوژی بافت ترمیمی بررسی گردد. در صورت

i -Matrix Metalloproteinases

ii -Platelet-derived Growth Factor

iii - Full-thickness

برای بررسی ماکروسکوپی، سطح زخم‌ها در روزهای ۰، ۳، ۵، ۷، ۱۴، ۲۱ و ۲۸ اندازه‌گیری شد.^۷ به این ترتیب که پس از بیهوشی ضعیف حیوان، با استفاده از دوربین دیجیتال که در فاصله‌ی مشخصی از زخم تعبیه شده بود، از زخم عکس‌برداری شد، به طوری که برای همه‌ی موش‌ها و همه‌ی عکس‌ها شرایط یکسانی از عکس‌برداری برقرار شد. سپس برای اندازه‌گیری سطح زخم، تصویرهای گرفته شده پس از انتقال به کامپیوتر وارد نرم افزار Scion Image شدند.^۸ سپس اعداد به دست آمده از سطح زخم، در فرمول درصد بهبودی به شرح زیر قرار داده شدند:^{۱۲}

$$100 \times \text{سطح زخم در روز } X$$

$$= \frac{\text{درصد سطح زخم در روز } X}{\text{سطح زخم در روز صفر}}$$

سطح زخم در روز صفر

$$\text{درصد سطح زخم در روز } X - 100 = \text{درصد بهبود در روز } X$$

برای بررسی میکروسکوپی، در روزهای ۰، ۳، ۷ و ۱۴ در هر زیرگروه یک موش به طور تصادفی با استفاده از کروفورم کشته شد. برای برداشتن نمونه‌ی بافتی، ناحیه‌ی زخم به همراه حدود ۲ میلی‌متر از ناحیه‌ی پوست مجاور جدا گردید^{۱۴} و پس از شستشو با استفاده از محلول نرمال سالین استریل، نمونه‌ی بافتی برای تثبیت در محلول فرمالین بافر ۱۰٪ قرار داده شد. بعد از تثبیت کامل، از نمونه‌ها مقاطع بافتی تهیه شد و به روش معمول مورد رنگ آمیزی هماتوکسیلین و ائوزین (H & E) قرار گرفت. پس از بررسی آسیب‌شناسی شاخص‌های تشکیل بافت جوانه‌ای، رگ‌زایی و تشکیل اپیتلیوم جدید به صورت نیمه کمی مورد ارزیابی قرار گرفتند. برای ارزیابی نیمه کمی، بررسی‌های آسیب‌شناسی در اسلایدهای کد گذاری شده‌ی ۰، ۱، ۲، ۳، ۴ بررسی گردید.^{۱۵،۱۰} (جدول ۱).

جدول ۱- کدگذاری اسلایدهای بافتی در بررسی‌های آسیب‌شناسی

شاخص	کدگذاری	۰	۱	۲	۳	۴
تشکیل اپیتلیوم جدید	عدم مشاهده‌ی ضخیم شدن لبه‌ها و تکثیر سلول‌های خاردار	مشاهده‌ی تکثیر سلول‌های خاردار و برجسته شدن بافت پوششی در لبه‌های زخم	مهاجرت سلول‌های خاردار روی زخم	پل زدن کامل سلول‌های خاردار روی زخم	مشاهده‌ی کراتین بر روی زخم	مشاهده‌ی کراتین بر روی زخم
رگ‌زایی	عدم مشاهده رگ خونی	مشاهده‌ی تعداد ۴-۸ عدد مقطع رگی	مشاهده‌ی تعداد ۱۲-۱۵ عدد مقطع رگی	مشاهده‌ی تعداد ۲۰-۱۵ عدد مقطع رگی	بیش از ۲۰ عدد مقطع رگی	بیش از ۲۰ عدد مقطع رگی
تشکیل بافت جوانه‌ای	مشاهده‌ی ۷۰٪ آگزودای التهابی	مشاهده‌ی بیش از ۶۰٪ آگزودای التهابی به همراه بافت جوانه‌ای	مشاهده‌ی بیش از ۴۰٪ بافت جوانه‌ای	مشاهده‌ی بافت جوانه‌ای وسیع به همراه تشکیل رشته‌های کلاژن و عروق عمود بر رشته‌های کلاژن	بیش از ۸۰٪ بافت کامل	بیش از ۸۰٪ بافت کامل

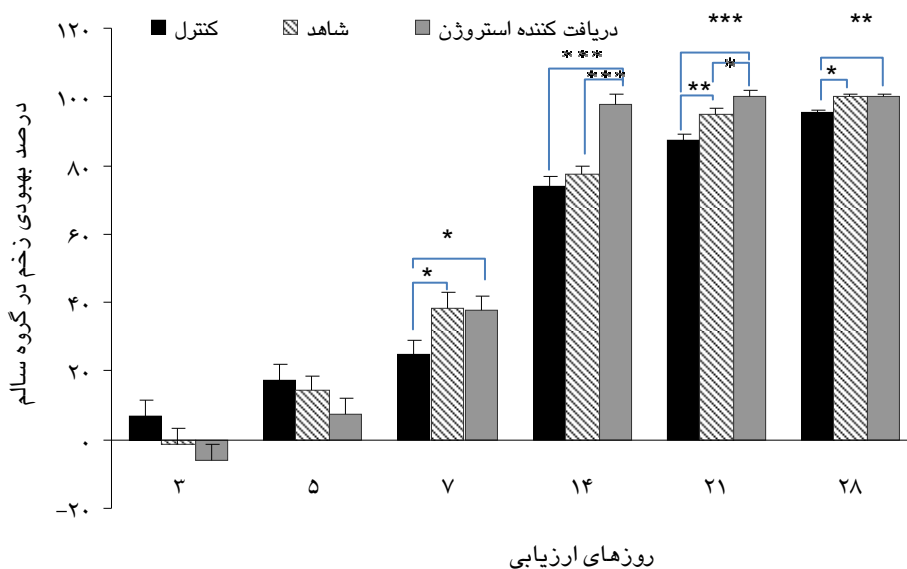
یافته‌ها

یافته‌های به دست آمده از این پژوهش در دو بخش یافته‌های ماکروسکوپی و میکروسکوپی تنظیم شده است. بررسی یافته‌های ماکروسکوپی به دست آمده از مقایسه‌ی درصد بهبودی زخم در سه زیرگروه کنترل، شاهد و دریافت‌کننده‌ی استروژن در موش‌های نر سالم نشان

یافته‌های به دست آمده از اندازه‌گیری سطح زخم‌ها در گروه‌های مورد آزمایش، با استفاده از آنالیز واریانس یک طرفه (ANOVA) و آزمون مقایسه‌ای کمینه‌ی اختلاف معنی‌دار برای مقایسه‌ی بین زیر گروه‌ها و آزمون تی برای مقایسه‌ی بین دو زیر گروه مورد بررسی قرار گرفت. یافته‌ها به صورت میانگین ± انحراف معیار (Mean ± SEM) بوده و با در نظر گرفتن معنی‌داری $P < 0.05$ گزارش شد.

نسبت به زیرگروه کنترل در روزهای ۷ ($P=0/05$)، ۱۴ ($P=0/00001$)، ۲۱ ($P=0/00001$) و ۲۸ ($P=0/001$) نشان داده که این اختلاف نیز معنی‌دار بوده است (نمودار ۱).

می‌دهد که زیرگروه دریافت‌کننده استروژن نسبت به زیرگروه شاهد در روزهای ۱۴ ($P=0/00001$) و ۲۱ ($P=0/05$) با اختلاف معنی‌داری افزایش داشته است. همچنین زیرگروه دریافت‌کننده استروژن افزایش قابل توجه‌ای



نمودار ۱- مقایسه‌ی درصد بهبودی زخم در سه زیرگروه کنترل، شاهد و دریافت‌کننده‌ی استروژن در گروه سالم. زیر گروه دریافت‌کننده‌ی استروژن نسبت به زیرگروه شاهد در روزهای ۱۴ و ۲۱ درصد بهبودی بیشتری با اختلاف معنی‌دار داشته است. ($P<0/001$ *** و $P<0/01$ ** و $P<0/05$ *)

جدید در زیرگروه دریافت‌کننده‌ی استروژن نسبت به زیرگروه شاهد در روزهای ۳، ۷ و ۲۱ سریع‌تر و کامل‌تر اتفاق افتاده است. همچنین مقایسه‌ی یافته‌های به دست آمده از ارزیابی نیمه کمی رگ‌زایی، بیان‌گر افزایش رگ‌زایی در زیرگروه دریافت‌کننده‌ی استروژن نسبت به زیرگروه شاهد در روز ۳ بوده است. از سوی دیگر در شاخص تشکیل بافت جوانه‌ای اختلافی بین زیرگروه‌های دریافت‌کننده‌ی استروژن و شاهد وجود نداشت (جدول ۲).

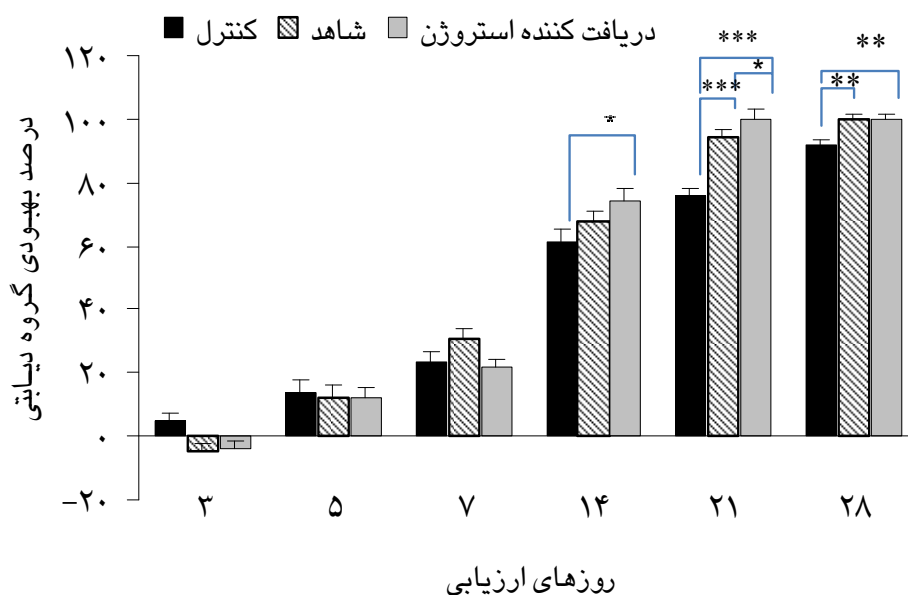
در گروه دیابتی، شاخص‌های هیستوپاتولوژی نیز مورد ارزیابی نیمه کمی قرار گرفت. یافته‌ها بیان‌گر این است که تشکیل اپیتلیوم جدید در زیرگروه دریافت‌کننده‌ی استروژن نسبت به زیرگروه شاهد در روزهای ۷ و ۲۱ افزایش داشته است (شکل ۱).

در گروه دیابتی نیز بررسی یافته‌های ماکروسکوپی به دست آمده از مقایسه‌ی درصد بهبودی زخم در سه زیر گروه کنترل، شاهد و دریافت‌کننده‌ی استروژن حاکی از افزایش معنی‌داری در زیرگروه دریافت‌کننده‌ی استروژن نسبت به زیرگروه شاهد طی روز ۲۱ ($P=0/04$) نشان می‌دهد. به علاوه افزایش درصد بهبودی با اختلاف معنی‌داری در زیرگروه دریافت‌کننده‌ی استروژن نسبت به زیرگروه کنترل در روزهای ۱۴ ($P=0/02$)، ۲۱ ($P=0/00001$) و ۲۸ ($P=0/003$) مشاهده می‌شود (نمودار ۲).

در این بخش ارزیابی نیمه کمی شاخص‌های هیستوپاتولوژی از جمله تشکیل اپیتلیوم جدید، رگ‌زایی و تشکیل بافت جوانه‌ای مورد بررسی قرار گرفته است. همان‌طور که در جدول ۲ قابل مشاهده است تشکیل اپیتلیوم

همچنین، افزایش تشکیل بافت جوانه‌ای در زیرگروه دریافت‌کننده‌ی استروژن نسبت به زیرگروه شاهد در روزهای ۷، ۱۴، ۲۱ و دیده شده است (شکل ۱) (جدول ۳).

مقایسه‌ی یافته‌های به‌دست آمده از ارزیابی نیمه کمی رگ‌زایی نیز حاکی از این است که رگ‌زایی در زیر گروه دریافت‌کننده‌ی استروژن نسبت به زیرگروه شاهد در روز ۷ افزایش داشته است (شکل ۱).

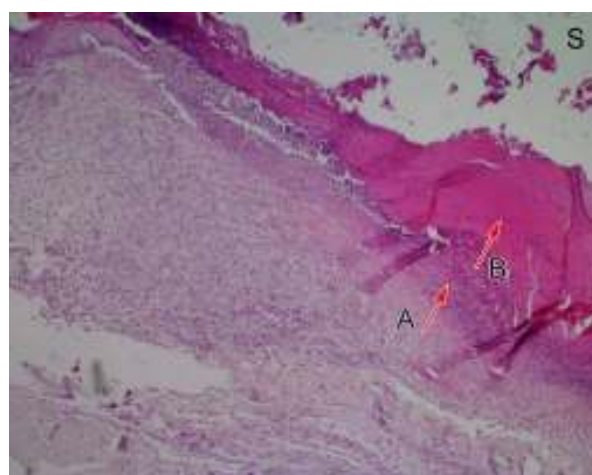
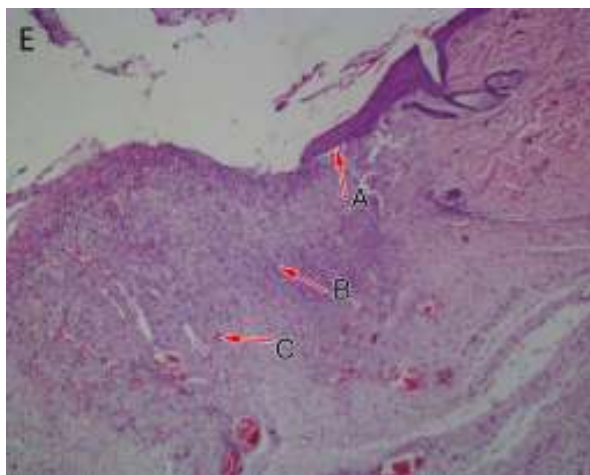


نمودار ۲- مقایسه‌ی درصد بهبودی زخم در سه زیرگروه کنترل، شاهد و دریافت‌کننده‌ی استروژن در گروه دیابتی. زیرگروه دریافت‌کننده‌ی استروژن نسبت به زیر گروه شاهد در روز ۲۱ به افزایش درصد بهبودی را صورت معنی‌داری نشان می‌دهد. ($p < 0.05^*$ ، $p < 0.01^{**}$ و $p < 0.001^{***}$)

جدول ۲- مقایسه‌ی یافته‌های آسیب‌شناسی در زخم‌های سه زیر گروه کنترل (C)، دریافت‌کننده‌ی استروژن (E) و شاهد (S) در گروه سالم

شاخص	زیرگروه											
	S/۲۱	S/۱۴	S/۷	S/۳	E/۲۱	E/۱۴	E/۷	E/۳	C/۲۱	C/۱۴	C/۷	C/۳
تشکیل اپیتلیوم جدید	۲	۲	۱	۰	۳	۲	۲	۱	۳	۲	۱	۰
رگ‌زایی	۲	۳	۴	۰	۲	۳	۴	۱	۲	۳	۴	۰
تشکیل بافت جوانه‌ای	۳	۲	۱	۰	۳	۲	۱	۰	۴	۳	۲	۰

C/۳: گروه کنترل در روز سوم، C/۷: گروه کنترل در روز هفتم، C/۱۴: گروه کنترل در روز چهاردهم، C/۲۱: گروه کنترل در روز بیست و یکم، E/۳: گروه دریافت‌کننده‌ی استروژن در روز سوم، E/۷: گروه دریافت‌کننده‌ی استروژن در روز هفتم، E/۱۴: گروه دریافت‌کننده‌ی استروژن در روز چهاردهم، E/۲۱: گروه دریافت‌کننده‌ی استروژن در روز بیست و یکم، S/۳: گروه دریافت‌کننده‌ی حلال در روز سوم، S/۷: گروه دریافت‌کننده‌ی حلال در روز هفتم، S/۱۴: گروه دریافت‌کننده‌ی حلال در روز چهاردهم، S/۲۱: گروه دریافت‌کننده‌ی حلال در روز بیست و یکم.



شکل ۱- مقایسه‌ی شاخص تشکیل اپیتلیوم جدید، رگ‌زایی و تشکیل بافت جوانه‌ای در دو زیرگروه دریافت‌کننده‌ی استروژن (E) و شاهد (S) گروه دیابتی در روز ۷ (هماتوکسیلین و ائوزین $\times 4$)، E: مهاجرت سلول‌های خاردار و برجسته شدن لبه‌ی بافت پوششی (A) روی بافت جوانه‌ی گوشتی (B) به همراه پرخونی عروق (C)، S: اگزودای التهابی و عدم مشاهده‌ی مهاجرت سلول‌های خاردار، رگ‌زایی و تشکیل بافت جوانه‌ای (A) در زیر دلمه (B)

جدول ۳- مقایسه‌ی یافته‌های آسیب‌شناسی در زخم‌های سه زیر گروه کنترل (C)، دریافت‌کننده‌ی استروژن (E) و شاهد (S) در گروه دیابتی

زیرگروه												شاخص
S/۲۱	S/۱۴	S/۷	S/۳	E/۲۱	E/۱۴	E/۷	E/۳	C/۲۱	C/۱۴	C/۷	C/۳	
۲	۲	۰	۰	۴	۲	۱	۰	۳	۲	۱	۰	تشکیل اپیتلیوم جدید
۳	۴	۰	۰	۳	۳	۴	۰	۲	۳	۴	۰	رگ‌زایی
۲	۲	۰	۰	۴	۳	۱	۰	۳	۲	۱	۰	تشکیل بافت جوانه‌ای

C/۳: گروه کنترل در روز سوم، C/۷: گروه کنترل در روز هفتم، C/۱۴: گروه کنترل در روز چهاردهم، C/۲۱: گروه کنترل در روز بیست و یکم، E/۳: گروه دریافت‌کننده‌ی استروژن در روز سوم، E/۷: گروه دریافت‌کننده‌ی استروژن در روز هفتم، E/۱۴: گروه دریافت‌کننده‌ی استروژن در روز چهاردهم، E/۲۱: گروه دریافت‌کننده‌ی استروژن در روز بیست و یکم، S/۳: گروه دریافت‌کننده‌ی حلال در روز سوم، S/۷: گروه دریافت‌کننده‌ی حلال در روز هفتم، S/۱۴: گروه دریافت‌کننده‌ی حلال در روز چهاردهم، S/۲۱: گروه دریافت‌کننده‌ی حلال در روز بیست و یکم.

یافته‌های ماکروسکوپی در پژوهش کنونی نشان داده که استفاده‌ی موضعی استروژن با دوز ۰/۵ میلی‌گرم در هر دو گروه سالم و دیابتی باعث تسریع در ترمیم زخم و افزایش جمع‌شدگی زخم می‌شود که نشان‌دهنده‌ی اثرات مثبت استروژن بر ترمیم زخم‌های عمیق پوستی است. این یافته‌ها با پژوهش‌های اصیلیان و همکاران (۲۰۰۱) و رجبی و همکاران (۲۰۰۷) هم‌خوانی دارد.^{۱۶} با توجه به اینکه استروژن در مرحله‌ی احیا با کاهش متالوپروتئینازها و

بحث

در زمینه‌ی ترمیم زخم پژوهش‌های بسیاری صورت گرفته که همگی با هدف تسریع در روند بهبودی بوده است ولی هنوز در بیماران دیابتی روند ترمیم با نارسایی همراه می‌باشد و بیماران را با مشکل مواجه کرده است. در راستای چنین هدفی، پژوهش حاضر چگونگی اثر استروژن روی بهبود زخم را در موش‌های نر دیابتی بررسی نمود.

رشد TGF- β 1 در زخم‌های دیابتی می‌باشد. همچنین در این گروه، استروژن موجب افزایش در شاخص رگ‌زایی می‌شود. ضخیم شدن غشا پایه در سلول‌های اندوتلیال مویرگ‌ها و شریانچه‌های افراد دیابتی، یکی از تغییرات ساختاری بیماران دیابتی می‌باشد که سخت شدن دیواره‌ی عروق، کاهش نفوذ پذیری سلول‌های خونی و ترمیم ناقص زخم را به دنبال دارد.^{۲۵} گزارش شده غلظت فاکتورهای رشد از جمله PDGF در زخم‌های مزمن کاهش می‌یابد.^{۲۶} اما PDGF نقش حیاتی خود را در ترمیم زخم به عنوان میتوژن و محرک رگ‌زایی اعمال می‌کند.^{۲۷} به طوری که مصرف PDGF، باعث افزایش تولید کلاژن و رگ‌زایی در زخم موش‌های صحرایی شده و فرایند ترمیم زخم را در حیوانات دیابتی تعدیل می‌کند.^{۲۸} بنابراین احتمال می‌رود استروژن با تحریک مونوسیت‌ها و ماکروفاژها در تولید PDGF می‌تواند اثرات خود را با افزایش این فاکتور بر رگ‌زایی اعمال نماید.^{۲۸} علاوه بر این یافته‌های هیستوپاتولوژی در گروه دیابتی بیانگر تاثیرگذاری مثبت استروژن بر تشکیل بافت جوانه‌ای است. در دیابت، ترمیم ناقص زخم با کاهش فیبرونکتین پلازما (PFN) در زخم توصیف می‌شود.^{۲۹} زیرا فیبرونکتین نیز در ایجاد مهاجرت، تکثیر فیبروبلاست و سازمان‌دهی بافت جوانه‌ای نقش کلیدی دارد.^{۳۰} همچنین استروژن با کاهش الاستاز (مسئول تخریب فیبرونکتین) و افزایش فیبرونکتین ماتریکس می‌تواند در ترمیم زخم نقش مثبتی ایفا کند.^{۳۱} پس احتمال نقش استروژن بر افزایش این شاخص در گروه دیابتی پررنگ‌تر می‌شود. در نتیجه، استروژن سه شاخص هیستوپاتولوژی مهم بر روند ترمیم زخم را تسریع می‌کند که بیانگر نقش مثبت استروژن بر ترمیم زخم در گروه دیابتی می‌باشد.

پیرامون محدودیت‌های پژوهش با توجه به بیماری دیابت و علائم آن مانند کاهش وزن شدید، بی‌حالی، پرنوشی و پرادراری در موش‌ها، به طور طبیعی مرگ و میر بالایی را در این دسته از حیوانات به دنبال داشت که سعی شد با مراقبت و نظافت روزانه و ایجاد شرایط بهینه، مرگ و میر در آن‌ها کاهش داده شود. از سوی دیگر به دلیل عدم وجود پانچ مناسب برای ایجاد زخم و لزوم شباهت اندازه‌ی زخم‌ها در تمام موش‌ها، استفاده از خط کش شابلون توسط یک همکار برای دقت بیشتر تا حدود زیادی محدودیت را در این بخش برطرف نمود. همچنین برای جلوگیری از زخمی شدن موش‌ها توسط یکدیگر، موش‌ها در قفس‌های جداگانه نگهداری شدند. موش‌ها نیز با مصرف پماد روی زخم شروع

افزایش کلاژن، قدرت کشسانی را افزایش می‌دهد و به دنبال آن جمع شدگی زخم را تسریع می‌کند؛ شاید بتوان این اثر را توجیه نمود.^۱ یافته‌های ارزیابی نیمه کمی شاخص‌های هیستوپاتولوژی در گروه سالم بیانگر این است که استروژن تشکیل اپیتلیوم جدید را تسریع می‌کند و نتیجه‌ی مستقیم آن مهاجرت کراتینوسیت‌ها برای پوشیدن زخم برهنه می‌باشد. اثر میتوژنی استروژن بر کراتینوسیت‌ها از راه القا بیان گیرنده در این سلول‌ها، موجب افزایش سرعت تشکیل اپیتلیوم جدید بعد از ایجاد زخم می‌گردد.^{۱۷} نتیجه‌ی این پژوهش با یافته‌های اشکرفت و همکاران (۲۰۰۳) و نیز رجبی و همکاران (۲۰۰۷) بر اساس تاثیر استروژن بر تشکیل اپیتلیوم جدید به طور کامل همخوانی دارد.^{۱۰،۱۱} ارزیابی نیمه کمی هیستوپاتولوژی، اثر افزایشی استروژن بر رگ‌زایی را نیز نشان داده که بیانگر تاثیرگذاری استروژن بر روند رگ‌زایی می‌باشد. همچنین گزارش شده استروژن با احیا بیان فاکتور رشد اندوتلیال رگی (VEGF)ⁱ و تکثیر سلول‌های اندوتلیال بر فرآیند رگ‌زایی اثر می‌گذارد و به همین علت است که از استروژن به عنوان یک واسطه‌ی رگ ساز نام می‌برند.^{۱۸-۲۰} این یافته‌ها با بررسی‌های گارگت و همکاران (۲۰۰۲)، رجبی و همکاران (۲۰۰۷) و شانگلین و همکاران (۲۰۰۸) همسو می‌باشد.^{۲۰،۱۹،۱۰} مقایسه‌ی یافته‌های به دست آمده از ارزیابی نیمه کمی تشکیل بافت جوانه‌ای، نیز عدم تاثیر استروژن بر جنبه‌های تشکیل بافت جوانه‌ای را بیان داشته که با یافته‌ی جورگنسون و همکاران (۱۹۶۲) همخوانی دارد.^{۲۱} بنابراین استروژن تغییرات معنی‌داری روی هر دو شاخص هیستوپاتولوژی دخیل در ترمیم زخم (تشکیل اپیتلیوم جدید و رگ‌زایی) در گروه سالم نشان داده است.

در گروه دیابتی، یافته‌های به دست آمده از ارزیابی نیمه کمی بیانگر نقش افزایشی استروژن بر فاکتور تشکیل اپیتلیوم جدید می‌باشد. در دیابت، کاهش بیان فاکتور رشد مبدل بتا (TGF- β 1)ⁱⁱ به عنوان نقص بزرگی محسوب می‌شود.^{۲۲} در عین حال TGF β 1 در طول مرحله‌ی تکثیر، تشکیل اپیتلیوم جدید را هدایت می‌کند.^{۲۳} همچنین استروژن، افزایش ترشح TGF- β 1 را به وسیله‌ی فیبروبلاست‌های پوستی القا می‌کند که به تسریع بلوغ زخم‌ها منجر می‌شود؛^{۲۴} پس سازوکار احتمالی تاثیرگذاری استروژن بر فاکتور تشکیل اپیتلیوم جدید، افزایش سطح کاهش یافته‌ی فاکتور

i - Vascular Endothelial Growth Factor

ii -Transforming Growth factor- β 1

بکارگیری این یافته در بخش پزشکی و داروسازی نیاز به پژوهش‌های بیشتری ضروری به نظر می‌رسد.

سپاسگزاری: به این‌وسیله نویسندگان مقاله مراتب قدردانی و تشکر خود را از معاونت پژوهشی دانشگاه شهید چمران اهواز به خاطر قبول هزینه‌ی این طرح تحقیقاتی ابراز می‌دارند.

به لیسیدن و خاراندن محل زخم می‌کردند که برای جلوگیری از عمل آن‌ها، تا جذب نسبی پمادها مراقبت لازم صورت می‌گرفت.

بنابراین با توجه به یافته‌های پژوهش حاضر، تا حدود زیادی اثرات مثبت استفاده‌ی موضعی استروژن بر روند ترمیم زخم در گروه سالم و دیابتی آشکار شده ولی برای

References

- Desiree MO, Tania J, philipse MD. Sex Hormones and Wound Healing. *Wounds* 2006; 18: 8-18.
- Enoch S, Leaper DJ. Basic science of wound healing. *Surgery* 2008; 26: 31-7.
- Chakrabarty A, Norman RA, Phillips TJ. Cutaneous Manifestations of Diabetes. *Wounds* 2002; 14: 267-74.
- Komesu MC, Tanga MB, Buttros KR, Nakao C. Effects of acute diabetes on rat cutaneous wound healing. *Pathophysiology* 2004; 11: 63-7.
- Lobmann R, Ambrosch A, Schultz G, Waldmann K, Schiweck S, Lehner H. Expression of matrix-metalloproteinases and their inhibitors in the wounds of diabetic and non-diabetic patients. *Diabetologia* 2002; 45: 1011-6.
- Velander P, Theopold C, Bleiziffer O, Bergmann J, Svensson H, Feng Y, et al. Cell Suspensions of Autologous Keratinocytes or Autologous Fibroblasts Accelerate the Healing of Full Thickness Skin Wounds in A Diabetic Porcine Wound Healing Model. *JSR* 2009; 157: 14-20.
- Qiu Z, Kwon AH, Kamiyama Y. Effects of Plasma Fibronectin on the Healing of Full-Thickness Skin Wounds in Streptozotocin-Induced Diabetic Rats. *JSR* 2007; 138: 64-70.
- Haihong L, Xiaobing F, Lei Z, Huang Q, Wu Z, Sun T. Research of PDGF-BB Gel on the Wound Healing of Diabetic Rats and Its Pharmacodynamics. *JSR* 2007; 145: 41-8.
- Ashcroft GS, Greenwell-Wild T, Horan MA, Wahl SM, Ferguson MWJ. Topical Estrogen Accelerates Cutaneous Wound Healing in Aged Humans Associated with an Altered Inflammatory Response. *Am J Pathol* 1999; 155: 1137-46.
- Rajabi MA, Rajabi F. The effect of estrogen on wound healing in Rats. *Pakistan J Med Sci* 2007; 23: 394-52.
- Ashcroft GS, Ashworth JJ. Potential role of estrogens in wound healing. *Am J Clin Dermatol* 2003; 4: 737-43.
- Kumar G, Banu GS, Murugesan AG, Pandian MR. Antihyperglycaemic and antiperoxidative effect of *Helicteres isora* L. bark extracts in streptozotocin-induced Diabetic Rats. *J Appl Biomed* 2007; 5: 97-104.
- Khaksari M, Sajadi M, Hajizadeh S. Effect of dietary fish oil on wound healing in diabetic rats. *The Journal of Physiology and Pharmacology* 2000; 3: 181-91. [Farsi]
- Frank S, Kämpfer H. Excisional Wound Healing. In: Dipietro LA, Burns AL, editors. *Methods in Molecular Medicine: Wound Healing Methods and Protocols*. Vol 78. Totowa New Jersey: Human Press 2003; P 3-16.
- Gál P, Toporcer T, Vidinský B, Mokry M, Grendel T, Novotný M, et al. Postsurgical Administration of Estradiol Benzoate Decreases Tensile Strength of Healing Skin Wounds in Ovariectomized Rats. *JSR* 2008; 147: 117-22.
- Asilian A, Tavakolikia R, Iraji F, Ghasemi M. Topical Estrogen in Wound Healing: A Double Blind Randomized Clinical Trial on Young Healthy People. *JRMS* 2001; 6.
- Verdier-Sevrain S, Yaar M, Cantatore J, Traish A, Gilchrest BA. Estradiol induces proliferation of keratinocytes via a receptor mediated mechanism. *The FASEB Journal* 2004; 18: 1252-4.
- Stevenson S, Taylor AH, Meskiri A, Sharpe DT, Thornton MJ. Differing responses of human follicular and nonfollicular scalp cells in an in vitro wound healing assay: Effects of estrogen on vascular endothelial growth factor secretion. *Wound Rep Reg* 2008; 16: 243-53.
- Gargett CE, Zaitseva M, Bucak K, Chu S, Fuller PJ, Rogers PAW. 17 β -estradiol Up-regulates vascular endothelial growth factor receptor-2 expression in human myometrial microvascular endothelial cells: Role of estrogen receptor- α and - β . *JCEM* 2002; 87: 4341-9.
- Shang Leen LL, Filipe C, Billon A, Garmy-Susini B, Jalvy S, Robbesyn F, et al. Estrogen-Stimulated Endothelial Repair Requires Osteopontin. *ATVM* 2008; 28: 2131-6.
- Jorgensen O, Schmidt A. Influence of sex hormones on granulation tissue formation and on healing of linear wounds. *Acta Chir Scand* 1962; 124: 1-10.
- Jude EB, Blakytyn R, Bulmer J, Boulton AJ, Ferguson MW. Transforming growth factor-beta 1, 2, 3 and receptor type I and II in diabetic foot ulcers. *Diabetic Med* 2002; 19: 440-7.
- O'Kane S, Ferguson MW. Transforming growth factor β s and wound healing. *The International Journal of Biochemistry and Cell Biology* 1997; 29: 63-78.
- Ashcroft GS, Dodsworth J, Van Boxtel E, Tarnuzzer RW, Horan MA, Schultz GS, et al. Estrogen accelerates cutaneous wound healing associated with an increase in TGF- β 1 Levels. *Nat Med* 1997; 3: 1209-15.
- Christopherson K. The impact of diabetes on wound healing: implications of microcirculatory changes. *Br J Community Nurs* 2003; 8: S6-13.
- Beer HD, Longaker MT, Werner S. Reduced Expression of PDGF and PDGF Receptors During Impaired Wound Healing. *JID* 1997; 109: 132-8.
- Henderson JL, Cupp CL, Ross EV, Shick PC, Keefe MA, Wester DC, et al. The effects of autologous platelet gel on wound healing. *ENT Journal* 2003; 82: 598-60.
- Shanker G, Sorci-Thomas M, Adams MR. Estrogen modulates the inducible expression of platelet-derived growth factor mRNA by monocyte/macrophages. *Life Sci* 1995; 56: 499-507.
- Labat-Robert J, Leutenegger M, Llopis G, Ricard Y, Derouette JC. Plasma and tissue fibronectin in diabetes. *Clin Physiol Biochem* 1984; 2: 39-48.
- Grinnell F. Fibronectin and wound healing. *J Cell Biochem* 1984; 26: 107-16.

Original Article

Topical Estrogen Accelerates Wound Healing in Diabetic Rats

Khaksar S¹, Kesmati M¹, Rezaie A², Rasekh A³

¹Department of Biology, Faculty of Sciences, ²Department of Pathology, Faculty of Veterinary Medicine,

³Department of Statistic, Faculty of Mathematics, Shahid Chamran University, Ahwaz, I.R. Iran

e-mail: sepideh.khaksar@gmail.com

Received: 24/04/2010 Accepted: 18/08/2010

Abstract

Introduction: Diabetic ulcers especially foot ulcers and the delay in their healing is a major problem faced by most diabetic patients. Based on data available on the positive role of estrogen in accelerating wound healing, this research aimed at assessing the possible effect of topical estrogen on wound healing in diabetic rats. **Materials and Methods:** Sixty-six male wistar rats were divided into two groups (normal and diabetic) and each group was divided into 3 subgroups (control, sham and test). A circular full- thickness wound with a diameter of 1.5 cm was created on the backs of streptozotocin(stz)- induced diabetic and intact rats. In the test subgroup, the wounds were treated with a daily topical dose of 0.5 mg estrogen and in the sham subgroup, gentamicin ointment (dose 0.5 g) was used. The process of wound healing was assessed by macroscopic and microscopic studies on days 3, 5, 7, 14, 21, and 28. **Results:** The macroscopic study, showed delays in healing of the diabetic group in comparison with the normal group and after the seventh day, wound healing showed considerable change in the test subgroup in both normal and diabetic rats ($p<0.05$). In the normal group microscopic study, the only parameter which did not show any difference was granulation tissue organization; however increasing of neoangiogenesis and re-epithelization was observed in the test subgroup. Also, in the diabetic group, the estrogen receiving subgroup showed impressive improvement compared to the sham subgroup. **Conclusion:** Topical that estrogen can accelerate the process healing of diabetic wounds.

Keywords: Wound Healing, Estrogen, Diabetic Rat