

اثر پیشگیری‌کننده‌ی سیر بر هیستوپاتولوژی کبد و نشانگرهای آسیب آن در موش‌های دیابتی شده با استرپتوزوتوسین

فاطمه مسجدی^۱، دکتر علی گل^۱، دکتر شهریار دبیری^۲، دکتر عبدالرضا جوادی^۲

۱) گروه زیست‌شناسی، دانشکده‌ی علوم، دانشگاه شهید باهنر کرمان (هسته‌ی تحقیقاتی سلول و غدد درون‌ریز)، ۲) گروه پاتولوژی، دانشکده‌ی پزشکی افضلی‌پور، دانشگاه علوم پزشکی کرمان، نشانی مکاتبه‌ی نویسنده‌ی مسئول: کرمان، انتهای بلوار ۲۲ بهمن، مجتمع دانشگاه شهید باهنر کرمان، دانشکده‌ی علوم، گروه زیست‌شناسی، دکتر علی گل؛ e-mail: agol@mail.uk.ac.ir

چکیده

مقدمه: دیابت ملیتوس با تغییرات بیوشیمیایی، فیزیولوژیکی و پاتولوژیکی کبد در ارتباط است. در این مطالعه اثر پیشگیری‌کننده‌ی آب سیر بر تغییرات ساختار کبد موش‌های صحرایی و فعالیت آلانین‌آمینوترانسفراز (ALT) و آسپارات آمینوترانسفراز (AST) سرم بعد از تزریق استرپتوزوتوسین (STZ) بررسی شد. مواد و روش‌ها: ۴۰ سر موش صحرایی به ۵ گروه ۸ تایی تقسیم شدند: الف) گروه طبیعی (N)، ب) گروه طبیعی + سیر (N+G): ۶ هفته ۱ میلی‌لیتر آب سیر را روزانه به ازای هر ۱۰۰ گرم وزن بدن دریافت کردند، ج) گروه دیابتی (D): به این گروه ۶۰ میلی‌گرم/کیلوگرم وزن بدن داروی STZ تزریق شد، د) گروه دیابتی + سیر - قبل (D+Gb) که ۳ هفته قبل از تزریق استرپتوزوتوسین آب سیر دریافت کردند و ۳ هفته بعد از دیابتی شدن نیز مصرف آب سیر را ادامه دادند، ه) گروه دیابتی + سیر بعد (D+Ga) که در پایان هفته‌ی سوم و پس از دیابتی شدن به مدت ۳ هفته آب سیر دریافت کردند. بررسی تغییرات هیستولوژیک کبد با رنگ‌آمیزی هماتوکسیلین - ائوزین و میکروسکوپ نوری انجام شد. یافته‌ها: فعالیت ALT و AST در گروه D افزایش معنی‌دار نسبت به سایر گروه‌ها نشان داد ($p < 0.05$). در گروه‌های D+Gb و D+Ga فعالیت سرمی ALT نسبت به گروه D کاهش معنی‌دار نشان داد. فعالیت سرمی AST در گروه D+Gb اختلاف معنی‌داری با گروه‌های N و N+G نداشت و نسبت به گروه D کاهش معنی‌دار نشان داد. نکروز پراکنده‌ی هیپاتوسیت‌ها، بی‌نظمی صفحه‌های کبدی و التهاب لنفوسیتی در گروه D مشهود بود. در گروه‌های D+Gb و D+Ga در مقایسه با گروه D علائم مذکور بهبودی نشان دادند. نتیجه‌گیری: آب سیر می‌تواند بر تغییرات آمینوترانسفرازها مؤثر باشد و باعث پیشگیری از تخریب بافتی کبد طی القای دیابت ناشی از STZ می‌شود.

واژگان کلیدی: دیابت ملیتوس، سیر، آلانین آمینوترانسفراز، آسپارات آمینوترانسفراز، هیستوپاتولوژی

دریافت مقاله: ۸۷/۱۲/۱۹ - دریافت اصلاحیه: ۸۸/۴/۱۰ - پذیرش مقاله: ۸۸/۴/۱۴

مقدمه

هم در کشورهای در حال توسعه رو به افزایش است. بر اساس گزارش‌های مستند، دیابت تقریباً ۱۰٪ جمعیت جهان را مبتلا ساخته است.^۱

استرس اکسیداتیو به تازگی به عنوان یکی از سازوکارهای حاکم بر دیابت ملیتوس که متابولیسم کربوهیدرات، لیپید و پروتئین را تحت تأثیر قرار می‌دهد،

دیابت ملیتوس یک اختلال درون‌ریز است که توسط هیپرگلیسمی مزمن که نتیجه‌ای از نقص در تولید انسولین و یا مقاومت به آن است، مشخص و شناخته می‌شود.^۱ شیوع بیماری دیابت هم در کشورهای توسعه یافته و صنعتی، و

برخی مستندات و مطالعه‌ها راجع به گیاهان دارویی نشان داده که اثر هیپوگلیسمیک آنها با تغییر معنی‌دار در فعالیت هگزوکیناز^{۱۵} و گلوکوکیناز^{۱۶} کبدی در ارتباط است. همچنین، گزارش شده که درمان با گیاهان موجب بهبودی در فعالیت آنزیم‌های کبدی گلوکز ۶ - فسفاتاز، گلیکوژن سنتاز، گلیکوژن فسفریلاز، گلوکز ۶ - فسفات دهیدروژناز و فسفوفروکتوکیناز می‌شود.^{۱۷} به علاوه، بوپانا و همکاران (۱۹۹۷)، و اسکندر و همکاران (۱۹۹۵) ثابت کردند که کاربرد چندین عصاره‌ی گیاهی می‌تواند تغییرات سرمی آنزیم‌هایی مانند آلکالین فسفاتاز (ALP)، اسید فسفاتاز و ترانس‌آمینازها یعنی ALT و AST به سطح طبیعی برگرداند.^{۱۸،۱۹}

سیر با نام علمی (*Allium sativum* L)، یک گیاه پیازدار است که پیاز آن دارای طعم، مزه و بوی تند و مشخصی است و اثرهای مفیدی بر بدن دارد.^{۱۹} ناکاگوا و همکاران (۱۹۸۵) ثابت کردند که خاصیت حمایت‌کنندگی سیر از کبد به واسطه‌ی S-آلکیل‌سیستئین‌ها و آلیئین موجود در آن است که در محیط آزمایشگاهی روی سلول‌های کبدی بسیار مؤثر است.^{۲۰} یافته‌های برخی مطالعه‌ها در حیوانات آزمایشگاهی نشان داده که S-آلیل‌سیستئین و S-آلیل‌مرکاپتوسیستئین که در عصاره‌ی اتانولی سیر یافت می‌شوند، اثر حمایت‌کنندگی از کبد در برابر آسیب ناشی از سمیت مواد گوناگون بر این اندام دارند.^{۲۱}

هدف از مطالعه‌ی حاضر بررسی امکان استفاده از گیاه دارویی «سیر» در جلوگیری از افزایش غیر طبیعی فعالیت سرمی آنزیم‌های کبدی و تغییرات هیستولوژی کبد در جریان دیابت نوع ۱ در موش‌های صحرایی نر بود.

مواد و روش‌ها

۴۰ سر موش صحرایی نر نژاد ویستار با وزن ۲۷۰-۲۳۰ گرم در این مطالعه بررسی شدند. همه‌ی حیوانات در قفس‌های فلزی استاندارد و دمای مناسب ۲۵-۲۳ درجه‌ی سلسیوس و با دسترسی آزادانه به آب و رژیم غذایی معمول جوندگان آزمایشگاهی نگهداری شدند.

موش‌ها از حیوان‌خانه‌ی دانشکده علوم دانشگاه شهید باهنر کرمان خریداری شده بودند و در طول مدت آزمایش طبق قانون مراقبت و استفاده از حیوانات آزمایشگاهی با آنها رفتار شد.^{۲۲}

مطرح شده است. چند نوع تغییر و ویژگی در افراد دیابتی ماهیت اکسیداتیو دارند و یا اینکه احتمالاً با افزایش استرس اکسیداتیو در ارتباط هستند.^۲ قنددار شدن برخی ترکیبات^۴ و هیپوکسی کاذب ناشی از هیپرگلیسمی^۵ می‌توانند یک عدم تعادل در موقعیت اکسید و احیایی درون سلول‌ها به ویژه بافت کبد ایجاد کند.^۶

کبد یک اندام پیچیده و بزرگ است که نقش اصلی آن طراحی و مدیریت متابولیسم کربوهیدرات، پروتئین و چربی است. حفظ ثبات سطح گلوکز خون توسط برداشت و ذخیره سازی گلوکز به صورت گلیکوژن (گلیکوژن‌لایز)، شکستن گلیکوژن در مواقع نیاز به گلوکز (گلیکوژنولیز) و تشکیل گلوکز از منابع غیرکربوهیدراتی نظیر اسیدهای آمینه (گلوکونئوژنز) از وظایف کبد به شمار می‌رود.^۷

در طی مطالعه‌های مختلف مشخص شده است که استرپتوزوتوسین (STZ) دارای اثرهای زیان‌آور بر کبد و کلیه‌ها است.^۸ نقص در عملکرد کبد که با افزایش سطوح آنزیم‌های آلانین‌آمینوترانسفراز (ALT) و آسپارات آمینوترانسفراز (AST) مشخص می‌شود، یک هفته بعد از تزریق STZ مشاهده می‌شود و در حدود ۴ هفته‌ی بعد وخیم‌تر می‌شود.^۹ آنزیم‌های کبدی مذکور، گاما - گلوتامیل ترانسفراز (γGT) و بیلی‌روبین به طور رایج به منظور بررسی عملکرد کبد اندازه‌گیری می‌شوند.^{۱۰} آمینوترانسفرازها معرفی برای سلامت سلول‌های کبدی به شمار می‌روند، در حالی که میزان گاما - گلوتامیل ترانس‌پپتیداز (GGT) بازتاب‌دهنده‌ی عملکرد مسیرهای صفراوی است. ALT اساساً در کبد یافت می‌شود ولی AST و GGT در بافت‌های دیگر نیز یافت می‌شوند، بنابراین جزء نشانگرهای کمتر اختصاصی کبد به شمار می‌روند.^{۱۱} کبد نقش مهمی در حفظ غلظت‌های طبیعی گلوکز در خلال موقعیت پس از صرف وعده‌ی غذایی بازی می‌کند. کبد همچنین جایگاه اصلی کلیرانس انسولین به شمار می‌رود.^{۱۱}

طب سنتی از گیاهان متنوعی برای درمان طیف وسیعی از بیماری‌ها نظیر بیماری‌های التهابی، دیابت ملیتوس و بسیاری از اختلال‌های کبدی و کلیوی استفاده می‌کند.^{۱۲-۱۴} استفاده از گیاهان، نقش مهمی در درمان بیماری‌ها تقریباً در همه‌ی کشورهای دنیا مرسوم بوده است. گیاهان دارویی از زمان باستان در آسیا، آفریقا، اروپا و آمریکا برای درمان بیماری‌ها مورد استفاده بوده‌اند.

گلوکز سرم آن به روش آنزیمی - رنگ سنجی (روش گلوکز اکسیداز - پراکسیداز (GOD) و توسط دستگاه اتوآنالیزور مدل RA1000 ساخت شرکت TECHNICON آمریکا و کیت شرکت پارس‌آزمون اندازه‌گیری شد. موش‌هایی که میزان قند خون ناشتای آنها برابر یا بیش از ۲۰۰ میلی‌گرم در دسی‌لیتر بود، به عنوان دیابتی در نظر گرفته شدند.^{۲۵} در پایان آزمایش، حیوانات به مدت ۱۲ ساعت ناشتا نگه داشته شدند. سپس کشته و نمونه‌ی خون آن‌ها درون لوله‌های پلاستیکی استریل جمع‌آوری و به مدت ۲۰ دقیقه در دمای اتاق منعقد شد، سپس ۱۵ دقیقه در سرعت ۲۰۰۰g سانتریفوژ و سرم آن جداسازی شده و در دمای ۳۰- درجه‌ی سلسیوس به منظور سنجش فعالیت آنزیم‌های (ALT; EC 2.6.1.2) و (AST; EC 2.6.1.1) نگهداری شد. در این آزمایش برای اندازه‌گیری فعالیت ALT و AST از روش IFCC (اتحادیه‌ی بین‌المللی شیمی کلینیکی) و کیت شرکت پارس‌آزمون و دستگاه اتوآنالیزور شرکت TECHNICON آمریکا مدل RA1000 استفاده شد.^{۲۶} برای آزمون ALT میانگین تغییرات درون‌آزمونی برابر ۱۰۱ و ضریب تغییرات (CV) برابر ۱ و میانگین تغییرات برون‌آزمونی ۹۹/۳ و ضریب تغییرات آن ۰/۹۲ بودند. برای آزمون AST نیز میانگین تغییرات درون‌آزمونی ۱۱۶ و ضریب تغییرات (CV) ۰/۷۷ و میانگین تغییرات برون‌آزمونی ۱۱۵ و ضریب تغییرات آن ۰/۶۹ بودند. موش‌ها در محلول بافر فرمالین ۱۰٪ تثبیت و در پارافین قالب‌گیری شد. برش‌های ۵-۳ میکرومتری روی اسلایدهای شیشه‌ای مستقر و سپس پارافین‌زدایی و آب‌دهی مجدد شدند. اسلایدها توسط هماتوکسیلین و ائوزین (H&E) به منظور بررسی میکروسکوپی رنگ آمیزی شدند. تقریباً ۱۰ فیلد میکروسکوپ نوری با بزرگنمایی ۴۰× به طور تصادفی در هر لام کبد انتخاب، یک ناحیه‌ی خارج برش در نظر گرفته و توسط آن محدوده‌ی برش تعیین شد و در طول محورهای X و Y حرکت صورت گرفت و نواحی مختلف لام بررسی شد. به منظور بررسی دقیق‌تر سه ناحیه در هر آسینوس پورت تعریف شد (۱ ناحیه‌ی دور پورتی، ۲ ناحیه‌ی بینابینی، ۳ ناحیه‌ی دور وریده‌ی مرکزی).

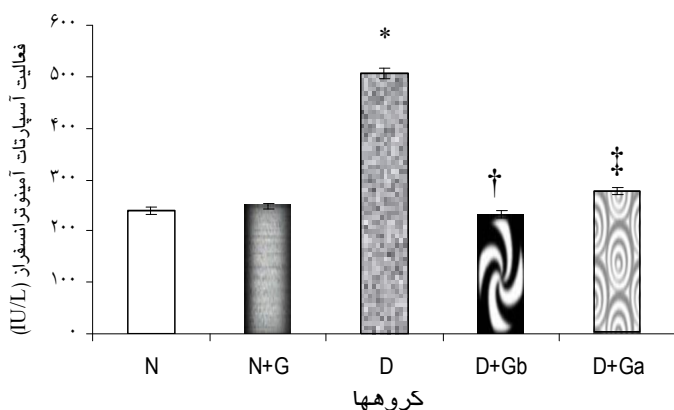
در هر فیلد مورد مطالعه‌ی میکروسکوپ، این سه قسمت تا جای ممکن از نظر تغییرات مورفولوژیک بررسی شد. عوامل مورفولوژیک مورد بررسی به طور عمده شامل تغییرات ورید مرکزی، هیپاتوسیت‌ها، صفحه‌های کبدی (رشته‌های رماک)، سینوزوئیدها، فضای دور سینوزوئیدی

استرپتوزوتوسین ساخت شرکت Sigma-Aldrich آمریکا و فرم‌آلدئید و اتر ساخت شرکت E.Merck آلمان برای این آزمایش تهیه شدند.

۴۰ سر موش صحرایی نر به ۵ گروه ۸تایی به شرح زیر تقسیم شدند: الف) گروه طبیعی (N) که به مدت ۶ هفته آب مقطر دریافت کردند، ب) گروه طبیعی + سیر (N+G) که به مدت ۶ هفته ۱ میلی‌لیتر آب سیر را به ازای هر ۱۰۰ گرم وزن بدن روزانه توسط گاوژ دریافت کردند، ج) گروه دیابتی (D) که به آنها در پایان هفته‌ی سوم از شروع آزمایش به میزان ۶۰ میلی‌گرم به ازای هر کیلوگرم وزن بدن به صورت داخل صفاقی داروی انترپتوروتوسین (STZ) تزریق شد، د) گروه دیابتی + سیر - قبل (D+Gb) که ۳ هفته قبل از تزریق STZ آب سیر دریافت کردند و ۳ هفته‌ی بعد از دیابتی شدن نیز مصرف آب سیر را ادامه دادند، ه) گروه دیابتی + سیر - بعد (D+Ga) که در پایان هفته سوم از شروع آزمایش به آنها STZ تزریق شد و پس از اطمینان از دیابتی شدن به مدت ۳ هفته آب سیر دریافت کردند. به طور کلی، دوره‌ی آزمایش برای هر یک از حیوانات مذکور ۶ هفته بود.

برای آماده‌سازی آب سیر، حبه‌های سیر تازه به دقت پوست گرفته و شسته شدند، سپس با اسکالپل به قطعات کوچک‌تر تقسیم شدند. ۱۰۰ گرم سیر تازه با ۲۵۰ میلی‌لیتر آب مقطر مخلوط و در دستگاه مخلوط کن قرار داده شد تا مخلوط یکنواخت شیری رنگی به دست آید، سپس این مخلوط از کاغذ صافی گذشت و آب سیر حاصل در لوله‌های آزمایش تمیز ریخته و در آنها با پارافیلیم مسدود شد و در فریزر در دمای ۱۰- درجه‌ی سلسیوس تا زمان استفاده نگهداری شد.^{۲۳}

موش‌های صحرایی با استفاده از تزریق داخل صفاقی ۶۰ میلی‌گرم STZ به ازای هر کیلوگرم وزن بدن که در ۰/۲-۰/۵ میلی‌لیتر محلول نرمال سالین حل شده بود، دیابتی شدند. سه روز بعد از تزریق، خونگیری از سینوس پشت کاسه‌ی چشم^{۲۴} انجام و میزان قند خون سنجیده شد.^{۲۴} سینوس مذکور سیستمی از کانال‌های وریدی متسع است که درست در پشت کاسه‌ی چشم قرار دارد. خون از این ناحیه در موش‌های بیهوش شده با دی‌اتیل‌تر با استفاده از یک لوله‌ی میکروهماتوکریت جمع‌آوری شد. نمونه‌ی خون پس از جمع‌آوری در لوله‌های پلاستیکی استریل ریخته شد و میزان



نمودار ۲- اثر مصرف خوراکی آب سیر بر فعالیت سرمی آسپارات آمینوترانسفراز * اختلاف معنی‌دار همه‌ی گروه‌های دیگر، † اختلاف معنی‌دار با ۳ هفته آب سیر پس از دیابتی شدن ‡ اختلاف معنی‌دار با گروه طبیعی.

تغییرات هیستومورفولوژیکی کبد: در گروه D، روشن شدن سیتوپلاسم و هسته‌ی هپاتوسیت‌ها و تا حدودی نکروز پراکنده‌ی آنها مشاهده شد. به علاوه، یک کاهش مشخص در گرانول‌های گلیکوژن وجود دارد و هم‌چنین التهاب و حضور لنفوسیت‌ها در نواحی پورته مشهود بود (تصویر ۱، قسمت ۲-ج). بی‌نظمی رشته‌ها یا صفحه‌های کبدی نیز کاملاً واضح است (تصویر ۲، قسمت ۱-ج).

در گروه D سینوزوئیدها تغییرات اندکی را نشان دادند و تکثیر خفیف مجاری صفراوی وجود داشت. آپوپتوز نیز در ۲ تا ۳ سلول کبدی در هر ۱۰ فیلد میکروسکوپ نوری مشاهده شد. تریاد پورت تا حدودی کاهش در حجم را نشان داد یعنی فضای کمتری را اشغال کرده بود (تصویر ۳، قسمت ج).

در مطالعه‌ی حاضر، هیچ‌گونه تجمع انکلوژیونی در هسته‌ی سلول‌های کبدی و همین‌طور هیچ استئاتوز یا قطرات چربی در سیتوپلاسم آنها مشاهده نشد.

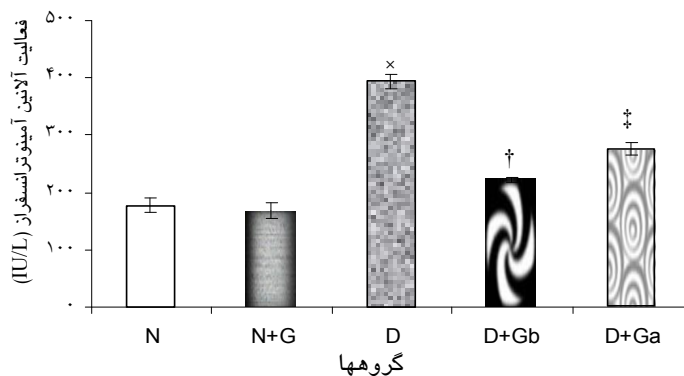
در گروه‌های D+Gb و D+Ga در مقایسه با گروه D همه‌ی علایم مذکور بهبودی نشان دادند. در هر حال، در گروه D+Ga بی‌نظمی صفحه‌های کبدی (رشته‌های رماک) و تا حدودی التهاب لنفوسیتی مشاهده شد (تصویر ۲ قسمت ۵). در مجموع، گروه D+Gb از نظر بافت‌شناسی وضعیت بهتری نسبت به D+Ga داشت و تقریباً به سطح طبیعی برگشته بود و هیچ تغییر قابل‌ذکری در آن دیده نشد. گروه N+G اختلاف معنی‌داری را با گروه N نشان نداد اما تا حدودی افزایش اندازه‌ی تریاد پورت در این گروه مشاهده شد (تصویر ۳، قسمت ب).

دیس، تریاد پورت (شریان کبدی، ورید باب و مجرای صفراوی) بودند. داده‌های حاصل از این آزمایش با آزمون آماری آنالیز واریانس یک طرفه تجزیه و تحلیل شدند و پس‌آزمون توکی برای تعیین گروه‌های دارای اختلاف، استفاده شد ($p < 0.05$). معنی‌دار در نظر گرفته شد و مقادیر به دست آمده به صورت میانگین \pm خطای استاندارد گزارش شدند.

یافته‌ها

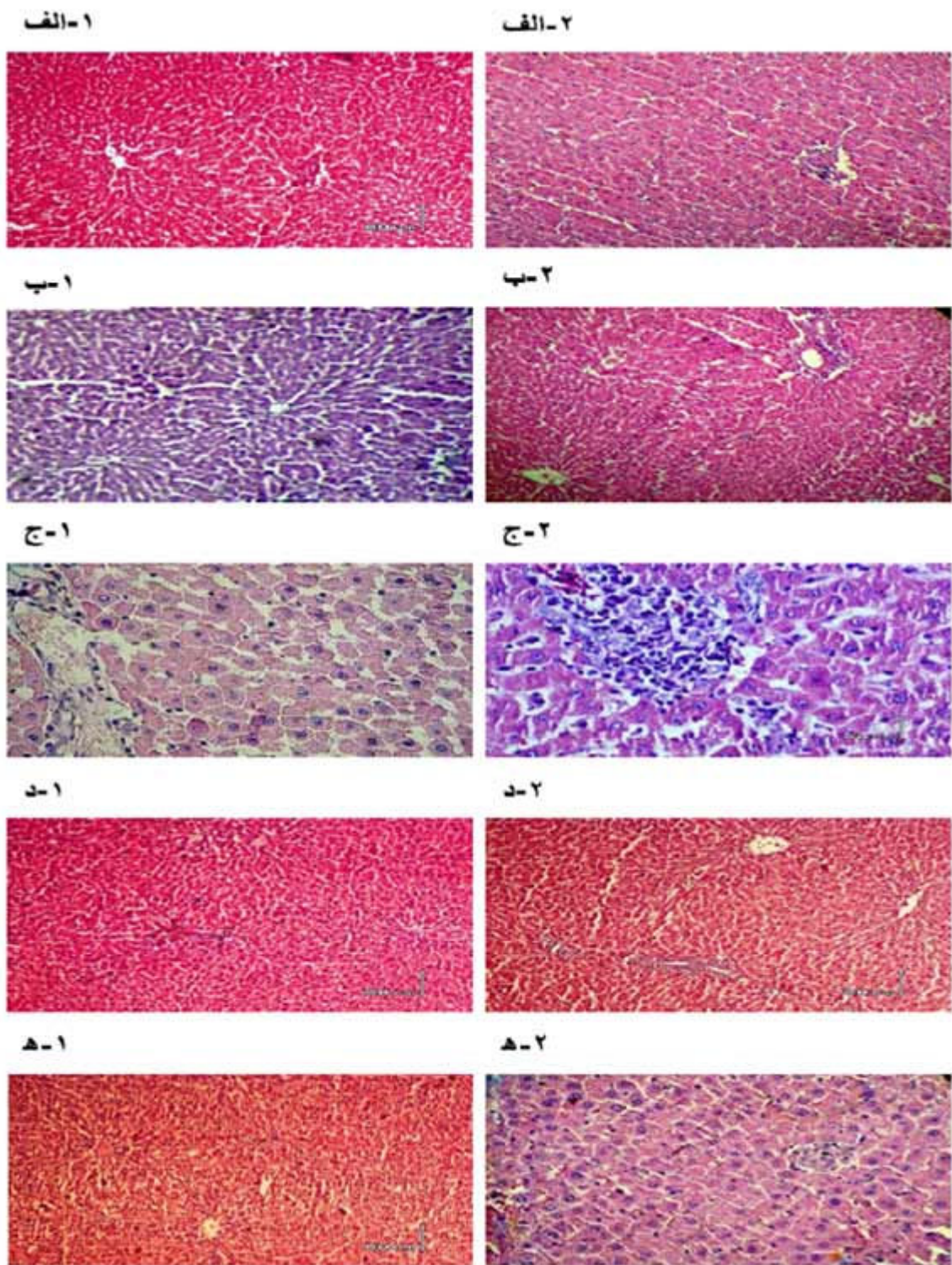
اثر آب سیر بر فعالیت سرمی ALT و AST به ترتیب در نمودارهای ۱ و ۲ آمده است. در گروه دیابتی، فعالیت سرمی ALT و AST به طور معنی‌داری در مقایسه با سایر گروه‌ها افزایش یافت ($p < 0.05$).

در گروه‌های D+Gb و D+Ga فعالیت سرمی ALT به طور معنی‌داری در مقایسه با گروه D کاهش یافت ($p < 0.05$), در حالی که در مقایسه با گروه‌های N+G و افزایش اندکی نشان داد (نمودار ۱).

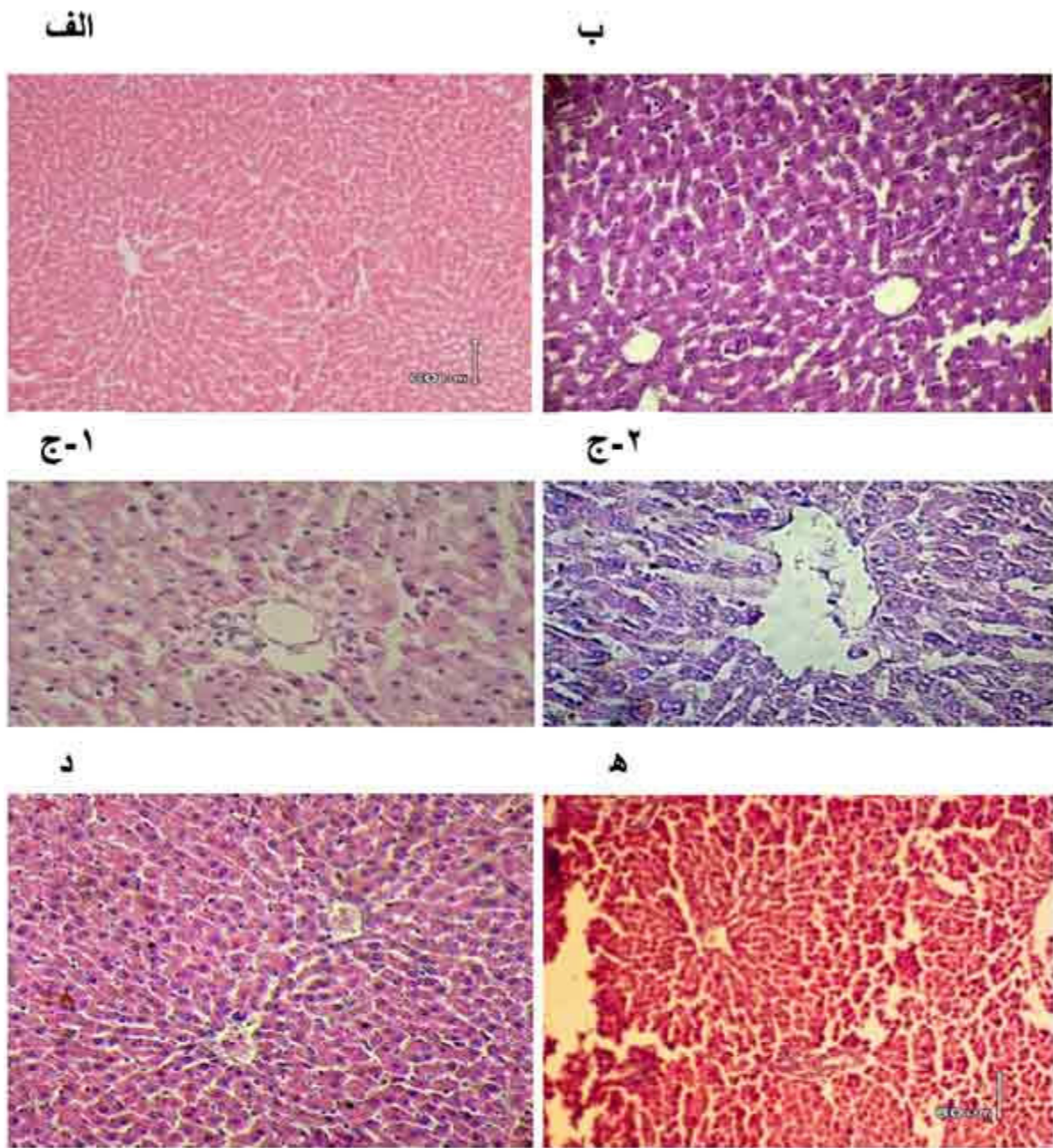


نمودار ۱- اثر مصرف خوراکی آب سیر بر فعالیت سرمی آلانین آمینوترانسفراز * اختلاف معنی‌دار با همه‌ی گروه‌های دیگر، † اختلاف معنی‌دار با گروه‌های طبیعی، طبیعی + ۶ هفته آب سیر و ۳ هفته آب سیر پس از دیابتی شدن ‡ اختلاف معنی‌دار با گروه‌های طبیعی و طبیعی + ۶ هفته آب سیر.

فعالیت سرمی AST در گروه D+Gb هیچ اختلاف معنی‌داری را با گروه‌های N و N+G نشان نداد، اما در مقایسه با گروه D+Ga یک اختلاف معنی‌دار داشت ($p < 0.05$). به علاوه گروه D+Ga یک اختلاف معنی‌دار نیز با گروه N نشان می‌دهد ($p < 0.05$) (نمودار ۲).

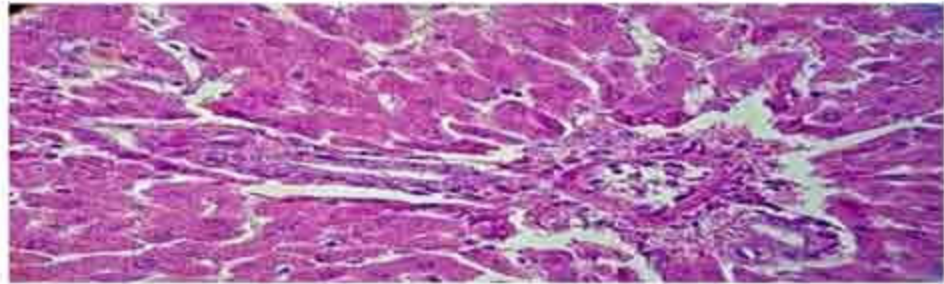


تصویر ۱- تغییرات هیستوپاتولوژی کبد. روشن شدن متوسط سیتوپلاسم و هسته‌ی هپاتوسیت‌ها و التهاب لنفوسیتی در نواحی پورتی در گروه دیابتی و اثر آب سیر بر بافت کبد و بهبود عوارض مذکور. گروه طبیعی (الف-۱، الف-۲)، گروه طبیعی دریافت‌کننده آب سیر (ب-۱، ب-۲)، گروه دیابتی (ج-۱، ج-۲)، گروه دریافت‌کننده‌ی آب سیر قبل از دیابتی شدن (د-۱، د-۲) و گروه دریافت‌کننده آب سیر بعد از دیابتی شدن (ه-۱، ه-۲). بزرگنمایی $40\times$ و $10\times$ ، $60\mu m$ = مقیاس.

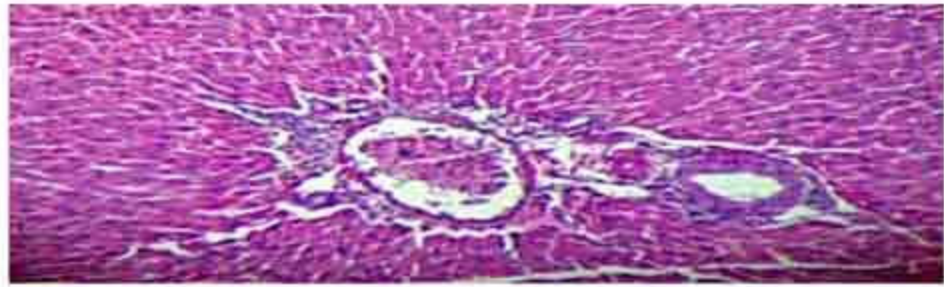

تصویر ۲- تغییرات هیستوپاتولوژی کبد. بی‌نظمی صفحه‌های کبدی (رشته‌های رماک) در گروه دیابتی و اثر آب سیر در بهبودی آن. گروه طبیعی (الف)، گروه طبیعی و دریافت‌کننده‌ی آب سیر (ب)، گروه دیابتی (ج-۱، ج-۲)، گروه دریافت‌کننده‌ی آب سیر قبل از دیابتی شدن (د) و گروه دریافت‌کننده‌ی آب سیر بعد از دیابتی شدن (ه). بزرگنمایی $\times 40$ و $\times 10$ ، $60\mu\text{m}$ = مقیاس.

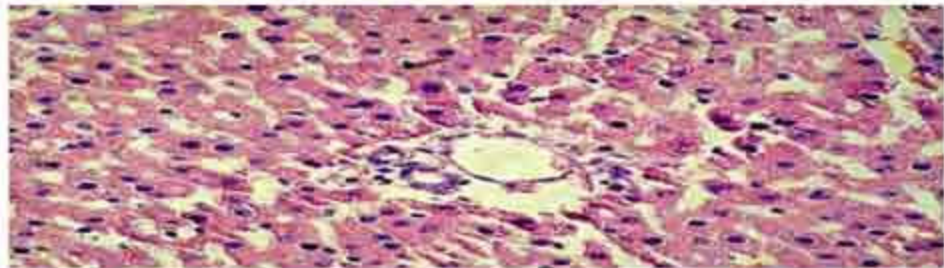
الف



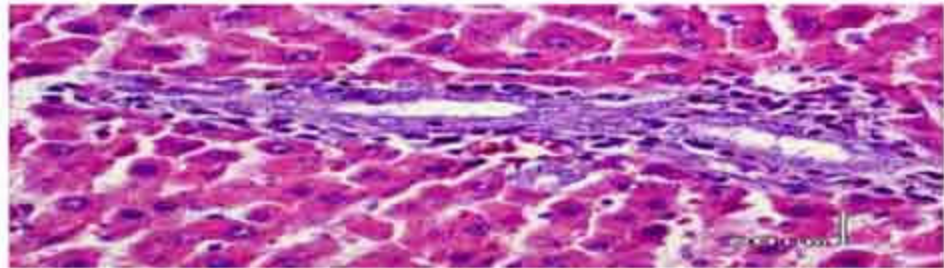
ب



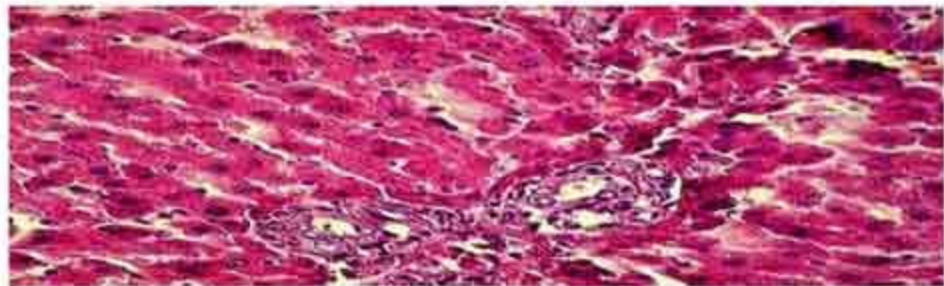
ج



د



ه



تصویر ۳- تغییرات هیستوپاتولوژی کبد. کاهش در اندازه و فضای اشغال شده توسط تریاد پورت در گروه دیابتی و افزایش خفیف اندازه‌ی آن در گروه طبیعی و دریافت کننده‌ی آب سیر، گروه طبیعی (الف)، گروه طبیعی و دریافت کننده‌ی آب سیر (ب)، گروه دیابتی (ج)، گروه دریافت کننده‌ی آب سیر قبل از دیابتی شدن (د) و گروه دریافت کننده‌ی آب سیر بعد از دیابتی شدن (ه). بزرگنمایی $40\times$ و $10\times$ ، $60\mu m$ = مقیاس.

بحث

توسط STZ احتمالاً باعث نقص عملکرد میتوکندری‌ها در موش‌ها می‌شود. هایپرتروفی هیپاتوسیت‌ها که توسط افزایش چشمگیر تعداد میتوکندری‌ها و کاهش واضح در گرانول‌های گلیکوژن مشخص می‌شود، از جمله ویژگی‌هایی هستند که در موش‌های دیابتی ۴ تا ۱۲ هفته بعد از کاربرد STZ شناسایی و مشاهده شده است.^{۳۳}

در مطالعه‌ی حاضر نیز کاهش گرانول‌های گلیکوژن و التهاب لنفوسیتی در نواحی پورتی در موش‌های گروه D به وضوح مشاهده می‌شود (تصویر ۱ قسمت ۲-ج). این علائم هیستولوژی غیر طبیعی به طور مشخص و بارزی در گروه D+Gb در مقایسه با گروه D کاهش یافت. اثر تخفیف دهنده‌ی آب سیر بر چنین عوارضی در گروه D+Ga نیز به میزان کمتر مشاهده شد.

ال-دمرداش و همکاران نشان دادند که افزایش در فعالیت پلاسمایی آسپاراتات آمینوترانسفراز (AST)، آلانین آمینوترانسفراز (ALT)، لاکتات‌دهیدروژناز (LDH)، آلکالین فسفاتاز (ALP) و اسید فسفاتاز (AcP) به احتمال قوی به علت نقص در عملکرد کبد روی می‌دهد.^{۳۳} لارکان و همکاران (۱۹۷۹) نیز اثبات کردند که در بیماران دیابتی کبد دچار نكروز می‌شود.^{۳۴} بنابراین، افزایش فعالیت ALT، AST، LDH، ALP و AcP در پلازما احتمالاً به خاطر نشت این آنزیم‌ها از سیتوزول کبد به داخل جریان خون طی بیماری دیابت است.

ALT و AST برای سنجش میزان آسیب سلول‌های کبدی، نشانگرهای مناسبی هستند.^{۳۵} در مراحل اولیه‌ی تخریب کبد، آنزیم‌های سیتوپلاسمی هیپاتوسیت‌ها احتمالاً از سلول‌ها به داخل جریان خون نشت می‌کنند و نفوذپذیری غشا افزایش می‌یابد.^{۳۶} همچنین، افزایش کاتابولیسم پروتئین‌ها همراه با گلوکونئوز و تشکیل اوره که در بیماری دیابت دیده می‌شود، احتمالاً مسئول افزایش این ترانس آمینازها در خون است.^{۳۷}

از طرف دیگر، چون انسولین ژن‌های تولیدکننده‌ی آنزیم‌های گلوکونئوزیک را سرکوب می‌کند و ALT نیز یک آنزیم گلوکونئوزیک است، در جریان دیابت که سیگنال انسولین دچار نقص می‌شود، تولید ALT افزایش می‌یابد که این امر می‌تواند حتی با آسیب کبدی نیز در ارتباط نباشد.^{۳۸} در پژوهش حاضر نیز، افزایش معنی‌دار فعالیت آنزیم‌های کبدی ALT و AST در موش‌های دیابتی در مقایسه با سایر

در مطالعه‌ی ما اثرهای پیشگیری‌کننده‌ی آب سیر بر تغییرات آنزیم‌های کبدی و هیستوپاتولوژی کبد در جریان بیماری دیابت بررسی و دیده شد که تزریق استرپتوزوتوسین باعث افزایش فعالیت سرمی آنزیم‌های کبدی ALT و AST می‌شود. همچنین، در بررسی هیستولوژی کبد، التهاب‌های لنفوسیتی مشخص در نواحی پورتی، بی‌نظمی و آپوپتوز سلول‌های کبد از شایع‌ترین موارد آسیب به کبد در گروه D به شمار می‌روند. گروه D+Gb نسبت به گروه D کاهش معنی‌داری را در میزان فعالیت سرمی آنزیم‌های کبدی نشان داد و فعالیت این آنزیم‌ها تا حدود زیادی به سطح طبیعی بازگشته بود. بررسی‌های بافت کبد در گروه D+Gb نیز به میزان زیادی از یافته‌های فوق حمایت می‌کند. همچنین، در گروه D+Ga در مقایسه با گروه D+Gb اثرات بهبودبخش آب سیر بر متغیرهای ذکر شده به میزان کمتری مشاهده شد.

بیشتر مطالعه‌ها روی کبد در جریان دیابت ملتوس درباره‌ی تغییرات بیوشیمیایی و فیزیولوژیک آن متمرکز بوده و در جنبه‌های بافت‌شناسی ساختار کبد چندان مورد توجه نبوده است. همچنین، گزارش‌های پاتولوژی موجود اساساً در مورد تغییرات طولانی‌مدت کبد در بیماری دیابت مانند گلیکوژنز، کبد چرب و سیروز^{۳۷} است و تغییرات ساختاری کیفی کبد در کوتاه‌مدت به خوبی مورد مطالعه قرار نگرفته است.

اثرهای سمی و مخرب استرپتوزوتوسین (STZ) نه تنها در سلول‌های بتا جزایر پانکراس شناسایی شده بلکه سایر اندام‌ها مانند کبد را نیز درگیر می‌کند.^{۳۸} کبد یکی از اهداف اصلی عمل انسولین به شمار می‌رود و نقش مهمی در حفظ و ثبات سطوح گلوکز خون بازی می‌کند.^{۳۹،۴۰} از آنجا که کبد محل اصلی سمیت‌زدایی داروها در بدن است و کاربرد مکرر STZ در بیماران مبتلا به سرطان پانکراس، تنها گاهی اوقات سمیت کبدی القا می‌کند،^{۴۱} ما معتقدیم که تغییرات مشاهده شده در کبد تنها به خاطر اثرات سمی داروی STZ نبوده بلکه بیشتر به واسطه‌ی عوارض ناشی از دیابت ایجاد شده است.

STZ باعث ایجاد سمیت در کبد از طریق تولید رادیکال‌های آزاد و به دنبال آن پراکسیداسیون لیپیدها در غشای سلول‌های کبدی می‌شود.^{۳۳} افزایش شکل‌گیری ROS

علاوه بر آن، کاهش تولید لیپید پراکسیدها و مهار تولید مواد واکنش دهنده با تیوباربیتوریک اسید در بافت کبد در جریان دیابت در موش‌هایی که با روغن سیر تیمار شده‌اند توسط ایمایی و همکاران (۱۹۹۴) اثبات شده است.^{۴۱} ایده و لائو (۲۰۰۱) و بنرجی و همکاران (۲۰۰۲) در یافتند که سیر دارای سیستم آنتی‌اکسیدانی قوی است و می‌تواند موقعیت استرس اکسیداتیو درون سلولی را به حداقل برساند.^{۴۳،۴۲} ناکاگوا و همکاران (۱۹۸۵) اثر حمایت کنندگی سیر از کبد توسط S-آلکنیل سیستئین‌ها و آلینین بر هپاتوسیت‌ها در محیط آزمایشگاهی ثابت کردند.^{۴۰} در مطالعه‌ی حاضر نیز اثر پیشگیری‌کننده‌ی آب سیر به وضوح بر بافت کبد مشاهده شد و کاهش عوارضی که طی بیماری دیابت ایجاد می‌شوند مانند التهاب لنفوسیت‌ها و آسیب سلول‌های کبدی کاملاً بارز بود. به طور کلی از پژوهش حاضر این طور نتیجه‌گیری می‌شود که آب سیر می‌تواند در جلوگیری از تغییرات آنزیم‌های نشانگر کبد مانند ALT و AST در موش‌های دیابتی شده با STZ مؤثر باشد. همچنین، باعث بهبود عملکرد ناقص کبد می‌شود و از تخریب بافت کبد در بیماری دیابت پیشگیری به عمل می‌آورد.

i- Reactive Oxygen Species

گروه‌ها مشاهده شد و درمان با آب سیر موجب کاهش معنی‌دار فعالیت آنها گردید. این یافته‌ها با یافته‌های اهری (۲۰۰۱) در موش‌های صحرایی مطابقت دارد. اهری نشان داد که مصرف روغن سیر باعث کاهش فعالیت سرمی اسید و آلکالین فسفاتاز، آمینوترانسفرازها و آمیلاز می‌شود.^{۳۷} این ادعا که سیر می‌تواند در درمان مشکلات کبدی مفید باشد توسط یافته‌های علمی حمایت می‌شود. یانگ و همکاران (۲۰۰۱) گزارش کردند که دی آلیل سولفید (DAS) و ترکیبات مرتبط با آن که از سیر به دست می‌آیند، می‌توانند سمیت ناشی از استامینوفن، N-نیتروزدی‌متیل‌آمین و CCl₄ را در کبد جوندگان کاهش دهند.^{۳۸} سیر به میزان گسترده‌ای عوارض واکنش‌هایی را که به دنبال عوامل سمی ایجاد می‌شوند، بهبود می‌بخشد. سیر به احتمال زیاد عمل آنتی‌اکسیدانی خود را از طریق افزایش برداشت رادیکال‌های آزاد (ROS) و فعالیت آنزیم‌های آنتی‌اکسیدانی سوپراکسید دیسموتاز، کاتالاز، گلوکاتایون پراکسیداز و افزایش سطوح گلوکاتایون در سلول قوت می‌بخشد.^{۳۹،۴۱} در مطالعه‌های دیگر درمان با روغن سیر و ملاتونین به طور کلی شرایط استرس اکسیداتیو را در موش‌های دیابتی شده با STZ به سطح طبیعی برمی‌گرداند. قابلیت آنتی‌اکسیدانی به حضور ترکیبات آلی سولفور که سطح گلوکاتایون و فعالیت GST را تنظیم می‌کنند، وابسته است.^{۴۰}

References

- Nathan DM. Long-term complications of diabetes mellitus. *N Engl J Med* 1993; 328:1676-85.
- Kar A, Choudhary BK, and Bandyopadhyay NG. Preliminary studies on the inorganic constituents of some indigenous hypoglycemic herbs on oral glucose tolerance test. *J Ethnopharmacol* 1999; 64:179-84.
- Baynes JW. Role of oxidative stress in development of complication in diabetes. *Diabetes* 1991; 40: 405-12.
- Vlassara H, Bucala R, Striker L. Pathogenic effects of advanced glycosylation: biochemical, biological and clinical implications for diabetes and aging. *Lab Invest* 1994; 70: 138-51.
- Williamson JR, Kilo C. Capillary basement membrane in diabetes. *Diabetes* 1993; 32: 96-100.
- Gallou G, Ruelland A, Legras B, Maugendre D, Allan H, Cloarec L. Plasma MDA in type 1 and type 2 diabetes. *Clin Chim Acta* 1993; 214: 227-34.
- Worobetz L, Hilsden R, Shaffer E, Simon J Pare P, Scully L, et al. The liver. In Thomson BR, Shaffer EA, editors. *First Principles of Gastroenterology*. 2nd ed. University of Toronto Press: Toronto; 1994.
- Giannini EG, Testa R, Savarino V. Liver enzyme alteration: a guide for clinicians. *CMAJ* 2005; 172: 367-79.
- Yamatani K, Marubashi S, Wakasugi K, Saito K, Sato N, Takahashi K, et al. Catecholamine-Induced cAMP Response in Streptozotocin- Induced Diabetic Rat Liver. *Tohoku J Exp Med* 1994; 173: 311-20.
- Pratt DS, Kaplan MM. Evaluation of abnormal liver-enzyme results in asymptomatic patients. *N Engl J Med* 2000; 342: 1266-71.
- Vojarova B, Stefan N, Lindsay RS, Saremi A, Pratley R E, Bogardus C, et al. High Alanine Aminotransferase Is Associated With Decreased Hepatic Insulin Sensitivity and Predicts the Development of Type 2 Diabetes. *Diabetes* 2002; 51: 1889-95.
- Shanmugasundaram ER, Rajeswari G, Baskaran K, et al. Use of *Gymnema sylvestre* leaf extract in the control of blood glucose in insulin-dependent diabetes mellitus. *J Ethnopharmacol* 1990; 30: 281-94.
- Sharma SR, Dwivedi SK, Swarup D. Hypoglycaemic, antihyperglycaemic and hypolipidemic activities of *Casealpina bonducella* seeds in rats. *J Ethnopharmacol* 1997; 58: 39-44.
- Srivastava Y, Venkatakrisnan-Bhatt H, Verma Y. Antidiabetic and adaptogenic properties of *Momordica charantia* extract: an experimental and clinical evaluation. *Phytother Res* 1993; 7: 285-89.
- Bopanna KN, Kannan J, Godgil S, Balaraman R, Rathod SP. Antidiabetic and antihyperlipidemic effects of neem seed kernel powder on alloxan diabetic rabbits. *Indian J Pharmacol* 1997; 29: 162-72.

Original Article

Preventive Effect of Garlic on Histopathology of Liver and Markers of Hepatic Injury in Streptozotocin-Induced Diabetic Rats

Masjedi F¹, Gol A¹, Dabiri Sh², Javadi A²

¹Department of Biology, Faculty of Sciences, Shahid Bahonar University, Cell and Endocrine Research Center,

²Department of pathology, Afzalipour Medical School, Kerman University of Medical Sciences, Kerman, IR.Iran

e-mail: agol@mail.uk.ac.ir

Received: 09/03/2009, Accepted: 05/07/2009

Abstract

Introduction: Diabetes mellitus is associated with biochemical, physiological, and pathologic alterations in the liver. In this study, we investigated the preventive effect of garlic juice on changes in the structure of rat liver and serum activities of alanine and aspartate aminotransferases after streptozotocin injection. **Materials and Methods:** Forty rats were divided into five groups of 8 rats each: a) Normal group (N), b) Normal+Garlic group (N+G) received 1 ml of garlic juice/100g BW/day for 6 weeks, c) Diabetic group (D) was injected with streptozotocin (60mg/kg BW, i.p.), d) Diabetic+Garlic_before group (D+Gb) received garlic juice for 3 weeks before STZ injection and continued for another 3 weeks, e) Diabetic+Garlic_after group (D+Ga) received garlic juice for 3 weeks after being injected with STZ. Hepatic histological changes were assessed with hematoxylin-eosine staining using a light microscope. **Results:** In diabetic rats, the activities of serum ALT and AST were significantly increased ($p < 0.05$) compared to other groups. In D+Gb and D+Ga rats the activity of serum ALT was significantly decreased compared to the D group. The activity of serum AST in D+Gb group had no significant difference with the N and N+G groups and was significantly decreased compared to the D group. In the D group, separated necrosis of hepatocytes, anarchism of liver plates, and lymphocytic inflammation were observed; in the D+Gb and D+Ga groups compared to the D group, all of previous signs improved. **Conclusion:** Garlic juice was found to influence changes of aminotransferases and prevent the histopathological changes of liver associated with STZ diabetes in rats.

Keywords: Diabetes mellitus, Garlic, ALT, AST, Histopathology