مجله غدد درون‌ریز و متابولیسم ایران
دانشگاه علوم پزشکی و خدمات‌بهداشتی- درمانی شهید بهشتی
سال اول، شماره ۴، صفحات ۳۰۶-۳۰۹ (زمستان ۱۳۷۸)

تومور جسم کاروتید توأمان با فئوکروموسیتوم

دکتر حسین اسدیان، دکتر محمدتقی صالحیان، دکتر مسعود ستوده و دکتر ایرج نبی‌پور
بخش غدد درون‌ریز بیمارستان آیت‌ا...طالقانی، دانشگاه علوم پزشکی شهید بهشتی

خلاصه

تومورهای جسم کاروتید (کمودکتوما) از ضایعات نسبتاً نادر می‌باشند. همچنین کمودکتوماها، بندرت تولید کاتکولامین می‌کنند (۱ تا ۱۰ درصد). ما یک بیمار با پاراگانگلیومای جسم کاروتید با فعالیت ترشحی کاتکولامینی را که با معاینه بالینی یافت شده و تحت عمل جراحی موفقیت‌آمیز قرار گرفت را معرفی می‌کنیم. این مورد نقش معاینه فیزیکی دقیق در ناحیه گردن برای یافت موارد برون آدرنالی فئوکروموسیتوم را ترسیم می‌کند.

واژگان کلیدی: تومور جسم کاروتید، کاتکولامین، فئوکروموسیتوم، پاراگانگلیوم

مقدمه

وجود پری فشار خون همراه با علائم فزونی آدرنرژیک، پزشک را می‌بایست متوجه تومورمدولای آدرنال و یا سیستم پاراگانگلیونیک برون آدرنالی (Extra-adrenal) نماید. یک بررسی رادیولوژیک اخیر نشان داده است که ۱۵ درصد از فئوکروموسیتوم ها برون آدرنالی هستند (۱). این نوع از فئوکروموسیتوم ها ممکن است که درمکانی که بافت پاراگانگلیون وجود دارد یافت شوند، شایعترین مکان بروز این تورموها، منطقه پاراآئورت (بین دیافراگم و قطبهای تحتانی کلیوی) می‌باشد؛ اما تنها ۳ درصد از تومورهای برون آدرنالی در ناحیه سر و گردن (در ناحیه جسم کاروتید و منطقه ژگولوتیمپانیک) گزارش شده‌اند. تنها ۱ درصد از تومورهایی که در ناحیه سر و گردن وجود دارند دارای عملکرد اندوکرین بوده‌اند (۲). پاراگانگلیون هایی که در جسم کاروتید (بین شریان داخلی و خارجی) وجود دارند بنام پاراگانگلیومومای کاروتید(کمودکتوما) معروف می‌باشند. از ۹۰ مورد تومور جسم کاروتید

(کمودکتوما) که در یک سری گزارش شده اند، هیچکدام دارای فعالیت اندوکرین نبوده اند (۳) و در ۶۶ بیمار که در بین سال های ۱۹۵۲ تا ۱۹۹۲ در کلینیک مایو گزارش شده اند نیز تنها یک مورد از این بیماران دارای فعالیت ترشحی هورمونی بوده است (۴). در سطح مطبوعات بین الملل پزشکی نیز تنها به چند مورد تومور جسم کاروتید با فعالیت هورمونی بر می‌خوریم (۵). بیماری که در ذیل معرفی می شود دارای تومور جسم کاروتید با فعالیت ترشحی و بروز علائم آدرنرژیک و کریزهای پری فشار خون بوده است.

معرفی بیمار

زنی ۴۶ سال با قد۱۵۵ سانتی متر و وزن ۵۸ کیلو گرم بدلیل درد قفسه صدری، تنگی نفس و طپش قلب در یکی از بیمارستان های شهرستان کرج بستری می‌شود که در هنگام پذیرش متوجه کریز فشار خون می‌شوند (پیش از این بیمار سابقه پری فشار خون را نداشته است). بدلیل اینکه بیمار سابقه دو ساله حملات طپش قلب، تنگی نفس و تعریق که مدت یکساعت بطول انجامیده و در فواصل حداکثر ۱۰ روز و حداقل روزی ۴ بار تکرار می‌شده است با شک بالینی فئوکروموسیتوم جهت بررسی به بخش غدد بیمارستان طالقانی در تاریخ ۱۳۷۷/۵/۲۴ ارجاع داده شد. در هنگام پذیرش در بیمارستان طالقانی، در معاینه فیزیکی، بیمار دارای فشار خون ۱۷۰/۱۱۰ میلی متر جیوه در هر دو دست راست و چپ بدون تغییر ارتوستاتیک و فشار خون هر دو اندام تحتانی ۱۹۰/۱۲۰ میلی متر جیوه بود. نکات مثبت یافته شده در بررسی فیزیکی بیمار شامل سوفل سیستولیک II/VI در ناحیه اپکس و توده ای ۲×۲ سانتی متری درمثلث کاروتید سمت چپ بود که این توده در جهات کناری قابلیت جابجایی داشته ولی در جهت سفالوکودال ثابت بود. در بررسی های آزمایشگاهی بیمار دارای هموگلوبین ۱۳/۴ گرم در دسی‌لیتر، هماتوکریت ۳۸/۲ درصد، شمارش گلبولی سفید ۹۰۰۰، سدیم ۱۴۲ میلی‌اکی والانت در لیتر و پتاسیم ۴/۱ میلی‌اکی والانت در لیتر، کراتینین ۰/۹ میلی‌گرم در دسی‌لیتر، قند خون ۹۴ میلی گرم در دسی لیتر، کلسیم ۱۰/۳ میلی‌گرم در دسی لیتر، فسفر ۵/۹ میلی گرم در دسی لیتر و آزمایش کامل ادرار طبیعی با VMA ادراری برابر با۲۲/۲ میلی‌گرم در ۲۴ ساعت بود. در نوار قلب بیمار تغییرات غیر اختصاصی سگمان ST و T در لیدهای سینه ای و دراکو کاردیوگرافی نیز درجاتی از هیپرتروفی بطن چپ مشاهده شد. در سونوگرافی داپلر از ناحیه گردن نیز توده‌ای در ناحیه دو شاخه شدن کاروتید چپ همراه با واسکولاریتی با اتصال به شاخه‌های کاورتید گزارش گردید و در سی‌تی‌اسکن گردنی نیز ضایعه فضاگیر با انهانسمنت پس از تزریق ماده حاجب در مجاورت جانب نازوفارینکس درحد فاصل شریان کاروتید و ورید ژوگولار چپ گزارش شد. در سی تی اسکن از ناحیه آدرنال و شکم نیز یافته ای بدست نیامد. فشار خون بیمار با فنوکسی بنزامین ۲۰ میلی‌گرم دوبار در روز، ایندرال ۴۰ میلی گرم سه بار در روز تحت مداوا قرار گرفت و در نهایت بیمار در تاریخ ۱۳۷۷/۷/۲۵ تحت عمل رزکسیون تومور جسم کاروتید سمت چپ قرار گرفت. یافته های آسیب شناسی توده برداشت شده که در ابعاد ۴×۲/۵ سانتی متر و وزن ۵۲ گرم بود نشانگر پاراگانگلیوم بود (تصویر ۱) که در رنگ آمیزی ایمنوهیستوشیمی انجام شده برای کروموگرانین وجود این ماده در سلولهای تومورال اثبات شد (تصویر ۲). بیمار در ۲ هفته پس از جراحی مورد بررسی قرار گرفت که دارای فشار خون ۱۴۰/۹۰ میلی متر جیوه و VMA ادراری ۶ میلی گرم در ۲۴ ساعت (طبیعی ۰/۵ تا ۱۲ میلی گرم در ۲۴ ساعت) بود.

بحث

تومورهای جسم کاروتید از ضایعات غیر شایع می‌باشند. از اولین گزارش توسط مارچاند (Marchand) در سال ۱۹۸۱ تا سال ۱۹۹۰ تقریباً ۱۰۰۰ مورد گزارش

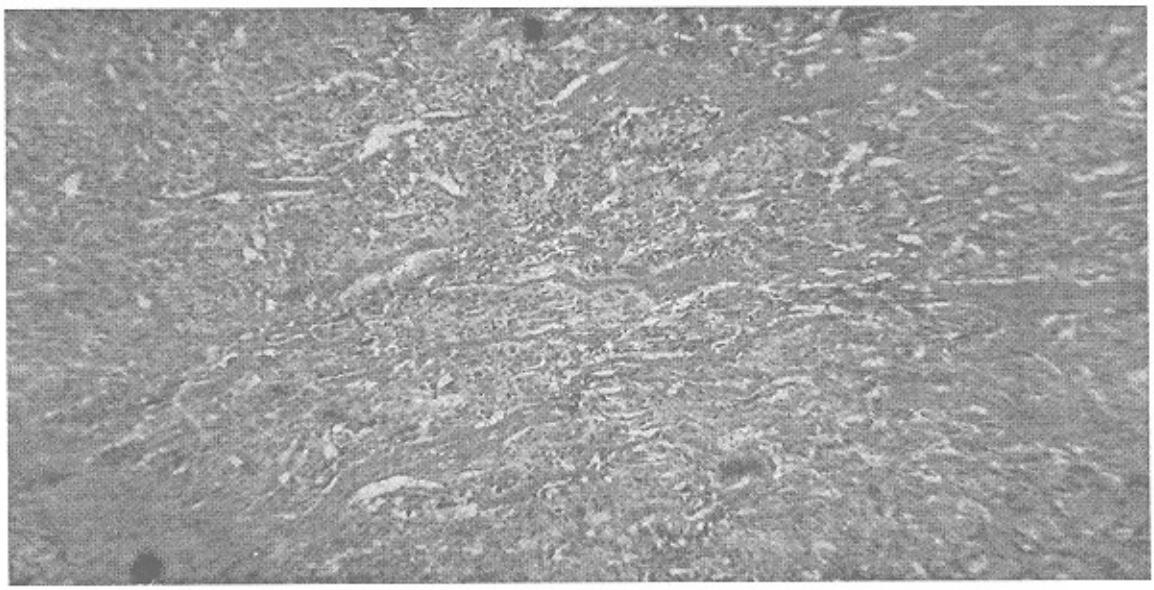

تصویر ۱) نمای هیستوپاتولوژیک تومور جسم کاروتید بیمار معرفی شده که نشانگر سلولهای تومورال با سیتوپلاسم ائوزینوفیلیک فراوان و هسته‌هایی با پلئومورفیسم متوسط بدون میتوز و آتی‌پی که بصورت کانونهایی گرد هم درآمده و بین آنها نیز عروق خونی ظریف و بافت همبندی بچشم می‌خورد.

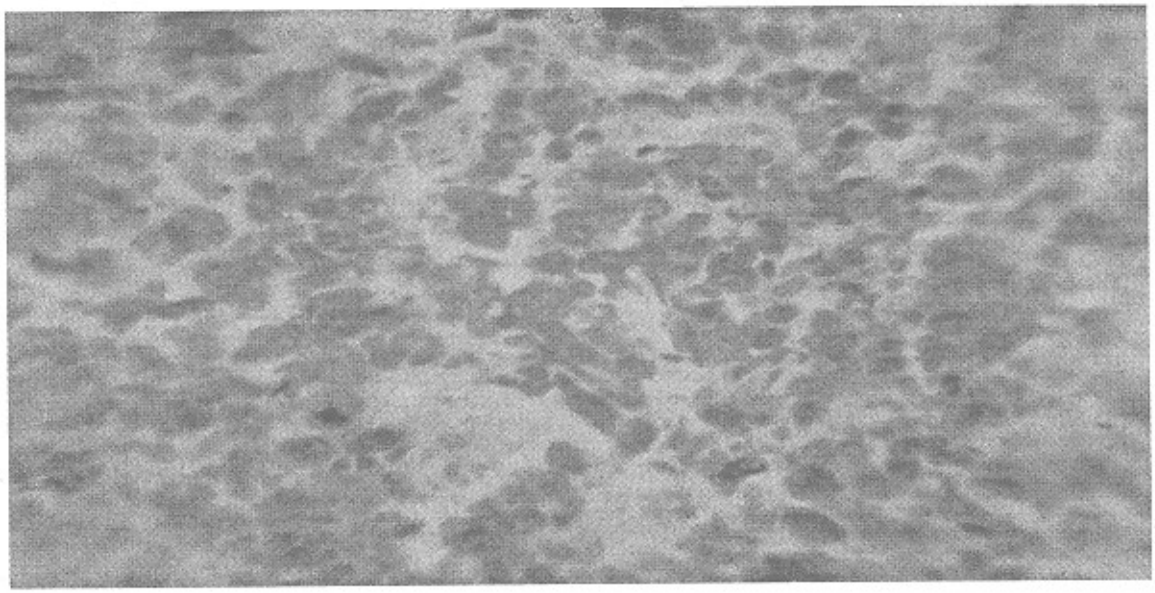

تصویر ۲) رنگ‌آمیزی ایمنوهیستوشیمی برای کروموگرانین تومور جسم کاروتید بیمار معرفی شده که رنگ‌پذیری سیتوپلاسم، نشانه وجود این ماده در سلولهای تومورال است.

شده اند (۶). تومور جسم کاروتید (کمودکتوما) و تومور گلوموس ژگولار از شایعترین تومورهایی هستند که از پاراگانگلیای برانکیومریک (Branchiomeric paraganglia) بر می‌خیزند (۲). این نئوپلاسم ها معمولاً برای کروماتین منفی بوده و ندرتاً دارای عملکرد اندوکرین هستند. بدلیل ماهیت نفوذ موضعی این تومورها و نبود قطعیت درمورد سیر طبیعی شان، برداشت جراحی آنها بمحض تشخیص توصیه شده است (۶).

امروزه بدلیل کاربرد روزافزون روش های دقیق تصویربرداری، این تومورها در پیش از بروز علائم بالینی تشخیص داده می‌شوند. از ۳۱ بیمار با تومور جسم کاروتید که توسط وستربراند و همکاران در سال ۱۹۹۸ گزارش شده اند، ۲۳ بیمار به دلیل توده گردنی که توسط خود بیمار (۱۸ مورد) یا پزشک (۵ مورد) یافت شده بودند تحت عمل جراحی قرار گرفتند و هیچکدام از بیماران آنها دارای فعالیت هورمونی و علائم آدرنرژیک فئوکروموسیتوم نبوده اند (۶)، در حالیکه بیمار ماز نادر بیمارانی بود که بدلیل کریز پری فشارخون و پاروکسیسم آدرنرژیک با شک به فئوکروموسیتوم بستری شده بود که در هنگام معاینه فیزیکی بیمار، تومورگردنی وی توسط فلوی اندوکرین بخش تشخیص داده شد. بنابراین، معاینه دقیق برای جستجوی مکان برون آدرنالی فئوکروموسیتوم توصیه می‌شود. یک نشانه سودمند برای افتراق تومور جسم کاروتید از ضایعات دیگر مثلث قدامی گردن، نشانه فونتین (Fontaine's sign) است: تومور جسم کاروتید را معمولاً می‌توان در جهات کناری (lateral) جابجا نمود ولی در جهت عمودی قابل حرکت نمی‌باشد؛ جابجایی کناری تومور موجب حرکت ضربان کاروتید مشترک در همان جهت می‌شود. در سال ۱۹۵۱، وان اوئلر (Von Euler) به این موضوع اشاره نمود که بیماران با فئوکروموسیتوم برون آدرنالی دارای نورآدرنالین بالا بدون ترشح اپی نفرین می‌باشند؛ اما یک قانون عمومی حاکم آن است اگر که اپی نفرین پلاسمایی ۲۰ درصد یا بیشتر از سطح کاتکولامین های سرمی را تشکیل دهد با احتمال بسیار بالا، منشاء فئوکروموسیتوم، تومور آدرنال می‌باشد؛ در حالیکه نئوپلاسم برون‌آدرنالی در یک سوم از مواردی که نور اپی نفرین به تنهایی بالا است دیده می‌شود (۲). دفع وانیلیل مندلیک اسید (VMA) بیشتر از ۹ میلی گرم در ۲۴ ساعت در ۹۰ درصد از بیماران فئوکروموسیتوم یافت می‌شود، هر چند که موارد متعددی ازمنفی کاذب نیز گزارش شده‌اند. در یک مطالعه که در بیماران با فئوکروموسیتوم برون آدرنال انجام شده است، ۸۸ درصد دارای متانفرین‌های ادراری مثبت (بیشتر از ۰/۹ میلی گرم در ۲۴ ساعت) و ۶۷ درصد کاتکولامین های ادراری بالا (بیشتر از ۱۸۰ میکرو گرم در ۲۴ ساعت) داشته اند (۷). بدلیل نبود امکانات تکنیکی، ما قادر به بررسی کاتکولامین های ادراری نبودیم و تنها در بیمار ما میزان دفع ۲۴ ساعته VMA بررسی شد که در هر دو مورد، در پیش از جراحی، مقادیر غیرطبیعی را گزارش نمودند. حساسیت اسکن با ^{131}I-MIBG در فئوکروموسیتوم برون آدرنالی از ۶۷ تا ۱۰۰ درصد با ویژگی ۹۶ درصد گزارش شده است (۸). از این رو انجام این اسکن در فئوکروموسیتومی که با روش های تصویربرداری دیگر تأئید شده اند توصیه می‌گردد، زیرا این اسکن در مکان یابی فئوکروموسیتومی‌های برون آدرنالی و موارد متاستاتیک و چند مرکزی سودمند می‌باشد (۲). اما این روش تصویر برداری نه تنها در ایران، بلکه در جهان نیز بدلیل هزینه بالا و عدم دسترسی کافی مراکز به آن براحتی قابل انجام نمی‌باشد.

بررسی چگونگی ترشح و تولید کاتکولامین ها در بیماران فئوکروموسیتوم جراحی شده در یک تا ۲ هفته پس از عمل، برای یافت موارد متاستاتیک یا چند مرکزی پیشنهاد شده است (۹). بیمار ما در ۲ هفته پس درمان از دارای فشار خون طبیعی و سطح VMA طبیعی بود. اما در هر صورت بدلیل اینکه فئوکروموسیتوم‌های برون آدرنالی تمایل بیشتری برای عود و متاستاز دارند، بنابر این بررسی سالانه کاتکولامین ها و یا متابولیت های آنها پیشنهاد می‌شود (۲ و ۹).

مـــراجـــع

1. Moulton JS. CT of the adrenal glands. Sem Roentgen 1988,23:288-86.
2. Whalen RK, Althausen AF, Daniels GH. Extra-adrenal pheochromocytoma J Urol 1992; 147:1-11.
3. Shanblin WR, Remine WH, Sheps SG, et al. Carotid body tumor (chemodectoma); clinicopathological analysis of ninety cases. Am J Surg 1971; 122:732-39.
4. O'Riordain DS, Young WF, Grant CS, et al. Clinical spectrum and outcome of functional extra-adrenal paraganglioma. World J Surg 1996; 20:916-22.
5. Pichard C,Foubert L, Gerber S, Turpin G. Chemodectome secretantdu glomus carotidien. Ann Enducrinol Paris 1996; 57:439-42.
6. Westerband A, Hunter GC, Cintora I, et al. Current trends in the detection and management of carotid body tumors. J Vasc Surg 1998; 28:84-92.
7. Goldfarb DA, Novick AC, Bravo EL, et al. Experience with extra- adrenal pheochromocytoma. J Urol 1989; 142:931-5.
8. Kumar R, David R, Sayle BA, Lamk LM. Adrenal Scientigraphy. Sem Roentgen 1988; 23:23-5.
9. Van Heerden JA, Roland CF, Carney JA, et al. Long-term evaluation following resection of apparently benign pheochromocytoma(s)/ paraganglioma(s). World J Surg 1990; 14:324-8.