مجله‌ی غدد درون‌ریز و متابولیسم ایران
دانشگاه علوم پزشکی و خدمات بهداشتی ـ درمانی شهید بهشتی
دوره‌ی نهم، شماره‌ی ۳، صفحه‌های ۳۲۳ ـ ۳۱۷ (آذر ۱۳۸۶)

گزارش موردی

معرفی یک مورد سندرم Carney Complex

دکتر افسانه طلایی، دکتر اشرف امین‌الرعایا، دکتر دیانا طاهری، دکتر کیا نوری مهدوی، دکتر مسعود امینی، دکتر حسن رضوانیان

مرکز تحقیقات غدد درون‌ریز و متابولیسم، دانشگاه علوم پزشکی و خدمات بهداشتی ـ درمانی اصفهان، **نشانی مکاتبه‌ی نویسنده‌ی مسئول:** اصفهان، خیابان خرم، مرکز تحقیقاتی درمانی صدیقه‌ی طاهره، مرکز تحقیقات غدد درون‌ریز و متابولیسم؛ دکتر افسانه طلایی؛ e-mail: afsanehtalaei@yahoo.com

چکیده

سندرم کارنی (Carney Complex) یک سندرم اتوزومال غالب است که با تومورهای مختلف شامل میکزوما در محل‌های متفاوت، تومورهای اندوکرین و ضایعه‌های لنتیگو مشخص می‌شود و تاکنون در ایران گزارش نشده است. بیماری که دراین مقاله معرفی می‌شود، زن ۲۷ ساله‌ای است که با علایم درد پهلو، مراجعه کرده بود. در معاینه با توجه به علایم هیرسوتیسم، چاقی تنه‌ای، هیپرپیگمانتاسیون و هیپرتانسیون، سندرم کوشینگ مطرح شد و با آزمایش‌های مربوط تأیید گردید. سابقه‌ی دوبار جراحی قلب در دوران کودکی به علت دو میکزوم دهلیزی در بیمار وجود داشت. در MRI هیپوفیز، میکروآدنوما و در سی‌تی‌اسکن آدرنال، آدنوم آدرنال راست مشاهده شد. ابتدا، لاپاراسکوپیک آدرنالکتومی راست برای بیمار انجام شد. همان‌طور که انتظار می‌رفت، بیماری پس از جراحی هم‌چنان فعال بود، بنا بر این آدرنالکتومی سمت مقابل هم انجام و سندرم کوشینگ برطرف شد. در پاتولوژی آدرنال راست، آدنوم با هیپرپلازی در اطراف آن و در آدرنال چپ هیپرپلازی گزارش شد. به این ترتیب تشخیص سندرم کارنی با سندرم کوشینگ ناشی از هیپرپلازی دو طرفه‌ی آدرنال تأیید شد. این مورد، یک تظاهر جدید از سندرم است چرا که هیپرپلازی آدرنال دو طرفه با آدنوم هیپوفیز و آدرنال به صورت دو یافته‌ی اتفاقی همراه سندرم کشف شد. در بیمار مذکور، سندرم کارنی، همراه با سندرم کوشینگ ناشی از هیپرپلازی دو طرفه‌ی آدرنال، آدنوم آدرنال مقابل و میکروآدنوم هیپوفیز بدون عملکرد به عنوان یافته‌های تصادفی (Incidentaloma) گزارش شد که تظاهر جدیدی از این سندرم است.

واژگان کلیدی: آدنوم قشر آدرنال، سندرم کارنی، میکزوم، سندرم کوشینگ

دریافت مقاله: ۸۵/۴/۱۸ـ دریافت اصلاحیه: ۸۶/۲/۳۱ ـ پذیرش مقاله: ۸۶/۳/۲

مقدمه

سندرم کارنی یک بیماری نادر اتوزومال غالب می‌باشد که میزان بروز و بیماری‌زایی آن شناخته شده نیست و تاکنون ۴۰۰ مورد از آن در نژادهای مختلف جهان گزارش شده است. این سندرم در هر دو جنس به طور مساوی دیده می‌شود و با تومورهای مختلف از قبیل میکزوم و تومورهای اندوکرین همراه است.[۱] سندرم کارنی اولین بار در سال ۱۹۸۵ گزارش شد.[۲،۳]

تاکنون از نظر تاریخی، این سندرم با بیماری آدرنوکورتیکال اولیه‌ی پیگمانته، هیپرکورتیزولیسم آدرنال مستقل از هیپوفیز، لنتیگو و خال‌های آبی پوست و مخاط و انواع تومورهای اندوکرین دیده شده است. تومورهای اندوکرین شامل آدنوم هیپوفیزی تولید کننده هورمون رشد، سندرم کوشینگ مستقل از ACTH ناشی از هیپرپلازی میکروندولر پیگمانته‌ی آدرنال، تومورهای تیروئید، تومور سلول سرتولی بیضه و پستان می‌باشند. انواع تومورهای دیگر شامل شوانوما، پسوموما، استئو کندرومیکسوما و میکزوم پوست و قلب می‌باشند.[۱]

[Downloaded from ijem.sbmu.ac.ir on 2025-08-01]

سندرم شباهت‌ها و تفاوت‌هایی با سندرم(MEN)[i] دارد. شباهت‌ها شامل آدنوم هیپوفیزی مولد هورمون رشد و سندرم کوشینگ (البته غیر هیپوفیزی است که در MEN از نوع هیپوفیزی است) و نحوه‌ی توارث در هر دو بیماری اتوزومال غالب می‌باشد. همراهی سندرم کارنی با میکزوما و ضایعه‌های لنتیگو والگوی ژنتیک، آن را از MEN متمایز می‌سازد.[۴]

برای تشخیص بیماری لازم است دو تظاهر اصلی بیماری وجود داشته باشد که شامل تومورهای اندوکرین، میکزوم قلبی یا خارج قلبی و ضایعه‌های پوستی به صورت پیگمانتاسیون نقطه‌ای، خال‌های آبی پوست و مخاط و ضایعه‌های لنتیگو می‌باشند.[۱] از تومورهای اندوکرین کوشینگ (غیرهیپوفیزی) شایع‌تر می‌باشد. آکرومگالی شایع نیست و در واقع تنها تظاهر هیپوفیزی بیماری می‌باشد.[۵]

به طور کلی میکزوم دهلیزی شایع‌ترین تومور قلب است. بیشتر از نیمی موارد اسپورادیک است. نوع اسپورادیک بیشتر در زنان میانسال دیده می‌شود. ولی در۷٪ موارد فامیلی است و الگوی توارث آن، اتوزومال غالب می‌باشد. در نوع فامیلی، سن بیماران کمتر و میزان عود بیشتر است و با سندرم‌های دیگر از جمله سندرم کارنی، همراهی دارد.[۶] متوسط سن بیماران مبتلا به میکزوم در سندرم کارنی ۲۶ سال است و ۶۲٪ زن هستند. میزان عود ۲۰٪ است و در نیمی از موارد بیش از یک میکزوما وجود دارد.[۷]

علت این بیماری مشخص نیست و انتقال آن به صورت اتوزوم غالب می‌باشد.[۱] گر چه در بعضی از مطالعه‌ها نشان داده شده که بیماری از نظر ژنتیکی هتروژن می‌باشد.[۶]

در بعضی از مطالعه‌ها نقص ژنتیکی مسئول سندرم کارنی در بازوی کوتاه کروموزوم ۲ شناسایی شده است.[۴] در بعضی دیگر از مطالعه‌ها وجود ایمونوگلوبولین محرک آدرنال، مسئول ایجاد بیماری شناخته شده است.[۸،۹] هم‌چنین ژن مسئول بیماری ممکن است، ژن سرکوب‌گر ایمنی باشد و موتاسیون این ژن موجب بیماری شود. این ژن ممکن است در تکامل تیغه‌ی عصبی نقش داشته باشد.[۶] موتاسیون ژن MYH8 که زنجیره‌ی سنگین میوزین را کد می‌کند، نیز می‌تواند موجب ایجاد فرمی از سندرم کارنی همراه تریسموس شود.[۱۰] پروتئین کیناز A نیز ممکن است در ایجاد تومورهای اندوکرین سندرم کارنی نقش داشته باشد.[۱۱،۱۲]

i- Multiple Endocrine Neoplasia

معرفی بیمار

بیمار زن ۲۷ ساله‌ای بود که به علت درد پهلو به درمانگاه غدد مراجعه کرد. سونوگرافی شکم طبیعی بود. بیمار از آمنوره، پیگمانتاسیون ژنرالیزه، هیرسوتیسم، آکنه، چاقی مرکزی، میوپاتی پروگزیمال، فشارخون، افسردگی و صورت کاملاً گرد رنج می‌برد. وی سابقه‌ی سکته‌ی مغزی به علت میکزوم دهلیزی داشت و در کودکی دو بار تحت جراحی قلب قرار گرفته بود. در اکوکاردیوگرافی سال ۱۳۷۲ در سن ۱۴ سالگی یک میکزوم بزرگ دهلیز چپ و در سال ۱۳۷۷ دو میکزوم بزرگ در دهلیز راست و چپ گزارش شده بود. اکوکاردیوگرافی سریال بعد از عمل میکزوم دوم، میکزوم جدیدی را نشان نداده بود. با توجه به علایم بیمار، تشخیص کوشینگ برای وی مطرح شد. در آزمون سرکوب دگزامتازون با دوز کم (۰/۵ mg دگزامتازون خوراکی هر ۶ ساعت برای ۴۸ ساعت)، کورتیزول مهار نشد (۲۶ µg/dL) و تشخیص سندرم کوشینگ تأیید شد. کورتیزول در آزمون سرکوب با دوز بالای دگزامتازون (۲ mg هر ۶ ساعت به طور خوراکی برای ۴۸ ساعت) نیز مهار نشد (۲۱ µg/dL) و سطح ACTH هم‌زمان با کورتیزول پایه ۳۳ میکروگرم درصد پایین بود (۳ pg/mL) و سندرم کوشینگ وابسته به آدرنال تأیید شد. سی‌تی‌اسکن آدرنال، آدنوم یک طرفه را گزارش کرد. با توجه به احتمال همراهی فئو کروموسیتوما با این سندرم و فشارخون بالای بیمار ۱۶/۱۰ mmHg و ادنوم یک طرفه‌ی آدرنال، اندازه‌گیری VMA و کاتکول آمین‌های ادرار نیز انجام شد که نتیجه‌ی آن طبیعی بود. بیمار دچار کم‌خونی نیز بود که علت آن فقر آهن گزارش شد. نتیجه‌ی آزمایش‌های بیمار به شرح زیر است:

Serum Cortisol: Base:33, low dose Dexamethasone:26, High dose Dexamethasone: 21.2 µg/dL
ACTH: 3 pg/mL
24 hour urinary concentrations of VMA= 11.9 mg, Metanephrin= 0.2 mg, Adrenalin= 5.6mg , NorAdrenalin= 99 mg,
IGF1 =202 ng/mL(120-485)
FSH=5.8 MIU/mL, Prolactine 1464 MIU/mL, TSH=0.2 mIU/mL, T4=6.2 µg/dL
Hct:35 %, Hgb=11.3 g/dL, Fe=67 µg/dL, TIBC=384 µg/dL, ESR:7 mm/h
cholestrol=269mg/dL, LDL=210mg/dL, HDL=37 mg/dL, TG=160mg/dL
Total Billirubin=0.6 mg/dL, Direct Bilirubin= 0.07 mg/dL, SGOT=15 IU/L, SGPT=14 IU/L, Creatinine=1 mg/dL, Na=146 mEq/L, K=4.2 mEq/L, FBS=70mg/dL

[Downloaded from ijem.sbmu.ac.ir on 2025-08-01]

با توجه به سابقه‌ی میکزوم بیمار احتمال سندرم کارنی نیز مطرح شد. در اکوی جدید بعد از تشخیص سندرم کوشینگ میکزوم مشاهده نشد. از آن‌جا که بیمار هیپرپیگمانتاسیون داشت (البته مادر بیمار نیز رنگ پوست تیره داشت) و از طرفی ترشح کورتیزول در ماکروآدنوم هیپوفیز نیز می‌تواند در آزمون سرکوب با دوز بالای دگزامتازون[i] مهار نشود و در آن زمان، گزارش آزمایش ACTH هم هنوز آماده نبود، MRI هیپوفیز درخواست شد.

در MRI، میکروآدنوم هیپوفیز (۶×۸ mm) (شکل ۱ و ۲)

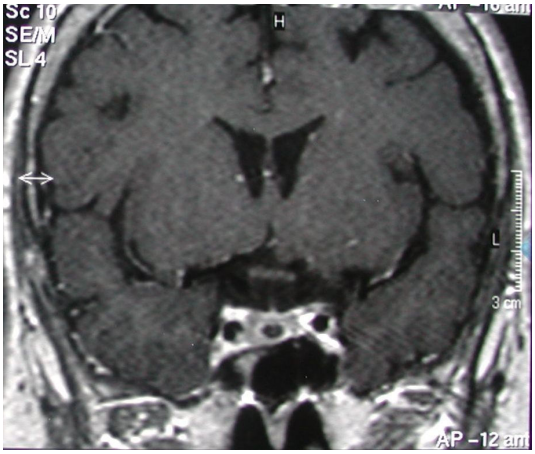

شکل ۱- میکروآدنوم هیپوفیز

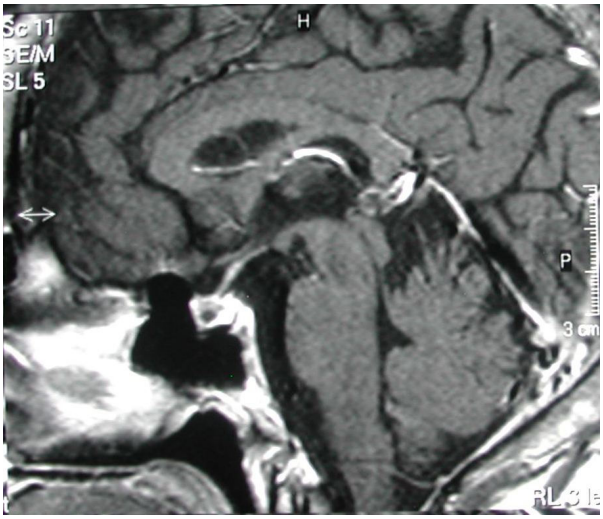

شکل ۲- میکروآدنوم هیپوفیز

و انفارکتوس لوب پاریتال چپ گزارش شد (شکل ۳). در سی‌تی‌اسکن شکم، آدنوم منفرد آدرنال راست به اندازه‌ی ۱/۵×۱ سانتی‌متر گزارش شد (شکل ۴).

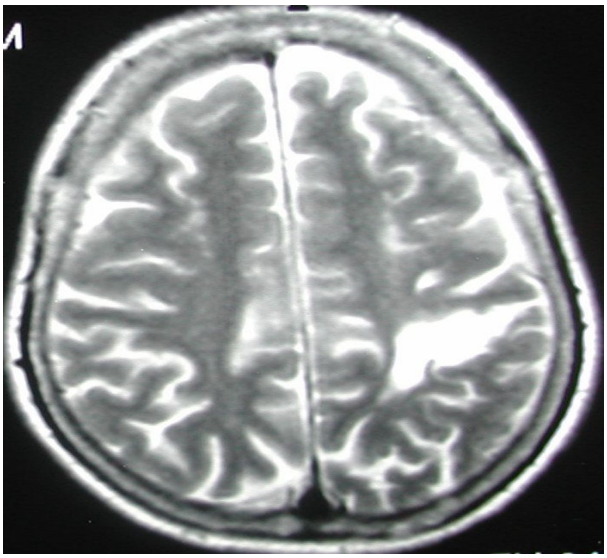

شکل ۳- انفارکتوس لوب پاریتال چپ

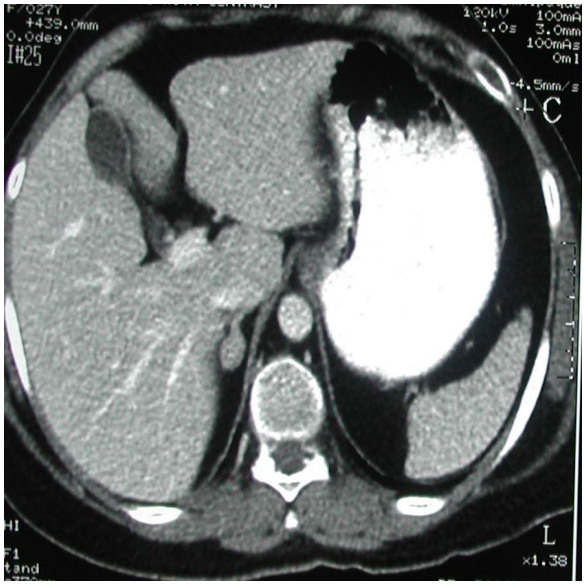

شکل ۴- آدنوم آدرنال راست

سی‌تی‌اسکن توراکس طبیعی بود. اگرچه انتظار می‌رفت بیمار سندرم کارنی داشته باشد وآدرنالکتومی دو طرفه برای رفع هیپرپلازی آدرنال لازم بود اما از آن‌جا که آدنوم یک طرفه بود، تصمیم گرفته شد نخست آدرنالکتومی یک طرفه انجام شود و اگر کوشینگ رفع نشد، آدرنال سمت مقابل هم برداشته شود. در وهله‌ی اول آدرنالکتومی راست از طریق لاپاراسکوپی برای بیمار انجام شد، که بررسی میکروسکوپی آدرنال سمت راست تحت عنوان آدنوم، هیپرپلازی سلول‌های کورتیکال حاوی رنگدانه‌ی لیپوفوشین به صورت ندول‌های کوچک را در کنار مقاطعی از بافت طبیعی آدرنال نشان داد (شکل ۵). بنا بر این، با توجه به تشخیص بالینی در وهله‌ی اول برای بیمار آدنوم آدرنال گزارش گردید.

i- High dose dexamethasone suppression test

[Downloaded from ijem.sbmu.ac.ir on 2025-08-01]

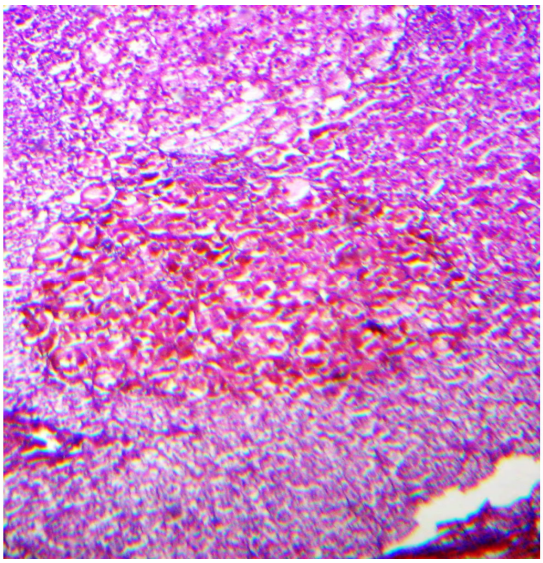

شکل ۵- نمونه‌ی میکروسکوپی آدنوم آدرنال راست: (عمل اول) ندول از سلول‌های کورتیکال بزرگ با سیتوپلاسم ائوزینوفیلیک گرانولر (حاوی لیپوفوشین) تشکیل شده است (H&E * 40)

در پیگیری بعد از عمل فشار خون و سایر علایم بیمار بهبودی نداشت. در آزمون مجدد سرکوب با دگزامتازون با دوز کم، کورتیزول مهار نشد (۱۲ µg/dL) و رفع نشدن کوشینگ را تأیید کرد. در این مرحله آدرنالکتومی چپ نیز با لاپاراسکوپی انجام شد که در بررسی میکروسکوپی آدرنال سمت چپ، نمای میکروسکوپی مشابه آدرنال سمت راست مشاهده گردید (شکل ۶) و با توجه به درگیری دو طرفه‌ی آدرنال، برای بیمار تشخیص هیپرپلازی دو طرفه‌ی پیگمانته‌ی آدرنال گزارش شد.

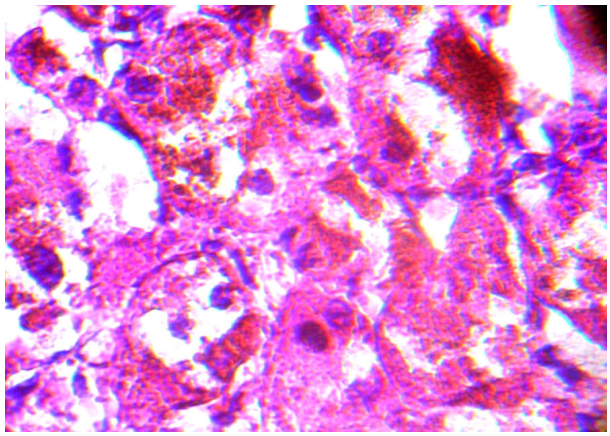

شکل ۶- نمونه‌ی میکروسکوپی آدرنال چپ (عمل دوم) سلول‌های کورتیکال (حاوی لیپوفوشین) (H&E*400)

در آزمون سرکوب با دگزامتازون در پی جراحی دوم، کورتیزول مهار شد (mcg/dl) و علایم کوشینگ بهبود یافت.

با مجموعه علایم کوشینگ ناشی از هیپرپلازی میکروندولر پیگمانته‌ی آدرنال و میکزوم دهلیزی، تشخیص سندرم کارنی تأیید شد. در معاینه‌ی تیروئید ندول یافت نشد. خانواده‌ی بیمار هم بررسی شدند که مشکلی نداشتند. سونوگرافی تخمدان طبیعی بود. بعد از بهبودی، فشار خون بیمار از بین رفت و خلق افسرده وی نیز بهتر شد. همچنین قاعدگی وی به طور طبیعی برقرار شد. سطح پرولاکتین نیز در اندازه‌گیری مجدد طبیعی بود.

بحث

سندرم کارنی، کمپلکسی از تومورهای متعدد است که شامل تومورهای قلبی، غددی، پوستی، عصبی و نیز انواعی از ضایعه‌های پیگمانته‌ی پوستی ـ مخاطی است. این سندرم به صورت اتوزوم غالب به ارث می‌رسد[۱۳] و ممکن است به طور همزمان غدد اندوکرین مختلف را مشابه سندرم‌های MEN1 و MEN2 درگیر کند. این سندرم مشابهتی نیز با McCuneAlbright دارد. این بیماری نیز شامل تومورهای متعدد اندوکرین و غیر اندوکرین است. سندرم کارنی از نظر داشتن اختلال‌های پوستی و بعضی تومورهای غیر اندوکرین به Lentiginoses نیز شبیه است. سندرم کارنی همچنین، با انواع خاصی از هامارتوما به خصوص پوتز ـ جگر از نظر ضایعه‌های لنتیگوی مخاطی و تومور سلول سرتولی از نوع سلول‌های بزرگ کلسیفیه شبیه می‌باشد.[۱۱]

ترکیب پیگمانتاسیون نقطه‌ای پوست، میکزوما، تومورهای اندوکرین و شوانوما یک سندرم اتوزومال غالب شامل تومورهای متعدد است که برای اولین بار در سال ۱۹۸۵ معرفی شد.[۴]

پیش‌تر بیمارانی را که بعضی اجزای این سندرم و نه همه‌ی آن‌ها را داشتند، مثل آنهایی که میکزوم قلبی و اختلال‌های پیگمانتاسیون پوستی داشتند، تحت عنوان NAME[i] تعریف می‌شدند ولی امروزه معتقدند اکثر این موارد سندرم کارنی هستند. ممکن است بتوان سندرم کارنی را نوعی از سندرم MEN دانست زیرا بیماران مبتلا به کارنی اغلب درگیری دو یا بیشتر از غدد اندوکرین شامل بیماری پیگمانته‌ی ندولر قشر آدرنال، آدنوم هیپوفیزی تولید کننده‌ی GH و پرولاکتین، تومورهای بیضه از قبیل تومور سلول

i- Nevi, Atrial Myxoma, Ephelides

[Downloaded from ijem.sbmu.ac.ir on 2025-08-01]

سرتولی، آدنوم یا کارسینوم تیروئید و کیست‌های تخمدان را دارند. تظاهرات نامعمول شامل شوانوما، آدنوم مجاری پستان و تومور استخوانی نادر به نام استئوکندرومیکزوما است.[۱۱]

تاکنون ۳۳۸ بیمار مبتلا به سندرم کارنی شناخته شده‌اند که ۱۴۴ نفر (۴۳٪) مرد و ۱۹۴ نفر (۵۷٪) زن از نژادهای سفید پوست، آفریقایی ـ آمریکایی و آسیایی و از همه‌ی کشورها از جمله آمریکای شمالی و جنوبی، اروپا، آسیا (ژاپن، چین، هند)، استرالیا و نیوزیلند هستند. اکثر بیماران (۷۰٪) متعلق به ۶۷ فامیل هستند در حالی که ۸۸ نفر فامیل مبتلا نداشتند و در ۱۲ نفر منشای ژنتیک مشخص نشده است. افزایش موارد فامیلی ناشی از کاربرد برنامه‌های بیماریابی برای اقوام درجه یک مبتلایان است.[۱]

شرح حال فامیلی بیانگر سابقه‌ی پیگمانتاسیون نقطه‌ای پوست یا علایم واضح بیماری اندوکرین می‌باشد. تظاهرات بالینی در بین افراد خانواده بسیار متغیر است و این مسأله گاه می‌تواند موجب فقدان سابقه‌ی فامیلی شود. انتقال بیماری در ۴۳٪ موارد از طریق فرد مؤنث مبتلا و در ۹٪ موارد از طریق فرد مذکر مبتلا صورت می‌گیرد.[۱] سن متوسط تشخیص بیست سالگی است. ضایعه‌های پوستی دیگر مثل لکه‌های شیر ـ قهوه، پیگمانتاسیون و خال‌های آبی معمولاً در سال‌های اولیه‌ی کودکی ظاهر می‌شوند. در شیرخوارگی میکزوم قلبی و پوستی و بیماری آدرنال شایع‌ترین تومورها هستند. تومور سلول سرتولی و ندول تیروئید در ده سال اول زندگی و بیماری ندولر آدرنال در دهه‌ی دوم و سوم و آکرومگالی در دهه‌ی سوم و چهارم ایجاد می‌شوند.[۱۱]

پیگمانتاسیون نقطه‌ای پوست شایع‌ترین تظاهر سندرم کارنی است، اگرچه به طور ثابت وجود ندارد. در میان تظاهرات اندوکرین، بیماری پیگمانته ندولر قشر آدرنال شایع‌تر است و در یک چهارم بیماران دیده می‌شود. تومور شایع دیگر، تومور سلول سرتولی است که غالباً دو طرفه است. در ۷۵٪ موارد، ندول‌های متعدد تیروئید به صورت ضایعه‌های کوچک هیپواکو در سونوگرافی مبتلایان به سندرم کارنی دیده می‌شود که اکثر آن‌ها ادنوم فولیکولار هستند.[۱]

میکزوما شایع‌ترین تومورهای قلبی در بزرگسالان هستند که در ۷٪ موارد جزیی از سندرمی کارنی هستند. میکزوم قلبی در همه‌ی بیماران مبتلا به سندرم کارنی ایجاد نمی‌شود.[۱۰] علایم بیماری که در گزارش ما معرفی می‌شود، شامل کوشینگ ناشی از هیپرپلازی میکروندولر آدرنال و مستقل از هیپوفیز و سابقه‌ی دو بار میکزوم دهلیزی سندرم کارنی را تأیید می‌کند.

اگرچه بیمار ما فاقد ضایعه‌های لنتیگو بود ولی در معاینه پیگمانتاسیون ژنرالیزه مشهود بود. به هر حال نبودن ضایعه‌های لنتیگو بیماری را رد نمی‌کند.[۱] این اولین مورد گزارش سندرم کارنی در ایران است.

برای اثبات بیماری لازم است که میکزوم دهلیزی همراه میکزوم خارج دهلیزی یا کوشینگ یا هر دو با یا بدون خال‌های پیگمانته یا ضایعه‌های پوستی لنتیگو وجود داشته باشد که معیارهای اصلی بیماری هستند.[۱] از معیارهای اصلی فوق، وجود کوشینگ و میکزوم در بیمار ما تشخیص را اثبات می‌کند.

با توجه به وجود ندول منفرد در آدرنال راست در بیمار ما در وهله‌ی اول آدنوم آدرنال مطرح گردید. با توجه به تابلوی بالینی به نظر می‌آمد که آدنوم یک یافته‌ی تصادفی باشد و بهبود نیافتن علایم کوشینک همراه با مهار نشدن کورتیزول در آزمون سرکوب با دوز کم با وجود آدرنالکتومی و گزارش پاتولوژی مبنی بر آدنوم آدرنال به همراه هیپرپلازی در اطراف آن و وجود هیپرپلازی میکروندولر پیگمانته در آدرنال طرف مقابل و بهبودی سندرم از نظر بالینی و بیوشیمیایی پس از جراحی دوم تشخیص کارنی ثابت شد. در این مورد شاید یکی از ندول‌ها رشد بیشتری داشته است و یا آدنوم یک یافته‌ی اتفاقی بوده باشد. هیپرپیگمانتاسیون ژنرالیزه‌ی بیمار بعد از نیز جراحی تغییری نکرد، که می‌تواند جنبه‌ی ژنتیکی داشته باشد زیرا مادرش نیز هیپرپیگمانته بود. از طرفی نمی‌توان آن را به ACTH نسبت داد زیرا این هورمون در بیمار پایین بود. در این بیمار کوشینگ منشای هیپوفیزی نداشت و با آدرنالکتومی دو طرفه با پیگیری ۶ ماهه هیپرپیگمانتاسیون تشدید نشد. بنا بر این، آدنوم هیپوفیزی نیز یک Incidentaloma بود (در ۱۰٪ مواردی که به علت غیرهیپوفیزی تصویربرداری مغز انجام می‌شود، دیده می‌شود). Incidentaloma آدرنال نیز در ۴٪ افراد دیده می‌شود.[۱۴] بیمار ما هر دو یافته‌ی اتفاقی را با هم داشت.

در یک گزارش، مورد مشابهی با بیمار ما معرفی شده است. در این گزارش مرد ۴۱ ساله‌ای معرفی شد با ظاهر کوشینگ و سی‌تی‌اسکن آدرنال طبیعی که در اسکن ید متیل

[Downloaded from ijem.sbmu.ac.ir on 2025-08-01]

نورکلسترول در هر دو آدرنال افزایش جذب داشت. MRI یک ندول ریز در آدرنال راست نشان داد. آدرنالکتومی راست برای بیمار انجام شد و در پاتولوژی بیماری پیگمانته‌ی ندولر آدرنوکورتیکال گزارش شد. ولی سطح کورتیزول باز هم بالا بود. در CT مجدد ندولی حدود ۲ سانتی‌متر در آدرنال چپ دیده شد و آدرنالکتومی چپ انجام شد و بیمار بهبود یافت. ۱۱ سال بعد این بیمار دچار کانسر پاپیلری تیروئید شد. بنا بر این به نظر می‌رسد تا آخر عمر، این افراد باید از نظر کانسر بررسی شوند.[۱۵] در مورد بیمار ما نیز لازم است پیگیری طولانی به عمل آید تا تومورهای جدید شناسایی و درمان زودرس انجام شود.

اگرچه بیماری معمولاً به صورت اتوزوم غالب منتقل می‌شود، بیمار ما فاقد سابقه‌ی فامیلی بود. شواهد مختلفی وجود دارد که نشان می‌دهد بیماری از نظر ژنتیکی هتروژن است و اولین مورد گزارش شده‌ی ژاپنی نیز مشابه بیمار ما فاقد سابقه‌ی فامیلی بود.[۱۶]

برای تشخیص سندرم کارنی وجود دو تظاهر بالینی یا یک تظاهر بالینی به همراه سابقه‌ی فامیلی یا موتاسیون ژن PRKAR1A لازم است.[۱۱]

معیارهای تشخیصی برای کارنی شامل پیگمانتاسیون نقطه‌ای پوست، میکزوم مخاطی یا جلدی، میکزوم قلبی، میکسوم پستان، بیماری پیگمانته‌ی ندولر قشر آدرنال، آدنوم هورمون رشد، تومور سلول سرتولی، کارسینوم تیروئید، شوانوما، خال‌های آبی، آدنوم مجاری پستان و استئوکندرومیکزوما هستند.[۱]

در مطالعه‌ی کنستانتین، میکزومای پوستی در ۶۲٪ موارد، میکزوم قلبی در ۳۰٪، کوشینگ در ۳۱٪ و آکرومگالی در ۸٪ گزارش شد. در این مطالعه شایع‌ترین تظاهر بالینی این سندرم لنتیگو بود.[۴] در مطالعه‌ای در شیلی شیوع تظاهرات سندرم کارنی به ترتیب زیر بود. ضایعه‌های پوستی پیگمانته ۶۸٪، میکزومای پوستی ۴۰٪، بیماری قشر آدرنال ۳۷٪ و تومورهای بیضه در ۳۴٪ مردان. درصد کمی نیز آدنوم هیپوفیز، شوانوما و بیماری تیروئید داشتند.[۷]

در گزارش دیگری یک زن آفریقایی ـ آمریکایی با تظاهرات آتیپیک پوستی دپیگمانته معرفی شده است که هفت بار تحت عمل جراحی میکزوم قلبی قرار گرفته بود.[۱۷]

علت سندرم کارنی مشخص نیست. با توجه به توارث اتوزوم غالب سندرم، مطالعه‌های متعدد برای شناسایی ژن مسئول انجام شده است که در این مطالعه‌ها پروتئین کیناز A مورد توجه قرار گرفته است. اخیراً موتاسیون PRKAR1A که یک ژن سرکوب‌گر تومور است و زیر واحد تنظیم کننده‌ی 1a از PKA را کد می‌کند، در نیمی از بیماران مبتلا به سندرم کارنی مشاهده شده است. در اغلب باقیمانده‌ی بیماران ولی نه در همه‌ی آن‌ها، ژنی ناشناخته بر روی کروموزوم ۲ مسئول بیماری شناخته شده است. با وجود ناهمگونی ژنتیکی در این بیماری هیچ‌گونه اختلاف فنوتیپ بین بیماران با موتاسیون PRKAR1A و بیماران بدون این موتاسیون مشاهده نشده است. موتاسیون PRKAR1A در ۴۴٪ موارد فامیلی و در ۳۵۵ مورد اسپورادیک بوده است.[۱۸]

جدول ۱- مقایسه‌ی فراوانی علایم سندرم کارنی در بیمار معرفی شده و موارد شناخته شده در دنیا

متغیر	مورد معرفی شده توسط ما	سایر موارد معرفی شده در دنیا به درصد
سن	**۲۰ ساله**	**۳۰-۲۰ ساله**
جنس	۱ زن	۵۷ زن ۴۳ مرد
سابقه‌ی فامیلی	_	٪۳۰-۵۰
کشور	ایران	ALL
پیگمانتاسیون	+	۹۶
پیگمانتاسیون نقطه‌ای	_	۷۷
لنتیگو	_	۶۲
ژن PRKAR1A	?	۴۰
میکروم قلبی	+	۵۳
عمل مجدد میکسوم قلب	+	۱۴
میکزوما پوستی	_	۳۳
میکزوما پستان	_	۲۲
کوشینگ میکروندولر پیگمانته	+	۳۲
شوانوما	_	۱۸
تومور بیضه	_	۱۰
آکرومگالی	_	۸
تومور تیروئید	_	۵
آدنوم پستان	_	۳
سینوس پیلونیدال	_	۳
استئوکندرومیکزوما	_	۲
کاردیومیوپاتی		۱
واسکولیت و رینود	_	۱ مورد

[Downloaded from ijem.sbmu.ac.ir on 2025-08-01]

در بعضی از مطالعه‌ها گزارش شده است که ایمونوگلوبولین‌های تحریکی آدرنال مسئول ایجاد بیماری هستند.[۸،۹]

طول زندگی بیماران مبتلا به سندرم کارنی کوتاه می‌شود. در یک مطالعه ۱۵٪ بیماران عمر کوتاه داشتند که در ۵۷٪ ناشی از علل قلبی، ۱۴٪ شوانوما و ۴٪ ناشی از عوارض بعد از آدرنالکتومی بود. اقدام‌های توصیه شده برای سندرم کارنی شامل اکوکاردیوگرافی، اندازه‌گیری کورتیزول آزاد ادراری، IGF1 و سونوگرافی شکم و لگن، تیروئید و بیضه است. بررسی ژن PRKAR1A برای بیماران مبتلا به سندرم کارنی در حال حاضر توصیه نمی‌شود.[۱]

در مطالعه‌ی دیگری، مرد ۴۵ ساله‌ای معرفی شده است که به علت کوشینگ مستقل از هیپوفیز تحت آدرنالکتومی یک طرفه قرار گرفت. ۲۷ سال بعد بیمار با استئوپنی شدید و دفورمیتی‌های استخوانی، قد کوتاه، نازکی پوست و میوپاتی مراجعه کرد. رشد و تکامل اولیه‌ی او طبیعی بود. در یک گزارش از سندرم کارنی در ۴۸ بیمار که تحت آدرنالکتومی دو طرفه قرار گرفته بودند، در ۴ مورد درمان و دو مورد عود وجود داشت.[۱۹]

در این مقاله اولین مورد سندرم کارنی در ایران گزارش شد که با آدنوم آدرنال و هیپوفیز به صورت دو یافته‌ی اتفاقی همراه بود. مقایسه‌ی علایم بیمار معرفی شده با سایر موارد معرفی شده در دنیا در جدول ۱ بیان شده است.

References

1. Stratakis CA, Kirschner LS, Carney JA. Clinical and molecular features of the Carney complex: diagnostic criteria and recommendations for patient evaluation. J Clin Endocrinol Metab 2001; 86: 4041-6.
2. Carney JA, Gordon H, Carpenter PC, Shenoy BV, Go VL. The complex of myxomas, spotty pigmentation, and endocrine overactivity. Medicine (Baltimore) 1985; 64: 270-83.
3. Shenoy BV, Carpenter PC, Carney JA. Bilateral primary pigmented nodular adrenocortical disease. Rare cause of the Cushing syndrome. Am J Surg Pathol 1984; 8: 335-44.
4. Stratakis CA, Carney JA, Lin JP, Papanicolaou DA, Karl M, Kastner DL, et al. Carney complex, a familial multiple neoplasia and lentiginosis syndrome. Analysis of 11 kindreds and linkage to the short arm of chromosome 2. J Clin Invest 1996; 97: 699-705.
5. Iacobellis G, Gianluca MD. Growth Hormone-Producing Pituitary Macroadenoma, Multiple Epidermoid Cysts, and Right Atrial Myxoma: An Unusual Case of Carney Complex. Endocrinologist 2001; 11: 327-30.
6. Milunsky J, Huang XL, Baldwin CT, Farah MG, Milunsky A. Evidence for genetic heterogeneity of the Carney complex (familial atrial myxoma syndromes). Cancer Genet Cytogenet 1998; 106: 173-6.
7. Edwards A, Bermudez C, Piwonka G, Berr ML, Zamorano J, Larrain E, et al. Carney's syndrome: complex myxomas. Report of four cases and review of the literature. Cardiovasc Surg 2002; 10: 264-75.
8. Young WF Jr, Carney JA, Musa BU, Wulffraat NM, Lens JW, Drexhage HA. Familial Cushing's syndrome due to primary pigmented nodular adrenocortical disease. Reinvestigation 50 years later. N Engl J Med 1989; 321: 1659-64.
9. Teding van Berkhout F, Croughs RJ, Wulffraat NM, Drexhage HA. Familial Cushing's syndrome due to nodular adrenocortical dysplasia is an inherited disease of immunological origin. Clin Endocrinol (Oxf) 1989; 31: 185-91.
10. Veugelers M, Bressan M, McDermott DA, Weremowicz S, Morton CC, Mabry CC, et al. Mutation of perinatal myosin heavy chain associated with a Carney complex variant. N Engl J Med 2004; 351: 460-9.
11. Bossis I, Voutetakis A, Bei T, Sandrini F, Griffin KJ, Stratakis CA. Protein kinase A and its role in human neoplasia: the Carney complex paradigm. Endocr Relat Cancer 2004; 11: 265-80.
12. Stergiopoulos SG, Stratakis CA. Human tumors associated with Carney complex and germline PRKAR1A mutations: a protein kinase A disease! FEBS Lett 2003; 546: 59-64.
13. Groussin L, Cazabat L, Rene-Corail F, Jullian E, Bertherat J. Adrenal pathophysiology: lessons from the Carney complex. Horm Res 2005; 64: 132-9.
14. Larsen PR, Kronenberg HM, Melmed S, Polonsky KS, editors. Williams textbook endocrinology. 10th ed. Philadelphia: Saunders 2003. p. 540.
15. Tung SC, Wang PW, Huang TL, Yang JW, Chen WJ. Carney Complex With Primary Pigmented Nodular Adrenocortical Disease and Bilateral Papillary Thyroid. Endocrinologist 2005;15: 243-7.
16. Takahashi H, Hida T. Carney complex: report of a Japanese case associated with cutaneous superficial angiomyxomas, labial lentigines, and a pituitary adenoma. J Dermatol 2002; 29: 790-6.
17. Bennett KR, Heath BJ, Creswell LL, Veugelers MA, McDermott DA, Barksdale S, et al. The carney complex: unusual skin findings and recurrent cardiac myxoma. Arch Dermatol 2005; 141: 916-8.
18. Bertherat J. Protein kinase A in Carney complex: a new example of cAMP pathway alteration in endocrine tumors. Eur J Endocrinol 2001; 144: 209-11.
19. Sarlis NJ, Chrousos GP, Doppman JL, Carney JA, Stratakis CA. Primary pigmented nodular adrenocortical disease: reevaluation of a patient with carney complex 27 years after unilateral adrenalectomy. J Clin Endocrinol Metab 1997; 82: 1274-8.

[Downloaded from ijem.sbmu.ac.ir on 2025-08-01]

Case Report

Carney Complex: A Case Report From Iran

Talaei A, Aminorroya A, Taheri D, Mahdavi NK, Amini M & Rezvanian H.
Endocrine & Metabolism Research Center, Isfahan University of Medical Sciences, Isfahan, I.R.Iran.
e-mail:afsanehtalaei@yahoo.com

Abstract

Introduction: Carney Complex is an autosomal dominant syndrome that is defined with different tumors including myxoma in different organs, endocrine tumors and lentiginosis lesions. This is the first case report of this syndrome from Iran. Case: The patient is a 27 year old girl, referred with flank pain. Physical examination revealed hirsutism, truncal obesity, hyperpigmantasion and hypertension; Cushing's syndrome was suggested and confirmed with related classic biochemical tests. She had history of cardiac myxoma during her childhood and had been operated twice. Pituitary microadenoma and right adrenal adenoma were reported on MRI and CT-scan, respectively. Initially laparascopic right adrenalectomy was done; as expected, no remission in signs of Cushing's syndrome was observed after surgery. By laparoscopic adrenalectomy of the other site, Cushing's syndrome resolved. Pathologic report of 1st operation was adrenal adenoma with surrounding pigmented micronodular hyperplasia and of the 2nd one was just pigmented micronodular hyperplasia. Conclusion: We have reported a patient with Carney syndrome along with Cushing's syndrome due to bilateral adrenal hyperplasia and an adenoma in contralateral adrenal and microadenoma of the pituitary as an incidentaloma. This is a new presentation of Carney syndrome.

Key words: Adrenocortical adenoma, Carney complex, Myxoma, Cushing syndrome

[Downloaded from ijem.sbmu.ac.ir on 2025-08-01]