مجله‌ی غدد درون‌ریز و متابولیسم ایران
دانشگاه علوم پزشکی و خدمات بهداشتی ـ درمانی شهید بهشتی
دوره‌ی نهم، شماره‌ی ۲، صفحه‌های ۱۸۱ ـ ۱۷۷ (شهریور ۱۳۸۶)

مقاله‌ی پژوهشی

اثر تجویز عصاره آبی کرفس وحشی بر میزان گلوکز و چربی‌های سرم در موش صحرایی دیابتی

مهرداد روغنی[۱]، توراندخت بلوچ نژاد مجرد[۲]، امیر ارسلان امین[۳]، رضا امیر طوری[۳]

۱) گروه فیزیولوژی و مرکز تحقیقات گیاهان دارویی، دانشگاه شاهد، ۲) گروه فیزیولوژی، دانشگاه علوم پزشکی و خدمات بهداشتی ـ درمانی ایران؛ ۳) دانشکده‌ی پزشکی، دانشگاه شاهد؛ **نشانی مکاتبه‌ی نویسنده‌ی مسئول**: تهران، صندوق پستی: ۷۴۳۵-۱۴۱۵۵، دکتر مهرداد روغنی e-mail:mehjour@yahoo.com

چکیده

مقدمه: بیماری دیابت قندی یکی از شایع‌ترین بیماری‌های متابولیک بدن می‌باشد که با عوارض ناتوان کننده‌ی متعدد در درازمدت همراه است. با توجه به اهمیت درمانی گیاهان دارویی، گیاه کرفس وحشی دارای خاصیت کاهش‌دهندگی سطح پراکسیداسیون لیپیدی و سطح برخی چربی‌های سرم در مدل تجربی هیپرلیپیدمی حیوانات آزمایشگاهی می‌باشد. در مطالعه‌ی حاضر اثر تجویز داخل صفاقی عصاره آبی این گیاه بر میزان گلوکز، تری‌گلیسرید، کلسترول تام، کلسترول LDL و HDL موش صحرایی دیابتی بررسی شد. مواد و روش‌ها: برای این منظور موش‌های صحرایی ماده (n=۲۸) به چهار گروه شاهد، شاهد تحت تیمار با کرفس وحشی، دیابتی، و دیابتی تحت درمان با کرفس وحشی تقسیم‌بندی شدند. عصاره‌ی آبی گیاه به میزان ۲۰۰ میلی‌گرم بر کیلوگرم به مدت ۴ هفته و به صورت یک روز در میان تجویز شد. میزان گلوکز، تری‌گلیسرید، کلسترول تام، کلسترول LDL و HDL سرم قبل از بررسی و در هفته‌های دوم و چهارم پس از بررسی تعیین شد. یافته‌ها: میزان گلوکز سرم در گروه دیابتی افزایش معنی‌داری را در هفته‌ی چهارم در مقایسه با هفته‌ی قبل از آزمایش نشان داد (p<۰/۰۰۱) و در گروه دیابتی تحت درمان با کرفس وحشی کاهش مختصر و غیرمعنی‌دار در مقایسه با گروه دیابتی در همین هفته مشاهده شد. به علاوه سطح تری‌گلیسرید در گروه دیابتی افزایش معنی‌داری را در هفته‌ی چهارم نسبت به هفته قبل بررسی (p<۰/۰۵) نشان داد و سطح تری‌گلیسرید در هفته‌ی چهارم در گروه دیابتی تحت درمان با کرفس وحشی در مقایسه با گروه دیابتی به طور معنی‌دار پایین‌تر بود (p<۰/۰۱). هم‌چنین یک کاهش معنی‌دار در سطح کلسترول سرم در گروه دیابتی تحت درمان با کرفس وحشی در هفته‌ی چهارم در مقایسه با گروه دیابتی مشاهده شد (p<۰/۰۱). از طرف دیگر، میزان کلسترول HDL و LDL در گروه دیابتی تحت درمان در هفته چهارم در حد معنی‌دار و به ترتیب بیشتر (p<۰/۰۵) و کمتر (p<۰/۰۱) از گروه دیابتی بود. نتیجه‌گیری: تجویز داخل صفاقی عصاره‌ی آبی کرفس وحشی در مدل تجربی دیابت قندی، هر چند فاقد اثر هیپوگلیسمیک بارز بود، موجب تغییرات مطلوب و سودمند در سطح لیپیدهای خون می‌شود.

واژگان کلیدی: کرفس وحشی، گلوکز، لیپید، دیابت قندی، موش صحرایی
دریافت مقاله: ۸۵/۱۰/۲۰ ـ دریافت اصلاحیه: ۸۶/۱/۱۴ـ پذیرش مقاله: ۸۶/۱/۲۰

مقدمه

دیابت قندی از نظر بالینی یکی از مهم‌ترین عوامل خطرساز برای برخی اختلال‌ها نظیر نفروپاتی، رتینوپاتی، نوروپاتی و بیماری‌های قلبی ـ عروقی محسوب می‌شود که بر اساس پیش‌بینی به عمل آمده، شیوع آن در جامعه‌ی انسانی در آینده افزایش خواهد یافت.[۱] کمبود و یا کاهش نسبی میزان انسولین در این بیماری با عوارض متابولیک

[Downloaded from ijem.sbmu.ac.ir on 2026-07-12]

حاد و مزمن همراه می‌باشد.[۲] هر چند که در حال حاضر درمان اصلی و مؤثر برای حالت دیابت قندی استفاده از انسولین و عوامل هیپوگلیسیمیک می‌باشد، این ترکیبات دارای عوارض نامطلوب متعدد هستند و در درازمدت بر روند ایجاد عوارض ناتوان‌کننده‌ی دیابت تأثیر ندارند. با توجه به افزایش دانش بشری در مورد هتروژنیته‌ی این بیماری، نیاز به یافتن ترکیبات مؤثر در درمان دیابت با عوارض جانبی کمتر احساس می‌شود.[۳] گیاهان دارویی و مشتقات آن‌ها اگر چه از دیرباز در درمان دیابت قندی و عوارض ناشی از آن مطرح بودند، در مورد اثربخشی قطعی بسیاری از آن‌ها تاکنون شواهد تحقیقاتی معتبر یافت نمی‌شود.[۴] در این ارتباط گیاه کرفس وحشی که یک گیاه دارویی با محتوای بالای پلی‌فنل‌ها با خاصیت آنتی‌اکسیدانت محسوب می‌شود، دارای خواص کاهش‌دهنده‌ی استرس اکسیداتیو و حفاظت بافت‌های متابولیک بدن نظیر کبد در برابر آسیب‌های شیمیایی می‌باشد.[۵-۸] به علاوه تجویز این گیاه موجب کاهش سطح پراکسیداسیون لیپیدی و سطح چربی‌های سرم در مدل تجربی هیپرلیپیدمی در حیوانات آزمایشگاهی با استفاده از تجویز رژیم غذایی پرچربی به مدت ۲ ماه می‌شود.[۹] در این خصوص مشخص شده که مصرف خوراکی این گیاه قادر به کاهش سطح کلسترول تام، کلسترول LDL، و تری‌گلیسرید می‌باشد.[۹] با توجه به نقش استرس اکسیداتیو و تغییرهای آنزیمی در بروز برخی تغییرهای بیوشیمیایی و بافتی نامطلوب ناشی از دیابت قندی به ویژه نوع I[۱-۲] و اهمیت گیاهان دارویی با حداقل عارضه‌ی جانبی در درمان بیماری‌های متابولیک رایج از جمله دیابت و عوارض ناشی از آن، در این تحقیق اثر تجویز عصاره‌ی آبی کرفس وحشی بر میزان گلوکز و چربی‌های سرم در مدل تجربی دیابت قندی القا شده بر اثر استرپتوزوتوسین به مدت ۴ هفته در موش‌های صحرایی ماده بررسی شد.

مواد و روش‌ها

در این مطالعه‌ی پژوهشی از ۲۸ رأس موش صحرایی ماده‌ی سفید نژاد ویستار (انستیتو پاستور، تهران) با وزن ۱۳±۲۰۲ گرم استفاده شد. تمام حیوآن‌ها در دمای ۲±۲۱ درجه‌ی سانتی‌گراد در گروه‌های ۳ تا ۴ تایی در هر قفس قرار داده شدند. حیوآن‌ها آزادانه به آب لوله‌کشی و غذای مخصوص موش (شرکت خوراک دام پارس، کرج) دسترسی داشتند.

برای تهیه‌ی عصاره‌ی آبی بخش هوایی کرفس کوهی، پس از خرید گیاه تازه از بخش کوهرنگ (شهرکرد) در اردیبهشت ماه سال ۸۴ و تأیید سیستماتیک، قسمت هوایی پس از شسته شدن در محیط آزمایشگاه در سایه خشک شده، ۱۰۰ گرم پودر آن به ۲ لیتر آب مقطر در حال جوش به مدت ۵ دقیقه اضافه شد و پس از ۴ بار فیلتر نمودن با درجه‌های صاف‌کنندگی افزایش یابنده، مایع به دست آمده در دستگاه تبخیر تغلیظ شد و عصاره‌ی عسلی به دست آمده (۶۲٪) به فریزر ۲۰- درجه سانتیگراد منتقل شد. برای تهیه‌ی محلول تزریقی عصاره، مقدار مورد نیاز آن در محلول سالین فیزیولوژیک حل شده و با حجم حدود ۰/۲ میلی‌لیتر به حیوانات تزریق شد.

در این بررسی از آن دسته موش‌های صحرایی استفاده شد که در حالت غیر ناشتا میزان گلوکز سرم آن‌ها کمتر از ۲۵۰ میلی‌گرم بر دسی‌لیتر بود.[۱۰] در این خصوص از شبکه‌ی رترواوربیتال و لوله‌ی موئینه برای خون‌گیری استفاده شد. موش‌ها به طور تصادفی به چهار گروه شاهد، شاهد تحت درمان با کرفس، دیابتی، و دیابتی تحت درمان با کرفس تقسیم شدند. درمان با کرفس به میزان ۲۰۰ میلی‌گرم بر کیلوگرم (با توجه به دوز ۵۰ LD عصاره) به مدت ۴ هفته و یک روز در میان ادامه یافت. برای دیابتی نمودن موش‌ها از داروی استرپتوزوتوسین (STZ) به صورت تک دوز و داخل صفاقی به میزان ۶۰ میلی‌گرم بر کیلوگرم حل شده در محلول سالین فیزیولوژیک سرد استفاده شد. اندازه‌گیری میزان گلوکز سرم بر حسب میلی‌گرم بر دسی‌لیتر سرم توسط روش آنزیمی گلوکزاکسیداز (زیست شیمی) قبل از انجام کار و طی هفته‌های ۲ و ۴ پس از بررسی انجام شد. هم‌چنین مقدار کلسترول تام، تری‌گلیسرید، و کلسترول HDL کلسترول بر حسب میلی‌گرم بر دسی‌لیتر سرم توسط کیت‌های مربوط (زیست‌شیمی، تهران) و بر اساس دستورالعمل مربوط اندازه‌گیری شد. در پایان، مقدار کلسترول LDL بر حسب میلی‌گرم بر دسی‌لیتر توسط فرمول فریدوالد به شرح زیر تعیین شد.

LDL-Cholesterol=Total Cholesterol - HDL-Cholesterol - (Triglycerides ÷ 5)

[Downloaded from ijem.sbmu.ac.ir on 2026-07-12]

از نظر آماری، همه‌ی نتایج به صورت میانگین ± خطای استاندارد (SEM) بیان شدند. برای مقایسه‌ی نتایج هر متغیر در هر یک از گروه‌ها قبل و بعد از بررسی از آزمون آنالیز واریانس اندازه‌های تکراری و آزمون تی زوجی و برای مقایسه‌ی گروه‌ها با هم در هر یک از دوره‌های زمانی از آزمون یک طرفه ANOVAو آزمون چندگانه‌ی توکی استفاده شد. هم‌چنین سطح معنی‌دار p<۰/۰۵ در نظر گرفته شد.

یافته‌ها

در وزن حیوانات دو گروه دیابتی و دیابتی تحت درمان با کرفس وحشی کاهش معنی‌دار (p<۰/۰۵) در مقایسه با گروه شاهد در هفته‌ی چهارم مشاهده شد. از سوی دیگر، درمان گروه شاهد با کرفس وحشی تغییر معنی‌دار درمقایسه با گروه شاهد ایجاد ننمود.

در هفته‌ی قبل از بررسی تفاوت معنی‌دار بین گروه‌ها از نظر میزان گلوکز سرم یافت نشد، در هفته‌های دوم و چهارم، میزان گلوکز سرم در دو گروه دیابتی و دیابتی تحت درمان با کرفس وحشی در حد معنی‌دار (p<۰/۰۰۱) بیشتر از گروه کنترل بود. گروه شاهد تحت درمان تفاوت معنی‌داری را در مقایسه با گروه شاهد نشان نداد. هم‌چنین، درمان با بخش هوایی کرفس وحشی در گروه دیابتی در همین دوره‌های زمانی هیچ‌گونه کاهش معنی‌دار در میزان گلوکز سرم در مقایسه با گروه دیابتی تیمار نشده به وجود نیاورد.

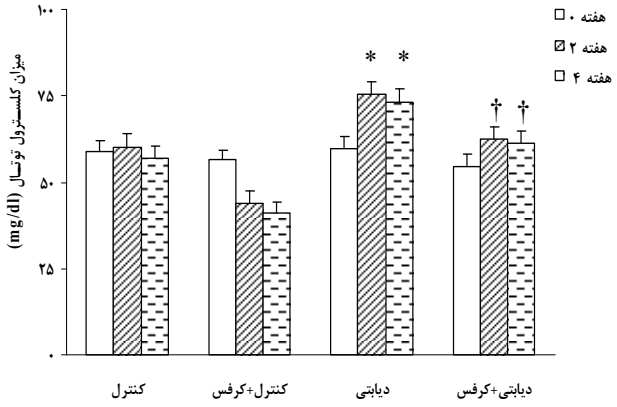

نمودار ۱- اثر تجویز مزمن بخش هوایی کرفس وحشی به مدت ۲ و ۴ هفته بر میزان کلسترول تام سرم در موش‌های صحرایی شاهد و دیابتی شده توسط استرپتوزوتوسین نشان می‌دهد؛ *p<۰/۰۵ و † p<۰/۰۱ (در مقایسه با هفته‌ی قبل از بررسی)؛ p<۰/۰۵ (در مقایسه با گروه دیابتی در همان هفته)

در موش‌های دیابتی درمان نشده، افزایش معنی‌دار سطح کلسترول تام سرم در هفته‌های دوم و چهارم پس از بررسی در مقایسه با هفته‌ی قبل از بررسی مشاهده شد (p<۰/۰۵). هم‌چنین، سطح کلسترول تام در گروه دیابتی تحت تیمار در هفته‌های دوم و چهارم به طور معنی‌داری کم‌تر از گروه دیابتی درمان نشده در همان هفته‌ها بود (p<۰/۰۵). از طرف دیگر، تجویز کرفس وحشی در گروه شاهد موجب کاهش معنی‌دار کلسترول تام در مقایسه با هفته‌ی قبل از بررسی شد (p<۰/۰۵) (نمودار ۱).

از نظر میزان تری‌گلیسرید سرم، گروه دیابتی درمان نشده افزایش معنی‌داری را در مقایسه با هفته‌ی قبل از بررسی در هفته‌های دوم و چهارم نشان داد (p<۰/۰۵). از طرف دیگر، تفاوت موجود بین دو گروه دیابتی و دیابتی تحت تیمار در همان هفته‌ها به خصوص هفته‌ی چهارم معنی‌دار بود (p<۰/۰۵ و p<۰/۰۱). گروه شاهد تحت تیمار نیز تغییر معنی‌داری را در ارتباط با متغیر اخیر نشان نداد (نمودار ۲).

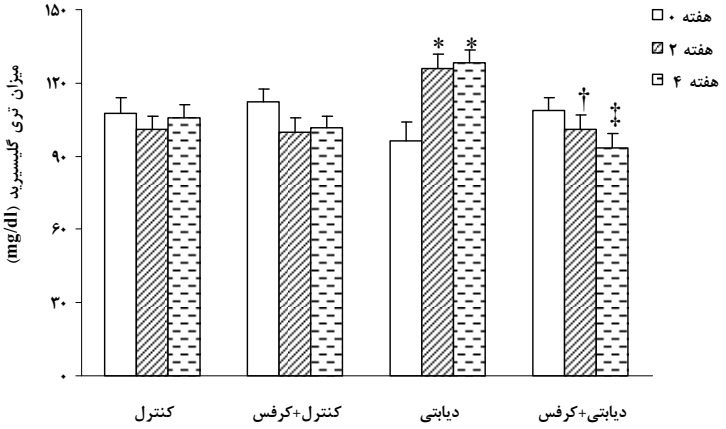

نمودار ۲- اثر تجویز مزمن بخش هوایی کرفس وحشی به مدت ۲ و ۴ هفته بر میزان تری‌گلیسرید سرم در موش‌های صحرایی شاهد و دیابتی شده توسط استرپتوزوتوسین نشان می‌دهد؛ *p<۰/۰۵ (در مقایسه با هفته‌ی قبل از بررسی)؛ † p<۰/۰۵ و ‡ p<۰/۰۱ (در مقایسه با گروه دیابتی در همان هفته)

با اندازه‌گیری کلسترول HDL مشخص شد که این متغیر در موش‌های دیابتی در مقایسه با هفته‌ی قبل بررسی به طور معنی‌دار کاهش می‌یابد (p<۰/۰۱) و درمان موش‌های دیابتی با کرفس وحشی موجب افزایش معنی‌دار این پارامتر در مقایسه با گروه دیابتی درمان نشده می‌شود (p<۰/۰۵) (نمودار ۳). هم‌چنین، حالت دیابت در هفته‌های دوم و چهارم

[Downloaded from ijem.sbmu.ac.ir on 2026-07-12]

موجب افزایش معنی‌دار کلسترول LDL در مقایسه با هفته‌ی قبل از بررسی شده (p<۰/۰۵)، و تیمار موش‌های دیابتی با کرفس وحشی موجب کاهش معنی‌دار کلسترول LDL در مقایسه با گروه دیابتی درمان نشده می‌شود (p<۰/۰۵) (نمودار ۴).

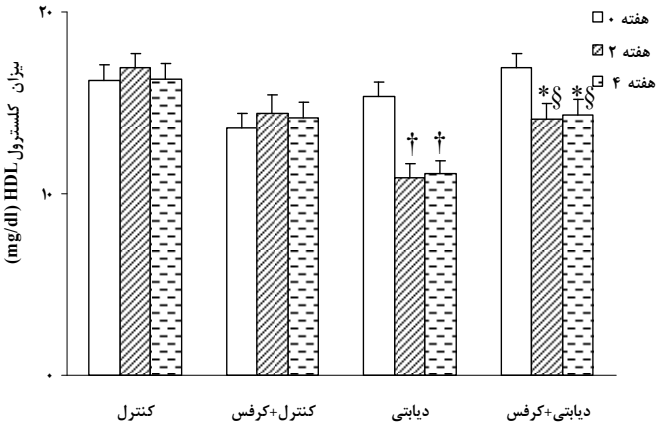

نمودار ۳- اثر تجویز مزمن بخش هوایی کرفس وحشی به مدت ۲ و ۴ هفته بر میزان کلسترول HDL سرم در موش‌های صحرایی شاهد و دیابتی شده توسط استرپتوزوتوسین نشان می‌دهد؛ *p< ۰/۰۵ †p<۰/۰۱ (در مقایسه با هفته‌ی قبل از بررسی)؛ § p<۰/۰۵ (در مقایسه با گروه دیابتی درمان نشده)

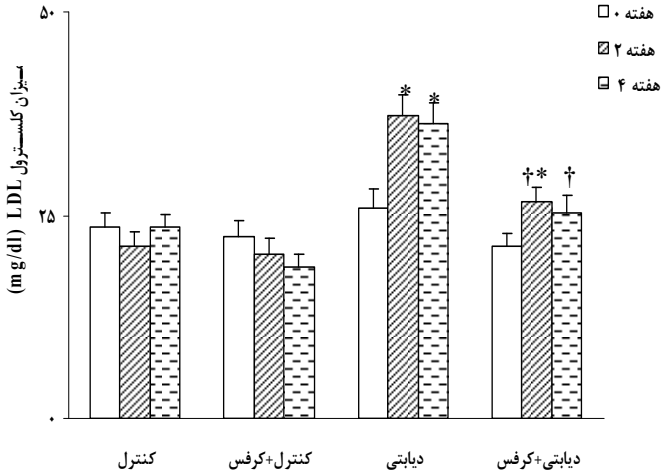

نمودار ۴- اثر تجویز مزمن بخش هوایی کرفس وحشی به مدت ۲ و ۴ هفته بر میزان کلسترول LDL سرم در موش‌های صحرایی شاهد و دیابتی شده توسط استرپتوزوتوسین نشان می‌دهد؛ * p<۰/۰۱ (در مقایسه با هفته‌ی قبل از بررسی)؛ #p<۰/۰۱ (در مقایسه با گروه دیابتی در همان هفته)

بحث

نتایج بررسی حاضر نشان داد که تجویز درازمدت بخش هوایی کرفس وحشی به موش‌های دیابتی شده توسط استرپتوزوتوسین هر چند فاقد اثر هیپوگلیسمیک در حد معنی‌دار است ولی سطح تری‌گلیسرید در هفته‌ی چهارم در گروه دیابتی تحت درمان با این گیاه در مقایسه با گروه دیابتی به طور معنی‌دار کم‌تر بود. هم‌چنین، کاهش معنی‌دار در سطح کلسترول سرم گروه دیابتی تحت درمان با کرفس وحشی در هفته‌ی چهارم در مقایسه با گروه دیابتی مشاهده شد و میزان کلسترول HDL و LDL در گروه دیابتی تحت درمان در هفته‌ی چهارم نیز به ترتیب بیشتر و کمتر از گروه دیابتی بود.

بر اساس یافته‌های قبلی، حالت دیابت قندی القا شده توسط استرپتوزوتوسین در موش صحرایی با تغییرهای بارز و نامطلوب در سطح لیپیدها و لیپوپروتئین‌های پلاسما همراه است که در این ارتباط برخی بافت‌های بدن به ویژه کبد از نظر جذب اسیدهای چرب آزاد خون، اکسیداسیون و تبدیل متابولیک آن‌ها به سایر مواد، افزایش سنتز کلسترول و فسفولیپیدها و ترشح برخی انواع لیپوپروتئین‌ها به داخل خون نقش مهمی دارند.[۱۱] هم‌چنین، افزایش سطح تری‌گلیسرید و کلسترول سرم در موش‌های دیابتی شده توسط استرپتوزوتوسین گزارش شده است که با بررسی حاضر هم‌خوانی دارد.[۱۱] از طرف دیگر، در موش‌های صحرایی دیابتی شده توسط آلوکسان یا استرپتوزوتوسین افزایش سطح گلوکز خون می‌تواند به افزایش سطح کلسترول، تری‌گلیسرید، کلسترول LDL و VLDL سرم، کاهش سطح کلسترول HDL منجر شود[۱۲] که این خود تا حدودی توجیه کننده‌ی تغییرهای نامطلوب سطح چربی‌های سرم در موش‌های دیابتی شده در این مطالعه می‌باشد.

از نظر آثار سودمند تجویز درازمدت بخش هوایی کرفس وحشی بر لیپیدهای سرم، قبلاً مشخص شده است که این گیاه در مدل تجربی هیپرلیپیدمی در موش‌های صحرایی موجب کاهش بارز و معنی‌دار سطح کلسترول تام، کلسترول LDL، و تری‌گلیسرید می‌شود. در این رابطه بررسی دقیق‌تر نشان داده است که تجویز این گیاه موجب افزایش جذب کبدی تری‌گلیسرید و کاهش فعالیت آنزیم کبدی تری‌آسیل گلیسرول‌لیپاز می‌شود و فعالیت کمپلکس آنزیمی P450 میکروزومی در این بافت افزایش می‌یابد. به علاوه، مواد

[Downloaded from ijem.sbmu.ac.ir on 2026-07-12]

موجود در این گیاه دارای خواص محافظت کننده‌ی سلولی و بافتی در برابر عوامل استرس‌زا و اکسیداتیو ناشی از تشکیل رادیکال‌های فعال اکسیژن و ترکیبات مشابه می‌باشند.[۹] با توجه به این موضوع که دیابت قندی با تشدید روند استرس اکسیداتیو همراه است و بخشی از تغییرهای بیوشیمیایی خون در دیابت قندی به ویژه در دیابت وابسته به انسولین از این طریق توجیه می‌شود،[۱۱] بخشی از آثار سودمند این گیاه در پژوهش حاضر را می‌توان به کاهش دادن پراکسیداسیون لیپیدی و استرس اکسیداتیو نسبت داد که با نتایج مطالعه‌هلای قبلی در مورد آثار سودمند این گیاه تا حدودی هم‌خوانی دارد.[۱۳] از طرف دیگر بخشی از آثار مشاهده شده از مصرف این گیاه در بررسی حاضر را می‌توان به درصد بالای فلاونوئیدها با خواص محافظت کننده نسبت داد.[۱۴] هم‌چنین نتایج مطالعه‌های قبلی نشان داده‌اند که پلی‌ساکاریدها، فلاونوئیدها، گلیکوپروتئین و پلی‌پپتیدها، استروئیدها، آلکالوئیدها، و پکتین موجود در گیاهان دارویی می‌توانند خاصیت هیپوگلیسمیک و هیپولیپیدمیک احتمالی برخی از گیاهان مورد استفاده در درمان دیابت از جمله بخش هوایی کرفس وحشی را از نظر جلوگیری از تغییر بیوشیمیایی خون به خوبی توجیه کنند.[۱۴،۱۵]

به طور خلاصه، نتایج این پژوهش نشان داد که تجویز عصاره‌ی آبی کرفس وحشی در مدل تجربی دیابت قندی در موش صحرایی موجب تغییرهای مطلوب و سودمند در سطح لیپیدهای خون می‌گردد. لذا انجام مطالعه‌های بیشتر برای مشخص نمودن مکانیسم اثر این گیاه و مواد مؤثر آن در دو حالت طبیعی و دیابتی در ارتباط با متغیرهای بیوشیمیایی خون پیشنهاد می‌شود.

سپاسگزاری: نویسندگان مقاله مراتب تشکر خود را از سرکار خانم فریبا انصاری کارشناس بخش فیزیولوژی دانشکده‌ی پزشکی شاهد کمک در انجام آزمایش‌ها اعلام می‌دارند.

References

1. Tripathi BK, Srivastava AK. Diabetes mellitus: complications and therapeutics. Med Sci Monit 2006;12:RA130-47
2. Wandell PE. Quality of life of patients with diabetes mellitus. An overview of research in primary health care in the Nordic countries. Scand J Prim Health Care 2005;23:68-74.
3. Suji G, Sivakami S. Approaches to the treatement of diabetes mellitus: an overview. Cell Mol Biol 2003;49:635-9.
4. Shapiro K, Gong WC. Natural products used for diabetes. J Am Pharm Assoc 2002;42:217-226.
5. Ninfali P, Bacchiocca M. Polyphenols and antioxidant capacity of vegetables under fresh and frozen conditions. J Agric Food Chem 2003; 51:2222-6.
6. Momin RA, Nair MG. Antioxidant, cyclooxygenase and topoisomerase inhibitory compounds from Apium graveolens Linn. Seeds. Phytomedicine 2002;9:312-8.
7. Ahmed B, Alam T. Varshney M, Khan SA. Hepatoprotective activity of two plants belonging to the Apiaceae and the Euphorbiaceae family. J Ethnopharmacol 2002; 79:313-6.
8. Atta AH, Alkofahi A. Anti-nociceptive and anti-inflammatory effects of some Jordanian medicinal plant extracts. J Ethnopharmacol 1998;60:117-24.
9. Tsi D, Das NP, Tan BK. Effects of aqueous celery (Apium graveolens) extract on lipid parameters of rats fed a high fat diet. Planta Med 1995;61:18-21.
10. Nitta A, Murai R, Suzuki N, Ito H, Nomoto H, Katoh G, et al., Diabetic neuropathies in brain are induced by deficiency of BDNF. Neurotoxicology and Teratology 2002, 24: 695-701.
11. Choi JS, Yokozawa T, Oura H, Improvement of hyperglycemia and hyperlipemia in streptozotocin-diabetic rats by a methanolic extract of Prunus daidiana stems and its main component, pruning. Planta Medica 1991, 57: 208–11.
12. Yanardag R, Bolkent S, Ozsoy-Sacan O, Karabulut-Bulan O. The effect of chard (Beta vulgaris L. var. cicla) extract on the kidney tissue, serum urea, and creatinine levels of diabetic rats. Phytotherapy Research 2002. 16: 758-761.
13. Popovic M, Kaurinovic B, Trivic S, Mimica-Dukic N, Bursac M. Effect of celery (Apium graveolens) extracts on some biochemical parameters of oxidative stress in mice treated with carbon tetrachloride. Phytother Res 2006;20:531-7.
14. Gebhardt Y, Witte S, Forkmann G, Lukacin R, Matern U, Martens S. Molecular evolution of flavonoid dioxygenases in the family Apiaceae. Phytochemistry 2005;66:1273-84.
15. Hikino H, Kobayashi M, Suzuki Y, Konno C, Mechanisms of hypoglycemic activity of aconitan A, a glycan from Acantium carmichaeli roots, Journal of Ethnopharmacology 1989;25: 295-304.

[Downloaded from ijem.sbmu.ac.ir on 2026-07-12]

Original Article

The Effect of Administration of Apium Graveolens Aqueous Extract on the Serum Levels of Glucose and Lipids of Diabetic Rats

Roghani M[1], Baluchnejadmojarad T[2], Amin A[3] , Amirtouri R[3]

[1]Department of Physiology, School of Medicine, Shahed University and Medicinal Plant Research Center, Tehran, I.R.Iran.
[2] Department of Physiology, School of Medicine, Iran University and Medicinal Sciences, Tehran, I.R.Iran.
[3]School of Medicine, Shahed University, Tehran, I.R.Iran.
e-mail: mehjour @ yahoo.com

Abstract

Introduction: Diabetes mellitus is one of the most common metabolic disorders, which is accompanied by debilitating complications in the long term. Considering the therapeutic significance of medicinal plants, this study was conducted to evaluate the effects of i.p. intraperitonead administration of Apium graveolens on the serum glucose, triglyceride, total cholesterol, and HDL- and LDL-cholesterol levels of diabetic rats. Materials and Methods: Twenty-eight, female Wistar rats were divided into 4 groups, i.e. the control, AG-treated control, the diabetic, and AG-treated diabetic groups. The treatment groups received 200 mg/kg i.p. of the aqueous extract of the plant on alternate days for 4 weeks. Serum glucose, triglyceride, total cholesterol, LDL- and HDL- cholesterol levels were determined before the study, and two and four weeks after the study. Results: Serum glucose levels in diabetic group increased 2 and 4 weeks after the experiment as compared to data obtained one week before the study (P<0.001); AG treatment of diabetic rats did not have any significant effect. In addition, triglyceride levels in the diabetic group increased 4 weeks after the experiment in comparison to related data of one week before the study (P<0.05) and there was a significant lower level of triglyceride in AG-treated diabetic rats (p<0.01). Furthermore, a similar significant reduction was obtained for the treated-diabetic group as compared to the diabetic group regarding serum cholesterol levels (p<0.05). On the other hand, HDL- and LDL- cholesterol levels were significantly higher (p<0.05) and lower (p<0.01) in the AG-treated diabetic group as compared to the untreated diabetic group respectively. Conclusion: Although intraperitoneal administration of the aqueous extract of Apium graveolens has no significant hypoglycemic effect, it could possibly lead to appropriate changes in blood lipid profiles.

Key words: Apium graveolens, Glucose, lipid, Diabetes mellitus, Rat

[Downloaded from ijem.sbmu.ac.ir on 2026-07-12]