مجله‌ی غدد درون‌ریز و متابولیسم ایران
دانشگاه علوم پزشکی و خدمات بهداشتی ـ درمانی شهید بهشتی
دوره‌ی هشتم، شماره‌ی ۴، صفحه‌های ۳۴۹ ـ ۳۴۵ (زمستان ۱۳۸۵)

مقاله‌ی پژوهشی

گزارش یک مورد از همراهی هایپرهموسیستئینمیا و کمبود پروتئین C بدون سابقه‌ی فامیلی در ایجاد ترومبوز سینوسی

دکتر افشین برهان حقیقی، دکتر بهنام صبایان، دکتر محمود نجابت، دکتر غلامحسین رنجبر عمرانی

مرکز تحقیقات غدد درون‌ریز و متابولیسم بیمارستان نمازی، دانشگاه علوم پزشکی و خدمات بهداشتی ـ درمانی شیراز
نشانی مکاتبه‌ی نویسنده‌ی مسئول: شیراز، بیمارستان نمازی، مرکز تحقیقات غدد درون‌ریز و متابولیسم، دکتر غلامحسین رنجبر عمرانی e-mail:hormone@sums.ac.ir

چکیده

مقدمه: هایپرهموسیستئینمیا **(hyperhomocysteinemia)** یک بیماری متابولیکی نادر با انتقال وراثتی اتوزومال مغلوب می‌باشد. علایم بالینی اصلی این بیماری عقب‌ماندگی ذهنی، اختلال‌های روانی، رخدادهای ترومبوآمبولیک و ناهنجاری‌های اسکلتی است. بیمار مورد معرفی مرد ۲۸ سال‌های بود که با تشنج‌های مکرر در بیمارستان بستری شده بود. در تصویربرداری با تشدید مغناطیسی (**MRI**) از مغز نواحی انفارکت وریدی دیده شد و در رگ نگاری با تشدید مغناطیسی (**MRA**) از مغز شواهدی از ترمبوز در سینوس‌های وریدی مغزی وجود داشت. آزمون‌های آزمایشگاهی در این بیمار مؤید افزایش هموسیستئین خون و کاهش پروتئین **C** بود. بیمار هیچ‌گونه سابقه‌ی فامیلی از بیماری‌های ژنتیکی یا حملات عروقی مغز نداشت. از آن‌جا که ترمبوز سینوسی یک بیماری چند عاملی می‌باشد به نظر می‌رسد کاهش پروتئین **C** می‌تواند از علل تشدیدکننده‌ی رخدادهای ترومبوآمبولیک در بیماران هایپرهموسیستئینمیا باشد.

واژگان کلیدی: هایپرهموسیستئینمیا، پروتئین C، ترمبوز، حملات عروقی مغز
دریافت مقاله: ۸۵/۲/۱۳ ـ دریافت اصلاحیه: ۸۵/۸/۱۷ ـ پذیرش مقاله: ۸۵/۸/۱۸

مقدمه

بیماری هایپرهموسیستئینمیا که اولین‌بار در سال ۱۹۶۲ شناخته شد، یک بیماری متابولیکی وراثتی است که به صورت اتوزومال مغلوب انتقال می‌یابد. بروز بیماری یک در ۲۰۰ تا ۱ در ۳۰۰/۰۰۰ نفر گزارش شده است. متابولیسم درون سلولی هموسیستئین توسط دو مسیر اصلی ریمتیلاسیون به متیونین و ترانس سولفوراسیون به سیستئین تنظیم می‌شود. شایع‌ترین دلیل ایجاد بیماری نقص (کمبود) در آنزیم سیستاتیونین ـ بتا ـ سنتاز[i] است که می‌تواند با نقص‌های (کمبودهای) وراثتی در سایر آنزیم‌ها همراه شود. مهم‌ترین ویژگی این بیماری افزایش هموسیستئین خون و ترشح آن در ادرار می‌باشد.[۱]

این بیماری طیف وسیعی از علایم شامل عقب‌ماندگی ذهنی، اختلال‌های روانی، تشنج‌های صرعی، حوادث ترومبوآمبلیک، نوروپاتی‌های محیطی و بثورات مشبک پوستی، روشن شدن رنگ پوست و ناخن، استئوپروز و ناهنجاری‌های اسکلتی می‌باشد.[۲]

برای تأیید علایم بالینی و تشخیص نهایی بیماری هایپرهموسیستئینمیا علاوه بر تعیین میزان سطح سرمی یا ادراری هموسیستئین، آزمون‌های عملکرد کلیه و کبد، سطح سرمی ویتامین B12 و اسیدفولیک تعیین می‌گردد. گزارش‌های محدودی از همراهی کمبود پروتئین C و افزایش سطح سرمی هموسیستئین در بیمارانی که ترومبوز داشته‌اند موجود است. در اغلب گزارش‌های فوق به نقص ژنتیکی در سایر اعضای خانواده اشاره شده است. در این گزارش یک بیمار مبتلا به هایپرهموسیستئینمیا معرفی می‌شود که علایم بالینی و تغییرات مشخص در آزمون‌های آزمایشگاهی، را به

i- Systathionin -β- synthase

[Downloaded from ijem.sbmu.ac.ir on 2026-05-05]

همراه کاهش سطح پروتئین C داشت و هیچ گونه سابقه‌ی فامیلی در شرح حال او وجود نداشت.

معرفی بیمار، شرح حال، یافته‌های بالینی و آزمایشگاهی:

بیمار مرد ۲۸ ساله‌ی متأهل اهل و ساکن روستا بود که با تشنج، گیجی، خواب‌آلودگی و ضعف عضلانی اندام‌های سمت چپ به بیمارستان نمازی (شهر شیراز) مراجعه کرده بود. معاینه‌های عصبی صورت گرفته پس از بستری شدن بیمار نشان دهنده تیرگی شعور و گیجی بود و بیمار اخیراً هیچ‌گونه سابقه‌ی ضربه‌ی مغزی، عفونت‌های سیستمیک، مسمومیت را نداشت. معاینه اعصاب کرانیال و فوندوسکوپی بیمار طبیعی بود. معاینه‌های حرکتی بیمار ضعف عضلانی چهار پنجم در قسمت‌های پروکسیمال و دیستال چپ را نشان داد. بیمار برای معاینه‌های حسی و مخچه‌ای همکاری لازم را نداشت. در بررسی رفلکس‌های وتری در مچ پا به صورت دو طرفه (۰/۲) کاهش دیده شد ولی در سایر نقاط این رفلکس طبیعی بود. رفلکس پلانتار وتری هر دو پا پایین رونده بود.

سی‌تی‌اسکن مغز بیمار انفارکت در ناحیه‌ی خلفی سمت راست همراه با هموراژیک ترانسفورماسیون را نشان داد و در نوار مغز علامت مشخصی از صرع دیده نشد اما تعداد کمی امواج تیز گذرا که به آرامی به سمت چپ انحراف پیدا کرده بودند مشاهده شد. MRI مغز یک منطقه با تغییر سیگنال در منطقه‌ی خلفی سمت راست را با کاهش سیگنال در T1 و افزایش سیگنال در T2 با اندازه‌ی ۴۰ میلی‌متر نشان داد. مناطق محدود کوچک دیگری با تغییر سیگنال از جمله در ناحیه‌ی قدامی جانبی در سمت چپ که نشان دهنده‌ی یک تغییر سیگنال پس از ایسکمیا بود در MRI دیده شد. (شکل ۱).

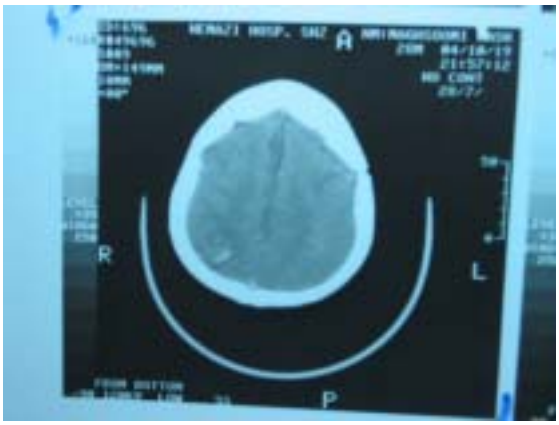

شکل ۱- انفارکت همراه با هموراژیک ترانسفورماسیون در ناحیه‌ی خلفی سمت راست در سی‌تی‌اسکن بیمار

در رگ‌نگاری با تشدید مغناطیسی (MRA) از مغز انسداد در سینوس ساژیتال فوقانی و سینوس عرضی سمت چپ وجود داشت(شکل ۲).

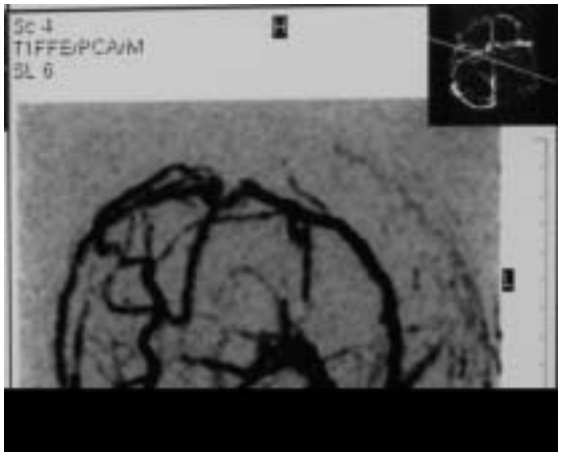

شکل ۲- انسداد در سینوس ساژیتال فوقانی و سینوس ترانسورس سمت چپ در رگ‌نگاری با تشدید مغناطیسی MRA

نتایج آزمایش‌های روزمره مؤید مقادیر طبیعی آزمون‌های عملکرد کلیه و کبد، الکترولیت‌ها، قند و چربی و هورمونی بود. نتایج آزمایش‌های Anti nuclear Antibody، Anti double strand DNA Antibody، Anti cardiolipin Antibody، sickle prep، Anti B2 glycoprotein، cryo globulin titer و آزمون پاترژی بیمار منفی بود و در سونوگرافی شکم و لگن شواهدی به نفع تومور وجود نداشت اماکن هموسیستئین خون بیمار در دو بار اندازه‌گیری متناوب بیشتر از ۵۰ mol/L گزارش شد.

پس از تأیید تشخیص ترمبوز سینوسی با احتمال هایپرهموسیستئینمیا برای بیمار وارفارین شروع و INR بیمار در محدوده‌ی ۲/۵-۲ نگهداری شد ولی به دلیل وقوع ترمبوز حاد و مصرف وارفارین از انجام آزمایش‌های انعقادی خودداری شد. هم‌چنین قبل از درمان سطح سرمی ویتامین B_{12} و اسیدفولیک تعیین شد که در هر دو مورد در محدوده‌ی طبیعی بود (جدول ۱). در ضمن به منظور بررسی پوکی استخوان در این بیمار، تراکم استخوان بررسی شد که نشان‌دهنده‌ی پوکی استخوان در مهره‌ها (با خطر نسبی شکستگی ۱۶) و گردن استخوان فمور (با خطر نسبی شکستگی ۸) بود. برای کنترل تشنج سدیم والپرات شروع شد و برنامه‌ی مستمر فیزیوتراپی برای بیمار آغاز گردید.

[Downloaded from ijem.sbmu.ac.ir on 2026-05-05]

جدول ۱- نتایج آزمایش‌های انجام شده پس از بستری شدن بیمار

آزمایش	نتیجه	حدود طبیعی
پروتئین S	۱۴۶	(۶۱/۹-۱۴۵)
پروتئین C	۵۹/۹	(۶۶-۱۲۹)
هموسیستئین سرم	۵۰ <	(۵-۱۷)
ویتامین B_{12}	۱۷۲/۵	(۱۶۰-۹۷۰)
اسیدفولیک	۱۰/۱	(۱۶/۹-۱/۵)

در بررسی شرح حال مشخص شد بیمار با یک حاملگی و زایمان طبیعی به دنیا آمده و تجربه‌ی تشنج به همراه تب و ۲۴ ساعت بستری شدن در بیمارستان را در ۳۶ ماهگی داشت. بیمار شاخص‌های نمو حرکتی را نسبت به سایر فرزندان خانواده با تأخیر کسب کرده بود که از جمله این شاخص‌ها می‌توان به توانایی راه رفتن در ۱۸ ماهگی اشاره کرد. هم‌چنین به دلیل عقب ماندگی ذهنی، بیمار پس از ۳ سال نتوانسته بود مقطع اول دبستان را پشت سر بگذارد. در شرح

حال بیمار به روشن بودن رنگ مو از زمان خردسالی توسط والدین اشاره شد. والدین پیرامون ناهنجاری‌های اسکلتی، مشکلات بینایی و نوروپاتی‌های محیطی موردی را ذکر نکردند.

شکل ۳- افزایش فاصله‌ی دست تا دست نسبت به قد در بیمار

بیمار یک برادر و دو خواهر دارد و پدر و مادر بیمار با یکدیگر نسبت فامیلی دارند و در هیچ یک از اعضای خانواده و اجداد، بیماری ژنتیکی خاصی وجود نداشت.

معاینه‌های بالینی عمومی رنگ موی روشن، کف پای قوسی دو طرفه (pes cavus)، کیفوز و اسکلیوز را نشان داد. هم‌چنین فاصله‌ی دست راست تا دست چپ بیمار ۱۷۳ سانتیمتر و قد بیمار ۱۶۴ سانتیمتر بود (شکل ۳). در معاینه‌های چشمی بیمار جا به جایی دو طرفه‌ی لنز به صورت متقارن و به طرف داخل وجود داشت. معاینه‌های پوستی بیمار درجه‌های کمی از خشکی را نشان داد. کاهش قابل توجه در معاینه‌ی MMSE[i] و کسب نمره‌ی ۹ از مجموع ۳۰، پس از بهبودی حمله‌ی حاد، مؤید عقب‌ماندگی ذهنی شدید بیمار بود. هم‌چنین علامت (سفتی عضلانی ناشی از حواس پرتی)[ii] در این بیمار مثبت بود. معاینه‌ی اندام تناسلی، ویژگی موهای زیر بغل و اطراف آلت تناسلی نشان دهنده‌ی وجود علایم ثانویه جنسی بود.

پس از ۶ ماه، وارفارین به تدریج قطع شد و یک ماه پس از قطع وارفارین آزمایش‌های انعقادی از جمله بررسی میزان پروتئین C، پروتئین S و فاکتور ۵ مقاوم (V leiden factor) انجام شد که نتایج آزمایش فوق بیانگر کمبود پروتئین C در این بیمار بود (جدول ۱). برای تشخیص افزایش سطح هموسیستئن سرمی و کمبود پروتئین C در سایر اعضای خانواده از پدر، مادر، برادر، خواهران و فرزند بیمار نمونه‌گیری به عمل آمد که نتایج در محدوده‌ی طبیعی بود.

برای تداوم درمان برای بیمار اسیدفولیک، ویتامین B_{12}، وارفارین و سدیم والپرات در نظر گرفته شد. تشنج‌های بیمار پس از آغاز درمان قطع شد و با فیزیوتراپی همی‌پلژی بیمار بهبود چشمگیر نشان داد.

بحث

در بیمار مورد بحث با توجه به شرح حال و یافته‌های بالینی و آزمایشگاهی، تشخیص بیماری هایپرهموسیستئینمیا مورد نظر قرار گرفت و سایر دلایل ایجاد کننده ترومبوز سینوسی از تشخیص خارج شدند. هایپرهموسیستئینمیا یک بیماری نادر متابولیکی اتوزومال مغلوب می‌باشد و تظاهرات بالینی متفاوتی از جمله رخدادهای ترومبوآمبولیک به

i- Mini Mental Status Examination (MMSE)
ii- Gegenhalten

[Downloaded from ijem.sbmu.ac.ir on 2026-05-05]

خصوص ترمبوز سینوسی در بین بیمارانی که افزایش میزان هموسیستئین در سرم خون دارند عارضه‌ی شایعی است اما این مطلب تا سال ۱۹۹۱ به روشنی توضیح داده نشده بود[۱] و مطالعه‌های انجام شده‌ی اخیر در ایران نقش هایپرهموسیستئینمیا را به عنوان یک عامل خطرزا در ایجاد ترومبوز سینوسی تأیید کرده‌اند.[۳]

دامنه‌ی تظاهرات بالینی برای بیمارانی که افزایش میزان هموسیستئین در سرم خون دارند وسیع است. بیمار معرفی شده علاوه بر ترمبوز سینوسی علایم هایپرهموسیستئینمیا را به صورت عقب ماندگی ذهنی، رنگ موی روشن، ناهنجاری‌های اسکلتی در ستون فقرات و اندام تحتانی، پوکی استخوان و یافته‌های بالینی شبیه به سندرم مارفان از جمله افزایش طول بین دو دست در مقایسه با قد و جابه جایی دو طرفه‌ی لنز[i] نشان داده بود.

افزایش میزان هموسیستئین در خون از طریق مکانیسم‌های متفاوتی باعث بروز علایم فوق می‌شود. مطالعه‌ها نشان داده‌اند که هایپرهموسیستئینمیا یک عامل خطرزای مستقل در ایجاد پوکی استخوان و شکستگی‌های متعاقب آن می‌باشد. این موضوع به دخالت هموسیستئین در شکل‌گیری شبکه‌ی کلاژن در استخوان نسبت داده شده است[۴] که می‌تواند پوکی استخوان و سایر ناهنجاری‌های اسکلتی در ستون فقرات و اندام تحتانی را در این بیمار را توجیه کند.

به ظهور علایم شبیه به سندرم مارفان در زمینه‌ی هایپرهموسیستئینمیا در مطالعه‌های متعددی اشاره شده است. نتایج مطالعه‌های صورت گرفته در تعیین علل مربوط به این مسأله نشان داده‌اند که تغییرات ساختاری و عملکردی به همراه تخریب فیبریلین ۱ (که جهش در ژن این پروتئین به عنوان عامل ایجاد کننده‌ی سندرم مارفان شناخته می‌شود) در بافت همبند به وسیله‌ی هموسیستئین عامل مؤثر در ظهور این‌گونه علایم است.[۵]

مطالعه‌های محدودی از همراهی هایپرهموسیستئینمیا و کمبود پروتئین C در ایجاد ترومبوز سینوسی وجود دارد که در همه‌ی موارد سابقه‌ی خانوادگی مثبت وجود دارد. در سال ۱۹۹۹، تیلور و همکاران از یک خانواده گزارشی ارائه کردند که اعضای آن کمبود وراثتی پروتئین C، پروتئین S و افزایش هموسیستئین خون را توأم داشتند. اگرچه اختلال وراثتی این عوامل در جمعیت عمومی شایع است اما اختلال هم‌زمان هر سه عامل با هم نادر می‌باشد.[۶] در سال ۱۹۹۳ فرانکن و همکاران خانواده‌ای را معرفی کردند که در آن، دختری ۱۶ ساله ترومبوز سینوسی را تجربه کرده بود و پدرش نیز یک حمله‌ی ایسکمیک را پشت سر گذاشته بود و هر دو کمبود پروتئین C و افزایش سطح سرمی هموسیستئین داشتند در حالی که دختر دیگر خانواده که تنها کمبود پروتئین C داشت هیچ‌گونه تظاهرات بالینی عروقی نشان نداده بود. این مطلب مؤید اثر تجمعی دو عامل در ایجاد علایم بالینی وقایع ترومبوآمبولیک می‌باشد.[۷]

امروزه ترمبوز سینوسی یک بیماری چند عاملی محسوب می‌شود. با وجود این‌که افزایش میزان سرمی هموسیستئین در افرادی که ترومبوز سینوسی را تجربه کردند، شایع می‌باشد بررسی بر هم‌کنش آن با سایر عوامل اکتسابی یا توارثی زمینه‌ساز ترومبوز در مطالعه‌های مختلف نتایج متفاوتی در پی داشته است. به عنوان مثال در مطالعه‌ای شانس خطر نسبی ایجاد ترومبوز وریدهای عمقی بدون دلیل مشخص با وجود افزایش میزان سرمی هموسیستئین به تنهایی ۳/۴ و با وجود فاکتور V لیدن به تنهایی ۳/۶ بوده است اما در حضور همزمان این دو عامل این شانس خطر نسبی به ۲۱/۸ افزایش یافت.[۸] این در حالی است که در یک مطالعه‌ی دیگر میزان خطر ایجاد ترومبوز وریدهای عمقی در افرادی که از میان عوامل خطرزای ترومبوز تنها افزایش سطح پلاسمایی هموسیستئین داشتند تفاوت قابل توجهی از نظر آماری با سایر افراد که علاوه بر افزایش سطح هموسیستئین دارای عوامل دیگری از جمله کمبود پروتئین C و S، کمبود آنتی ترومبین، مقاومت به پروتئین C فعال شده، حاملگی و سابقه‌ی مصرف قرص‌های ضد بارداری خوراکی بودند، وجود نداشت.[۹]

امروزه کمبود پروتئین C به عنوان یکی از عوامل خطرزای ترمومبوز در نظر گرفته می‌شود اما نقش آن به قوت سایر عوامل تعریف شده برای ایجاد ترومبوز نمی‌باشد، در واقع افراد زیادی شناسایی شده‌اند که با وجود کمبود پروتئین C هیچ‌گونه علایم بالینی نشان نداده‌اند. در مطالعه‌ای بر روی افرادی که ترومبوزهای مکرر به همراه کمبود پروتئین C داشتند سطح پروتئین C برابر یا بیشتر از گروه مشابهی بود که هیچ‌گونه علایم بالینی را نشان نداده بودند. به همین دلیل به نظر می‌رسد عامل یا عوامل دیگر باید به همراه کمبود پروتئین C در ایجاد علایم ترومبوز نقش داشته باشند.[۱۰]

i- Ectopia lentis

[Downloaded from ijem.sbmu.ac.ir on 2026-05-05]

مکانیسمی که هموسیستئین به وسیله‌ی آن روند ایجاد ترومبوز را پیش می‌برد هنوز به صورت دقیق مشخص نیست اما به نظر می‌رسد مکانیسم‌های متفاوتی در این روند نقش ایفا می‌کنند، از جمله‌ی این فرایندها می‌توان به نقش هموسیستئین در مهار فعال شدن پروتئین C و مهار بیان ژن ترومبومدولین اشاره کرد. هم‌چنین سایر مطالعه‌ها نشان داده‌اند که هموسیستئین شل کردن عروق را در پاسخ به محرک‌های متفاوت مثل مهار ترومبومدولین وابسته به فعال‌سازی پروتئین C کاهش می‌دهد.[۱۱]

نتیجه‌گیری

بر اساس تجربه‌های بالینی به دست آمده از بیمار مورد نظر، نتایج آزمایش‌های به دست آمده و گزارش‌های پیشین پیشنهاد می‌گردد تشخیص هایپرهموسیستئینمیا به عنوان یک تشخیص افتراقی در بیمارانی که ترومبوز سینوسی داشتند مدنظر قرار گیرد. با توجه به اینکه حوادث ترومبوآمبولیک عمدتاً در حضور مجموعه‌ای از عوامل شکل می‌گیرد، می‌توان نتیجه گرفت کاهش پروتئین C می‌تواند از علل تشدیدکننده‌ی رخدادهای ترومبوآمبولیک در بیماران هایپرهموسیستئینمیا باشد. سن بیمار و شدت ترومبوز در این بیمار این نکته را گوشزد می‌کند که در بیمارانی که دارای چندین عامل خطرزا هستند درمان و پیشگیری باید بر اساس خطر فزاینده‌ی عوامل در نظر گرفته شود.

References

1. Makris M. Hyperhomocysteinemia and thrombosis. Clin Lab Haematol 2000; 22: 133-43.
2. Refsum H, Nurk E, Smith AD, Ueland PM, Gjesdal CG, Bjelland I, et al. The Hordaland Homocysteine Study: a community-based study of homocysteine, its determinants, and associations with disease. J Nutr 2006; 136 Suppl 6: 1731S-40S.
3. Zamani A, Omrani GR, Lankarani KB. Hyperhomocysteinaemia, hyperlipidaemia and risk of venous thromboembolism in Shiraz. East Mediterr Health J 2003; 9: 935-43
4. van Meurs JB, Dhonukshe-Rutten RA, Pluijm SM, van der Klift M, de Jonge R, Lindemans J, et al. Homocysteine levels and the risk of osteoporotic fracture. N Engl J Med 2004; 350: 2033-41.
5. Hubmacher D, Tiedemann K, Bartels R, Brinckmann J, Vollbrandt T, Batge B, et al. Modification of the structure and function of fibrillin-1 by homocysteine suggests a potential pathogenetic mechanism in homocystinuria.J Biol Chem 2005; 280: 34946-55
6. Taylor CP, Luckit JK, Perry DJ. Inherited protein C deficiency, protein S deficiency and hyperhomocysteinemia in a patient with hereditary spherocytosis. Clin LabHaemato 1999; 21: 211-4
7. Franken DG, Vreugdenhil A, Boers GH, Verrips A, Blom HJ, Novakova IR. Familial cerebrovascular accidents due to concomitant hyperhomocysteinemia and protein C deficiency type 1. Stroke 1993; 24: 1599-600
8. Ridker PM, Hennekens CH, Selhub J, Miletich JP, Malinow MR, Stampfer MJ. Interrelation of hyperhomocyst(e)inemia, factor V Leiden, and risk of future venous thromboembolism. Circulation 1997; 95: 1777-82.
9. Heijer M, Koster T, Blom HJ, Bos GM, Briet E, Reistsma PH, et al. Hyperhomocysteinemia as a risk factor for deep-vein thrombosis. N Engl J Med 1996; 334: 759-62
10. Swiatkiewicz A, Jurkowski P, Kotschy M, Ciecierski M, Jawien A. Level of antithrombin III, protein C, protein S and other selected parameters of coagulation and fibrinolysis in the blood of the patients with recurrent deep venous thrombosis. Med Sci Monit 2002; 8: CR263-8.
11. Tran M, Spencer FA. Thromboepidemiology: identifying patients with heritable risk for thrombin-mediated thromboembolic events. Am Heart J 2005; 149 Suppl 1: S9-18

[Downloaded from ijem.sbmu.ac.ir on 2026-05-05]

Original Article

Coexistence of Hyperhomocysteinemia and Protein C Deficiency in the Development of Sinus Thrombosis; a Case Report

Borhan-Haghighi A, Sabaeiyan B, Najabat M, Omrani G.

Endocrine Research Center, Namazi Hospital, Shiraz University of Medical Sciences, Shiraz, I.R.Iran.
e-mail: hormone@sums.ac.ir

Abstract

Introduction: Hyperhomocysteinemia is a rare autosomal recessive inherited metabolic disorder. The main clinical manifestations of hyperhomocysteinemia include mental retardation, psychological disturbance, thromboembolic events and skeletal abnormalities. The case reported here is of a 28 year-old man admitted in hospital with recurrent seizures. In the brain MRI, areas of venous infarction were seen and MRA revealed thrombosis in brain venous sinuses. Lab investigation showed increases in serum level of homocystein and protein C deficiency. The patient had no family history of genetic disease or cerebrovascular attack. As sinus thrombosis is a multifactorial disease, Protein C deficiency can be one of aggravating causes of thromboembolic events in patients with hyperhomocysteinemia.

Key words: Hyperhomocysteinemia, Protein C, Thrombosis, Cerebrovascular attack

[Downloaded from ijem.sbmu.ac.ir on 2026-05-05]