مجلهٔ غدد درون‌ریز و متابولیسم ایران
دانشگاه علوم پزشکی و خدمات بهداشتی ـ درمانی شهید بهشتی
سال ششم، شمارهٔ ۴، صفحه‌های ۳۴۶ ـ ۳۳۷ (زمستان ۱۳۸۳)

مقالهٔ پژوهشی

تأثیر ویتامین E بر تغییرات ایجاد شده در اثر دیابت در رودهٔ کوچک موش صحرایی

علیرضا شیرپور[۱]، دکتر بهروز ایلخانی زاده[۲]، رامین سعادتیان[۳]، دکتر مهدی اسکندری[۱]، دکتر فیروز قادری پاکدل[۱]، دکتر مجتبی کریمی‌پور[۴]، دکتر علی گل[۱]، آناهیتا پورشهبازی[۵]

چکیده

مقدمه: دیابت قندی یک بیماری متابولیک است که عوارض متعددی مانند تغییرات عروقی، چشمی، کلیوی، عصبی، گوارشی و غیره ایجاد می‌کند. در سال‌های اخیر مطالعات متعددی جهت کاهش عوارض دیابت صورت گرفته است. در این مطالعه تأثیر ویتامین E بر تغییرات مورفولوژیک و هیستولوژیک در رودهٔ کوچک رت ناشی از دیابت بررسی شد. مواد و روش‌ها: ۲۴ سر موش رت نر نژاد ویستار با وزن ۲۷-۲۵۰ گرم و سن ۸ ماهه انتخاب شدند. ۱۶ سر از موش‌ها با تزریق زیرصفاقی استرپتوزوتوسین (STZ) با دوز mg/kg ۶۰ دیابتی شدند. رت‌ها در سه گروه ۸ تایی شامل گروه غیردیابتی، گروه دیابتی درمان نشده و گروه دیابتی درمان شده با ویتامین E تقسیم شدند. رت‌های گروه ویتامین E در شبانه‌روز همراه با آب آشامیدنی mg۳۰۰ ویتامین E دریافت می‌کردند. بعد از ۶ هفته تمام رت‌ها با تزریق هیدرات کلرال به مقدارcc ۰/۵ به ازای هر ۱۰۰گرم وزن بدن بیهوش و بعد از باز کردن محفظهٔ شکم، مزانتر به دقت با قیچی از اطراف رودهٔ کوچک برداشته شد. سپس رودهٔ کوچک با دو برش از اسفنگتر پیلور و اسفنگتر ایلئوسکال بریده شد. بعد از اندازه‌گیری وزن و طول رودهٔ کوچک، از هر بخش دئودنوم، ژژنوم و ایلئوم نمونه‌هایی به طول ۵ سانتی‌متر برداشته شد. پس از پرکردن لومن نمونه‌ها با فرمالین بافری ۱۰٪ و بستن دو انتهای آنها، نمونه‌ها درون فرمالین قرار داده شد. بعد از برش‌گیری و رنگ‌آمیزی، نمونه‌ها از نظر تغییرات طول پرز، عمق کریپت و ضخامت لایهٔ عضلانی بررسی شد. یافته‌ها: طول و وزن رودهٔ کوچک، طول پرزها و ضخامت لایهٔ عضلانی در رت‌های گروه دیابتی درمان نشده در مقایسه با رت‌های سالم افزایش معنی‌دار نشان داد اما این پارامترها در رت‌های گروه ویتامین E نسبت به گروه رت‌های سالم تفاوت معنی‌دار نشان نداد. نتیجه‌گیری: نتایج این مطالعه نشان می‌دهد که ویتامین E به عنوان یک آنتی اکسیدان با کاهش رادیکال‌های آزاد و استرس اکسیداتیو از برخی اثرات ناهنجار دیابت جلوگیری می‌کند یا شدت آنها را کاهش می‌دهد.

واژگان کلیدی: دیابت، رودهٔ کوچک، ویتامین E، موش صحرایی

مقدمه

اختلالات لولهٔ گوارش از علایم عمومی دیابت ملیتوس است.[۱] این اختلالات با علایمی مانند تهوع و استفراغ، اختلالات حرکتی رودهٔ کوچک و تغییرات مورفولوژیک در لولهٔ گوارش بروز می‌کند.[۲-۵] در بیماران دیابتی تخلیهٔ مواد

(۱) گروه فیزیولوژی، دانشکدهٔ پزشکی،
(۲) گروه پاتولوژی، دانشکدهٔ پزشکی،
(۳) دانشکده پیراپزشکی،
(۴) گروه علوم تشریح، دانشکدهٔ پزشکی،
(۵) دانشکدهٔ پزشکی،
دانشگاه علوم پزشکی و خدمات بهداشتی ـ درمانی ارومیه
نشانی مکاتبه: ارومیه، جادهٔ نازلو، پردیس نازلو، دانشگاه علوم پزشکی ارومیه، دانشکدهٔ پزشکی، گروه فیزیولوژی، علیرضا شیرپور
E-mail: shirpoor@hotmail.com

[Downloaded from ijem.sbmu.ac.ir on 2026-01-31]

جامد از معده طولانی و کمپلکس مهاجرت میوالکتریکی (MMC)[i] نیز ناتوان است؛ دامنهٔ انقباض‌ها نیز بالا بوده کاهش جذب در روده وجود دارد.[۶،۴] برخی از گزارش‌ها در مدل‌های جوندگان[ii] افزایش وزن روده را نشان داده‌اند.[۸،۷] نوواک و همکاران گزارش دادند که دیابت سبب افزایش طول رودهٔ کوچک، تودهٔ پرزها[iii] و افزایش ضخامت لایهٔ عضلانی می‌شود.[۹] دلایل مختلفی برای توجیه این تغییرات ذکر شده است. گروهی عقیده دارند که این تغییرات ناشی از تغییر دستگاه اتونوم است زیرا چنین الگوهای حرکتی در واگوتومی تنه‌ای یا سمپاتکتومی مکانیکی دیده شده است.[۴] همچنین مطالعات ایمونوهیستوشیمیایی در حیوانات دیابتی نشان داده است که تغییرات دژنرانیو در سیستم آدرنرژیک به وجود می‌آید نه در اعصاب کولینرژیک؛ بر این مبنا فرض شده است که نوروترانسمیترهای غیرآدرنرژیک ـ غیرکولینرژیک مانند VIP[iv]، نیتریک اکساید (NO) یا مادهٔ P ناهنجاری‌های حرکتی را در لولهٔ گوارش دیابتی القا می‌کنند.[۱۱،۱۰] برخی مطالعات نیز بیانگر تأثیر استرس اکسیداتیو بر تغییرات ناشی از دیابت در لولهٔ گوارش است.[۱۲] مطالعات متعددی پراکسیداسیون چربی‌ها و استرس اکسیداتیو را در افراد دیابتیک نشان داده است.[۱۴،۱۳] نظر بر این است که رادیکال‌های آزاد تولید شده در هیپرگلیسمی و استرس اکسیداتیو از عوامل مهم پاتولوژی دیابت است. رادیکال‌های آزاد اتم‌ها و مولکول‌هایی هستند که یک یا بیشتر الکترون جفت نشده دارند. این مواد شدیداً فعال و غیرپایدارند. مهمترین مواد رادیکالی که در گروه اکسیژن باز فعال (ROS[v]) قرار دارند، یون‌های سوپر اکسید ($O^{\circ}2$)، هیدروژن پراکسید (H_2O_2)، لکوکسیل (RO)، پراکسیل (ROO°) هستند. رادیکال‌های هیدروکسید (°OH) هیپوکلرو اکسید (HCLO) از دیگر رادیکال‌های غیر اکسیژنی هستند که در دیابت تولید می‌شوند. گروه‌های نیترژون باز فعال (RNS)[vi] شامل نیتریت اکسید (NO°) و پراکسی نیتریت نیز فعالیت بیولوژیکی مهمی دارند. ROS و RNS به طور مداوم در چرخه‌های فیزیولوژیک تولید می‌شوند.[۱۵] تولید کنترل نشدهٔ ROS باعث تخریب ماکرومولکول‌های درون سلولی نظیر DNA، لیپیدها و پروتئین‌ها می‌شوند.[۱۵]

در مقابل این مواد تخریب‌گر و اکسید کننده، بسیاری از آنتی اکسیدان‌های داخل و خارج سلولی مکانیسم‌های دفاعی را پدید می‌آورند که اثرات تخریبی رادیکال‌های آزاد را خنثی می‌کنند. گروهی از این مواد آنتی اکسیدانی آنزیمی مانند سوپراکسیددیسموتاز (SOD)، Zn، Cu، کاتالاز، گلوتاتیون پراکسیداز وگلوتاتیون ردوکتاز با حذف مستقیم ROS عمل می‌کنند و سبب کاهش فعالیت یا از بین رفتن فعالیت رادیکال‌های آزاد می‌شوند. همچنین چرخه‌های مواد غیرآنزیمی آنتی‌اکسیدانی مانند یوبیکینون و اسید اوریک که درون سلول‌ها تولید می‌شوند یا آنهایی که از طریق رژیم غذایی وارد بدن می‌شوند مانند ویتامین E، کاروتنوئید، لیپوئیک اسید، سلنیوم و غیره نیز به حذف رادیکال‌های آزاد تولید شده کمک می‌کنند. در حالت تندرستی تعادل بین تولید ROS\RNS و دفاع‌های آنتی اکسیدانی وجود دارد. استرس اکسیداتیو هنگامی رخ می‌دهد که عدم تعادلی بین واکنش‌های رادیکال‌های آزاد و ظرفیت پاکسازی مکانیسم‌های دفاعی آنتی‌اکسیدانی ایجاد شود.[۱۶] استرس اکسیداتیو شکست شدید تعادل همراه با افزایش ROS\RNS است. در اصل، استرس اکسیداتیو می‌تواند در نتیجهٔ افزایش تولید ROS\RNS و کاهش آنتی‌اکسیدان‌ها رخ دهد؛ مثلاً تغییر در سیستم‌های دفاعی آنتی‌اکسیدان‌ها و تهی شدن رژیم غذایی از آنتی‌اکسیدان‌ها و ریزمغذی‌ها باعث بروز آن می‌گردد. درپی استرس اکسیداتیو، آسیب سلولی، تخریب DNA، تخریب پروتئین‌ها و لیپیدها ایجاد می‌شود.[۱۵] با توجه به اینکه در دیابت تعادل بین رادیکال‌های آزاد و آنتی‌اکسیدان‌ها به نفع رادیکال‌های آزاد به هم می‌خورد،[۱۸،۱۷] امروزه استرس اکسیداتیو ناشی از این مسأله به عنوان یک عامل مهم در پاتوژنز دیابت در نظر گرفته می‌شود.[۱۹] با در نظر گرفتن این زمینه‌ها، در این مطالعه، تأثیر ویتامین E به عنوان یک آنتی‌اکسیدان بر تغییرات مورفولوژیک ناشی از دیابت در رودهٔ کوچک رت بررسی شده است.

مواد و روش‌ها

حیوانات مورد مطالعه ۲۴ سر رت نر نژاد ویستار با وزن ۲۷۰-۲۵۰ گرم و با سن یکسان ۸ ماهه بودند. حیوانات از بخش حیوانات دانشکدهٔ پزشکی ارومیه تهیه و در شرایط نوری ۱۲ ساعت روشنایی و ۱۲ ساعت تاریکی و در دمای

i Myoelectrical migration complex
ii- Rodents
iii- Villi
iv- Vasoactive in hibitory peptide
v- Reactive oxygen species
vi- Reactive nitrogen species

[Downloaded from ijem.sbmu.ac.ir on 2026-01-31]

۲۵°c نگهداری می‌شدند. رت‌ها به سه گروه ۸ تایی شامل گروه اول غیر دیابتی، گروه دوم دیابتی درمان نشده و گروه سوم دیابتی درمان شده با ویتامین E تقسیم شدند. رت‌های گروه دوم و سوم با تزریق داخل صفاقی استرپتوزوتوسین STZ (۶۰ mg/kg) ساخت شرکت سیگمای آمریکا دیابتی شدند. به این ترتیب که ۷۲ ساعت بعد از تزریق STZ خون‌گیری از دم انجام و سرم آنها از گلبول‌های قرمز جدا شد. بعد از سنجش قند خون، حیواناتی که میزان قند آنها از ۳۰۰ mg/dL بیشتر بود دیابتی در نظر گرفته شدند. حیوانات گروه دوم و سوم با توجه به مطالعهٔ مقدماتی[i] در شبانه روز ۲۲ گرم غذای معمولی جوندگان دریافت می‌کردند. حیوانات گروه سوم علاوه بر غذا، در شبانه روز ۳۰۰ میلی‌گرم ویتامین E (ساخت شرکت مرک) همراه با آب آشامیدنی دریافت می‌کردند. حیوانات گروه اول در طول آزمایش دسترسی آزادانه به آب و غذا داشتند. بعد از ۶ هفته تمام حیوانات با تزریق داخل صفاقی هیدرات کلرال ۱۰٪ به میزان نیم میلی لیتر به ازای هر صد گرم وزن بدن بیهوش شدند. ۲۴ ساعت قبل از بیهوشی تمام حیوانات گرسنه نگاه داشته شدند تا روده‌ها از بقایای مواد غذایی تخلیه شود. بعد از بیهوشی و باز کردن شکم، مزانتر اطراف رودهٔ کوچک برداشته شد. سپس رودهٔ کوچک از اسفنگتر پیلور تا اسفنگتر ایلئوسکال به وسیلهٔ قیچی بریده شد. طول و وزن روده‌ها اندازه‌گیری شد. سپس از هر قسمت رودهٔ کوچک (دئونوم، ژژنوم و ایلئوم) نمونه‌هایی به طول ۵ سانتی‌متر برداشته شد و به مدت ۴۸ ساعت در فرمالین ۱۰٪ قرار گرفت. بعد از پردازش بافتی و تهیهٔ بلوک‌های پارافینی از هر سه قسمت هر روده، در نهایت لام‌های با رنگ‌آمیزی هماتوکسیلین ائوزین (H&E) برای بررسی مورفولوژیک تهیه شد.

برای بررسی لام‌ها و اندازه‌گیری طول پرز، عمق کریپت و ضخامت دیوارهٔ عضلانی از میکرومتر چشمی مخصوص میکروسکوپ‌های ژاپنی (Olympus) استفاده شد. با توجه به اینکه از هر نمونه چندین برش انجام شده بود، هر کدام از پارامترهای ذکر شده در هر برش از چندین محل اندازه‌گیری می‌شد و سپس عدد میانگین برش‌های مختلف هر نمونه به عنوان عدد نهایی در نظر گرفته می‌شد. برای آنالیز آماری داده‌ها از برنامهٔ SPSS و آزمون t استفاده شد و $p< ۰/۰۵$ به عنوان تغییر معنی‌دار تلقی شد.

i- Pilot study

نتایج

طول رودهٔ کوچک

متوسط طول رودهٔ کوچک در رت‌های گروه شاهد غیردیابتی ۱۰۶/۴۲ سانتی متر بود در رت‌های دیابتی درمان نشده طول روده به ۱۲۵ cm رسید که در مقایسه با گروه شاهد غیر دیابتی افزایش شدید معنی‌دار داشت ($p<۰/۰۰۰۱$). در رت‌های دیابتی درمان شده با ویتامین E طول روده ۱۰۵/۲۸ سانتی‌متر بود. در این رت‌ها طول روده در مقایسه با گروه غیردیابتی اختلاف معنی‌دار نداشت (نمودار۱).

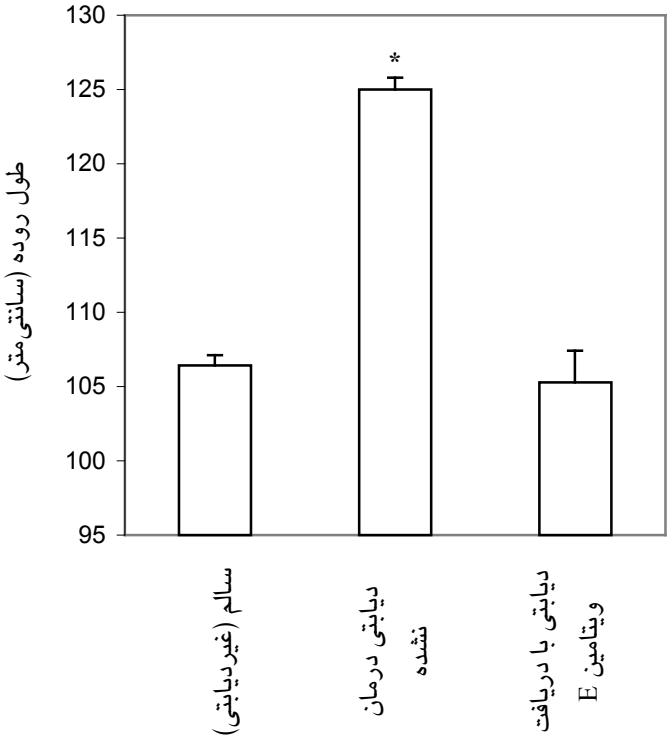

نمودار ۱- میانگین ± خطای معیار تغییرات طول روده در گروه‌های مختلف موش‌های مورد آزمایش

*** معنی‌دار**

وزن رودهٔ کوچک

میانگین وزن رودهٔ کوچک در رت‌های غیر دیابتی، دیابتی درمان نشده و دیابتی درمان شده با ویتامین E به ترتیب ۶/۶±۰/۱۴۷، ۹/۸±۰/۸۶ و۶/۶۸±۰/۲ گرم بود. وزن روده در رت‌های دیابتی درمان نشده در مقایسه با رت‌های سالم افزایش معنی‌دار داشت ($p<۰/۰۱$) اما در رت‌های دیابتی درمان شده با ویتامین E اختلاف معنی‌دار بین وزن رودهٔ این رت‌ها و رت‌های سالم دیده نشد (نمودار۲).

[Downloaded from ijem.sbmu.ac.ir on 2026-01-31]

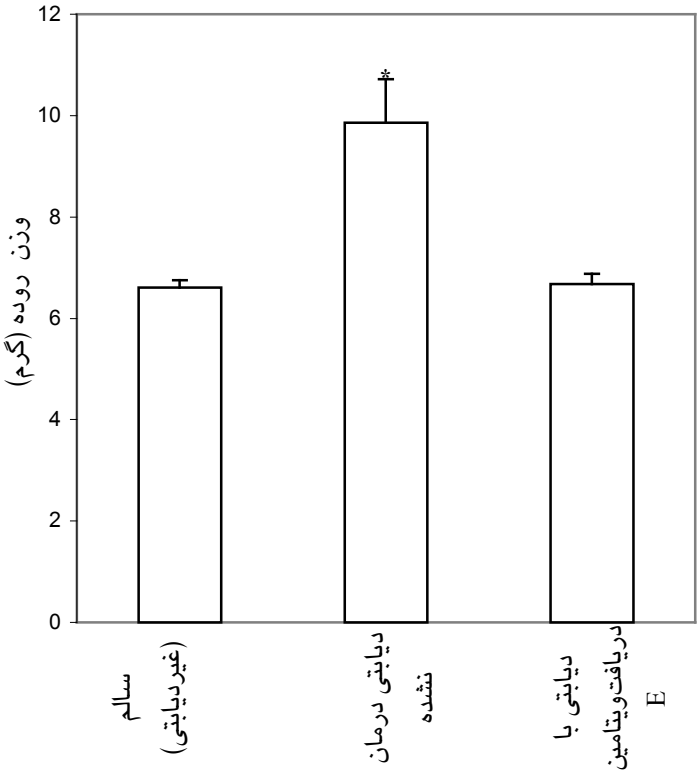

نمودار ۲- تغییرات وزن روده در گروه‌های مختلف موش‌های مورد آزمایش

* معنی‌دار

وزن روده به ازای هر سانتی متر طول روده

وزن هر سانتی‌متر از روده در رت‌های سالم ۰/۷۵±۶۱/۸ میلی‌گرم بود. این عدد در رت‌های دیابتی درمان نشده ۲/۵±۷۸/۶ و در رت‌های درمان شده با ویتامین E ۳/۴±۶۲/۶ میلی‌گرم به ازای هر سانتی‌متر طول روده بود. رت‌های گروه دیابتی درمان نشده در مقایسه با رت‌های سالم افزایش معنی‌دار نشان دادند (p<۰/۰۰۰۱) اما در رت‌های درمان شده با ویتامین E اختلاف معنی‌داری با رت‌های سالم وجود نداشت (p<۰/۷۳) (نمودار۳).

طول پرز

جدول (۱) طول پرز را در هر سه گروه رت در سه قسمت دئودنوم، ژژنوم و ایلئوم نشان می‌دهد. همانطور که در جدول دیده می‌شود طول پرز در رت‌های دیابتی درمان نشدهٔ هر سه گروه در مقایسه با موش‌های سالم در هر سه بخش روده افزایش معنی‌دار نشان داد اما در مقایسهٔ رت‌های گروه دیابتی درمان نشده با ویتامین E و رت‌های غیردیابتی اختلاف معنی‌دار دیده نشد.

عمق کریپت

جدول (۲) عمق کریپت را در سه گروه مورد مطالعه و در سه بخش روده نشان می‌دهد. همانطور که در جدول دیده می‌شود عمق کریپت در دئودنوم رت‌های گروه دیابتی درمان نشده در مقایسه با گروه سالم افزایش معنی‌دار نشان داد (p</۰۴). در رت‌های درمان شده با ویتامین نیز عمق کرپیت در مقایسه با رت‌های سالم افزایش معنی‌دار نشان داد (p<۰/۰۳) اما بین عمق کریپت رت‌های درمان شده با ویتامین E و رت‌های دیابتی درمان نشده اختلاف معنی‌دار نبود.

بین عمق کریپت‌ها در ژژنوم گروه‌های مختلف تفاوت معنی‌دار دیده نشد ولی در قسمت ایلئوم در رت‌های گروه دیابتی درمان نشدهT عمق کریپت در مقایسه با رت‌های غیر دیابتی افزایش معنی‌دار نشان داد (p<۰/۰۴). در رت‌های دیابتی درمان شده با ویتامین E عمق کریپت‌ها در مقایسه با موش‌های سالم اختلاف معنی‌دار وجود نداشت.

نسبت طول پرز به عمق کریپت

همانطور که در جدول (۳) دیده می‌شود نسبت طول پرز به عمق کریپت در دئودنوم و ژژنوم گروه‌های مختلف با همدیگر اختلاف معنی‌دار ندارند اما در ایلئوم این نسبت در رت‌های دیابتی درمان نشده در مقایسه با رت‌های سالم و غیردیابتی افزایش معنی‌دار نشان داد (p<۰/۰۰۲). در رت‌های دیابتی درمان شده با ویتامین E تغییر معنی‌دار در مقایسه با رت‌های غیردیابتی وجود ندارد. ضمناً این نسبت در رت‌های درمان شده با ویتامین E در مقایسه با رت‌های دیابتی درمان نشده کاهش معنی‌دار داشت (p< ۰/۰۰۱).

ضخامت لایهٔ عضلانی دیوارهٔ رودهٔ کوچک

جدول (۴) ضخامت دیوارهٔ عضلانی را در گروه‌های مختلف در دئودنوم، ژژنوم و ایلئوم نشان می‌دهد. همانطور که در جدول مشاهده می‌شود ضخامت لایهٔ عضلانی در هر سه بخش روده در رت‌های گروه دیابتی درمان نشده در مقایسه با رت‌های سالم افزایش معنی‌دار نشان می‌دهد. در

[Downloaded from ijem.sbmu.ac.ir on 2026-01-31]

جدول ۱- میانگین تغییرات طول پرز (µm) در سه گروه مورد مطالعه

	در گروه دیابتی درمان شده با Vit E (µm)	در گروه دیابتی درمان نشده (µm)	در گروه دیابتی نشده (شاهد) (µm)
دئودنوم	۵۸۳/۳۳ (۱۶/۶۶)	۷۰۳ (۲۱/۰۸)*	۵۷۱/۶۶ (۲۲/۴)
ژژنوم	۴۷۵ (۷/۴۹)	۶۱۳ (۸۹/۸۱)*	۴۳۱/۶۶ (۷/۴۹)
ایلئوم	۳۴۱/۶۶ (۱۵/۳۶)	۴۸۰ (۳۱/۰۹) *	۳۰۸ /۳۳ (۱۵/۳۳)

اعداد نشان دهندهٔ میانگین (خطای معیار) است؛ * p<۰/۰۰۱

جدول ۲- میانگین تغییرات عمق کریپت (µm) درسه گروه مورد مطالعه

	در گروه دیابتی درمان شده با Vit E (µm)	در گروه دیابتی درمان نشده (µm)	در گروه دیابتی نشده (شاهد) (µm)
دئودنوم	۲۵۰ (۱۲/۹) *	۳۰۰ (۳۶/۵۱)*	۲۱۱/۶۶ (۸/۳۳)
ژژنوم	۲۱۶/۶۶ (۱۱/۷۳)	۲۱۶ (۱۶/۶۶)	۱۹۰ (۹/۶)
ایلئوم	۲۱۶/۶۶ (۱۰/۵۴)	۲۳۳ (۸/۴۴)*	۲۰۰ (۵/۱۶)

اعداد نشان‌دهندهٔ میانگین (خطای معیار) است؛ * p<۰/۰۵

جدول ۳- میانگین تغییرات نسبت طول پرز به عمق کریپت درسه گروه مورد مطالعه

	در گروه دیابتی درمان شده با Vit E (µm)	در گروه دیابتی درمان نشده (µm)	در گروه دیابتی نشده (کنترل) (µm)
دئودنوم	۲/۲۸ (۰/۱۶)	۲/۵۴ (۰/۲۵)	۲/۵۶ (۰/۱۶)
ژژنوم	۲/۱۸ (۰/۱۵)	۲/۷۵ (۰/۲۸)	۲/۲۹ (۰/۷۴)
ایلئوم	۱/۶ (۰/۱۵)	۲/۱۳ (۰/۱)*	۱/۵۵ (۰/۲۳)

اعداد نشان‌دهندهٔ میانگین (خطای معیار) است؛ * p<۰/۰۰۱

جدول ۴- میانگین تغییرات ضخامت لایهٔ عضلانی دیوارهٔ رودهٔ کوچک (µm) درسه گروه مورد مطالعه

	در گروه دیابتی درمان شده با Vit E (µm)	در گروه دیابتی درمان نشده (µm)	در گروه دیابتی نشده (کنترل) (µm)
دئودنوم	۱۱۸/۳۳ (۸/۷۲)*	۱۵۸/۳ (۴/۰۱)	۱۰۴/۱۶ (۵/۸۳)
ژژنوم	۸۶/۶۶ (۴/۲)	۱۱۱/۶۶ (۴/۰۱)	۸۵ (۱/۸۲)
ایلئوم	۱۱۰ (۶/۸۳)	۱۲۶/۶۶ (۴/۴۴)	۹۶/۶۶ (۳/۳۳)

p<۰/۰۰۱؛ * اعداد نشان‌دهندهٔ میانگین (خطای معیار) است.

[Downloaded from ijem.sbmu.ac.ir on 2026-01-31]

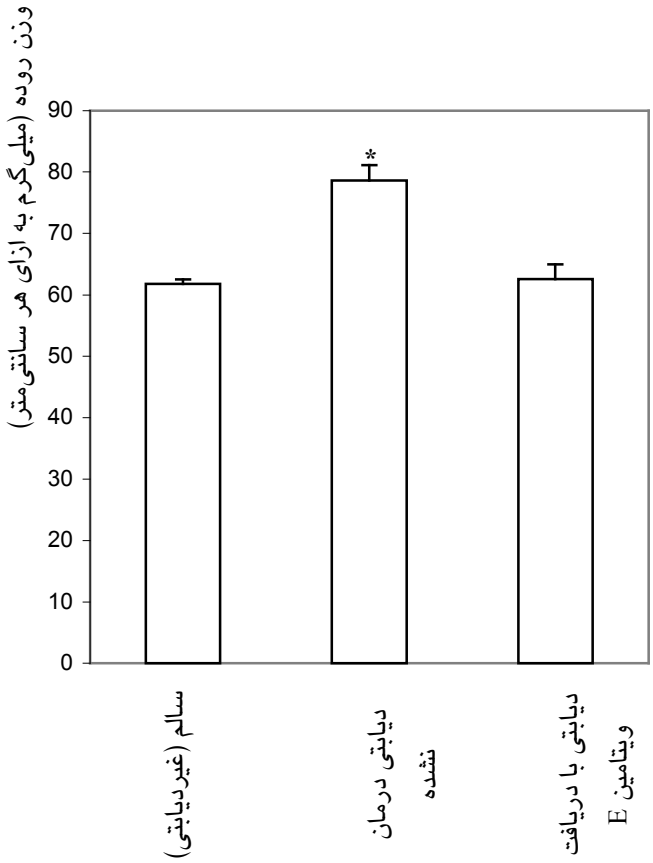

نمودار ۳- تغییرات وزن روده به ازای واحد طول روده در گروه‌های مختلف موش‌های مورد آزمایش

*** معنی‌دار**

رت‌های دیابتی درمان شده با ویتامین E ضخامت لایهٔ عضلانی در بخش‌های مختلف در مقایسه با گروه سالم اختلاف معنی‌دار ندارد اما در مقایسه با رت‌های دیابتی درمان نشده در هر سه بخش روده کاهش معنی‌دار وجود دارد.

بحث

مرور مجدد بخش نتایج نشانگر این واقعیت است که ویتامین E توانسته است از اثرات حاد دیابت بر مورفولوژی رودهٔ کوچک جلوگیری کند چنان که وزن و طول رودهٔ کوچک، ضخامت لایهٔ عضلانی و طول پرزها در رت‌های دیابتی تحت تیمار ویتامین E تفاوت معنی‌داری با موش‌های گروه کنترل نداشته است در حالی که موارد فوق در رت‌های دیابتی درمان نشده در مقایسه با رت‌های سالم به عنوان گروه شاهد تفاوت معنی‌داری داشته است. توصیف مکانیسم‌های دقیق سلولی و مولکولی نتایج به دست آمده هدف این مقاله نیست ولی به عنوان شواهد غیرمستقیم برخی از یافته‌های سایر محققان آورده شده است.

کیلکو و همکارانش در سال ۱۹۹۷ در مطالعه‌ای نشان دادند که بین میزان رشد رودهٔ کوچک و پپتید شبه گلوکاگونی تیپ II (GLP2) ارتباط تنگاتنگی وجود دارد. در مطالعهٔ آنها موش‌های دیابتی دریافت کنندهٔ انسولین، مقدار GLP2 و رشد طبیعی رودهٔ کوچک را نسبت به گروه کنترل نشان دادند در حالی که گروهی که انسولین دریافت نمی‌کردند، افزایش معنی‌داری در طول پرزها، عمق کریپت‌ها و ضخامت دیوارهٔ رودهٔ کوچک نشان دادند. میزان GLP2 نیز در گروه بدون تیمار با انسولین نسبت به گروه سالم افزایش معنی‌داری نشان داده بود و از آنجایی که GLP2 مهمترین ترکیب از نوع پپتیدهای مشتق از پروگلوکان[i] PGDP2 با اثرات تروفیک بر روده است، آنها نتیجه گرفتند که احتمالاً افزایش GLP2 در غیاب انسولین عامل اصلی رشد پرزها، کریپت‌ها و افزایش ضخامت دیوارهٔ رودهٔ کوچک است.[۲۰]

برخی مطالعات هیپرفاژی را مسؤول تغییرات تروفیک بخش‌های رودهٔ کوچک می‌دانند. از آنجایی که موش‌های دیابتی بسیار بیشتر از موش‌های سالم غذا مصرف می‌کنند ممکن است افزایش بار گوارشی در رودهٔ کوچک سبب افزایش طول رودهٔ کوچک بوده که به نوعی سازگاری آن در برابر بار وارد شده است.[۲۱] از طرفی با ورود غذای بیشتر به معده و کاهش حرکت معده در دیابت، احتمالاً هورمون گاسترین بیشتر ترشح شده[۲۲] عامل رشد قسمت‌های فوقانی رودهٔ کوچک می‌گردد. برخی از محققان با همین دلیل، گاسترین را علت رشد رودهٔ کوچک در دیابت می‌دانند. همچنان که در بخش مواد و روش‌ها و نتایج بیان شده در مطالعهٔ ما غذای داده شده به موش‌های دیابتی درمان نشده و دیابتی درمان شده با ویتامین E از نظر حجمی و وزنی یکسان بوده و تنها تفاوت در تیمار با ویتامین E بوده است. اگر بار گوارشی همچنان که اشاره شد، عامل ترشح بیش از حد گاسترین باشد، با توجه به نتایج مطالعهٔ حاضر می‌توان نتیجه گرفت که این مکانیسم نمی‌تواند هم افزایش ترشح گاسترین و هم نقش آن را در بروز پدیده‌های تروفیک گوارشی توجیه کند. شایان ذکر است که برخی مطالعات

i- Proglucagone derived - Peptides

[Downloaded from ijem.sbmu.ac.ir on 2026-01-31]

دیگر نیز گاسترین را به عنوان عامل رشد رودهٔ کوچک نمی‌شناسد و نقش آن را در بروز اثرات تروفیک گوارشی چندان مهم تلقی نمی‌کنند.[۲۳،۲۴] از طرفی مایر و همکارانش با تخریب مرکز اشتها[i] در هیپوتالاموس موش‌ها نشان دادند که در حیوانات هیپرفاژ رشد روده موازی با رشد سایر قسمت‌های بدن بوده است.[۲۵] از آنجایی که رشد رودهٔ کوچک در دیابت به صورت هیپرتروفی همزمان با کاهش رشد در اندام‌های دیگر بدن و مخصوصاً کاهش وزن است، به نظر می‌رسد نقش گاسترین نیز از این جهت قابل بحث است. تولسن و همکاران در مطالعه‌ای تأثیر میزان فیبر غذا را بر مورفولوژی رودهٔ کوچک بررسی کردند.[۲۶] نتایج مطالعهٔ آنها حاکی از افزایش وزن روده، افزایش وزن خشک روده، طول پرزها و رشد همه جانبهٔ رودهٔ کوچک و ابتدای کولون در موش‌های دیابتی مصرف کنندهٔ غذاهای فیبردار بود. ضمناً علاوه بر موارد فوق مقدار هورمون GLP2 در موش‌های مذکور نسبت به گروه کنترل (دیابتی بدون غذای فیبردار) افزایش معنی‌داری داشت. در توجیه اثر غذای حاوی فیبر، مطالعه کنندگان اعتقاد دارند که احتمالاً این اثرات به صورت چند عاملی[ii] و به طور مستقیم یا غیرمستقیم اعمال می‌شود. از جمله این عوامل ترکیبات حاصل از تخمیر[iii] یا اثر تحریکی هورمون تروفیک پپتید شبه گلوکاگون ۲ (GLP2)[iv] است که به صورت عامل رشد اثر می‌کند. در تخمیر فیبرهای غذایی به وسیلهٔ باکتری‌ها اسیدهای چرب با زنجیر کوتاه (SCFAs)[v] که عمدتاً به فرم‌های بوتیریک، پروپینونیک و اسید استیک می‌باشند تولید می‌شوند.[۲۷] اثر مستقیم این مواد بر اپی‌تلیوم رودهٔ کوچک موجب تکثیر آن می‌شود. در بین این ترکیبات به نظر می‌رسد بوتیرات بیشتر از بقیه مؤثر است.[۲۸] به کار بردن مستقیم SCFAs سبب رشد اپی‌تلیوم روده ولی تزریق داخل وریدی یا درون مایع نخاعی[vi] آنها سبب کاهش رشد اپی‌تلیوم می‌شود.[۲۹،۳۰] احتمالاً این مواد از طریق آزاد کردن پتپیدهای تروفیک روده‌ای اثرات خود را ایجاد می‌کنند ولی هنوز نقش برخی از پپتیدهای تروفیک از جمله گلوکاگون‌های روده‌ای در رشد روده مورد بحث است.[۳۱]

i- Satiety
ii- Multifactorial
iii- Fermentation
iv- Glucagon like peptide 2
v- Short chain faty acids
vi- Intratecally

پیش‌سازهای گلوکاگون از جمله GLP1، GLP2، گلیسنتین[vii] و اکسین تومودولین[viii] در سلول‌های L رودهٔ کوچک ساخته می‌شوند. GLP1 هورمونی با قدرت تحریک ترشح انسولین است و از رشد و حرکت رودهٔ کوچک جلوگیری می‌کند.[۳۱] GLP2 یک فاکتور مهم رشد روده‌ای بوده تیمار کوتاه مدت با آن سبب رشد معنی‌دار روده می‌شود.[۳۲] در موش‌های صحرایی که قسمت زیادی از رودهٔ کوچک آنها قطع شده است، تزریق GLP2 باعث افزایش رشد روده‌ای شده[۳۳] مصرف SCFAsباعث بیان mRNA مربوط به پتپیدهای اینتروگلوکاگون می‌شود.[۳۴]

تولسن و همکارانش با توجه به نتایج فوق استنتاج کردند که احتمالاً فیبرهای موجود در غذاها اثر تروفیک خود را بر روده از طریق تنظیم بیوسنتز پیش‌سازهای گلوکاگون مشتق شده از پپتیدها اعمال می‌کنند.[۲۶]

گروهی از محققان رادیکال‌های آزاد و عوامل حاصل از استرس اکسیداتیو را عامل اصلی پاتولوژی رودهٔ کوچک می‌دانند. نوروز زاده و همکاران عقیده دارند که رادیکال‌های آزاد نقش عمده‌ای در ایجاد بسیاری اختلالات[ix] مخصوصاً دیابت دارند.[۳۵] در سال‌های اخیر مشخص شده است که در سندرم دیابت، پراکسیداسیون چربی‌ها افزایش می‌یابد که می‌تواند باعث آسیب بافتی مزمن شود.[۳۶] گزارش‌هایی وجود دارد که سطح پلاسمایی ایزوپروستان‌های F2 که شاخص ویژهٔ پراکسیداسیون لیپیدها است در بیماران دیابتی افزایش می‌یابد که نشانگر افزایش پراکسیداسیون چربی‌ها در این افراد است.[۳۷]

از مکانیسم‌های احتمالی که می‌تواند توجیه کنندهٔ تغییرات بیوسنتزی لیپیدها در دیابت باشد تخریب اسیدهای چرب غیر اشباع چند زنجیره (PUFAs)[x] به وسیله رادیکال‌های آزاد است.[۳۸] همچنین شواهدی وجود دارد که تولید ROS و استرس اکسیداتیو ممکن است نقش اصلی را در سبب‌شناسی[xi] ناهنجاری‌های دیابتی داشته باشد.

به نظر می‌رسد پراکسیداسیون لیپیدی و افزایش رادیکال‌های آزاد می‌تواند موجب کاهش حرکات لوله گوارشی از طریق به هم خوردن یا کاهش جریان خون

vii- Glycentin
viii- Oxyntomodulin
ix- Disorders
x - Poly Unsaturated Fatty Acids
xi- Etiology

[Downloaded from ijem.sbmu.ac.ir on 2026-01-31]

دیوارهٔ آن گردد. مکانیسم این اثر احتمالاً از طریق افزایش فعالیت آنزیم فسفولیپاز A۲ (PLA2) است. این آنزیم باعث تولید پروستاسیکلین I2 (PGI2)، ترومبوکسان A2(TXA2) و پروستا گلاندین E2 می‌شود. PGI2 گشادکنندهٔ عروقی ولی TXA2 منقبض کنندهٔ عروقی بوده تعادل بین آنها در شرایط طبیعی موجب حفظ حالت طبیعی در تون عروقی می‌شود. مشخص شده است که در دیابت میزان TXA2 افزایش و تولید PGI2 کاهش می‌یابد.[۳۹] به هم خوردن تعادل بین TXA2 و PGI2 منجر به کاهش جریان خون گشته در برخی اندام‌ها از جمله کلیه درپی کاهش جریان خون بروز نفروپاتی افزایش می‌یابد. [۴۰] ممکن است کاهش جریان خون در ایجاد اختلالات لوله گوارشی نیز مؤثر باشد. احتمال دارد این کاهش جریان خون در موارد ذکر شده ناشی از افزایش TXA2 باشد که به علت افزایش رادیکال‌های آزاد رخ می‌دهد. درپی کاهش جریان خون، کاهش حرکات معده منجر به آزاد شدن گاسترین از معده شده این هورمون اثرات تروفیک قوی بر قسمت‌های فوقانی رودهٔ کوچک و کولون ایجاد می‌کند.[۲۲] ویتامین E با کاهش پراکسیداسیون لیپیدها و کاهش رادیکال‌های آزاد سبب افزایش تولید PGI2 و در نتیجه افزایش حرکات لولهٔ گوارش مخصوصاً معده و از این طریق سبب کاهش تولید گاسترین می‌گردد.[۴۱] به نظر می‌رسد اثرات ویتامین E احتمالاً از طریق کاهش رادیکال‌های آزاد به طور مستقیم یا غیر مستقیم موجب حذف شرایط هیپرتروفی قسمت‌هایی از لوله گوارش می‌شود. در موش‌های تحت تیمار با ویتامین E در مطالعهٔ حاضر نیز شواهد، نشان دهندهٔ کاهش هیپرتروفی در توده کلی و نیز بخش‌های فوقانی لولهٔ گوارشی بوده است. این احتمال وجود دارد که اثرات ویتامین E از راه مکانیسم‌های بیان شده باعث حذف ناهنجاری‌های هیپرتروفیکی شده است. گروهی معتقدند که کاهش جریان خون اعصاب در دیابت باعث آسیب عصبی می‌شود. در موش‌های صحرایی دیابتی شده مصرف یک آنتی‌اکسیدان همانند لیپوئیک اسید سبب بهبود همودینامیک خون و بازگشت سرعت هدایت عصبی به حالت طبیعی می‌شود.[۴۲] همچنین مصرف ویتامینE در چند مورد موجب بهبود ناهنجاری‌های عصبی حاصل از دیابت شده است.[۴۵-۴۳]

باید این مسأله را خاطر نشان کرد که در هنگام افزایش رادیکال‌های آزاد، به علت پوشش غنی از لیپوپروتئین رشته‌های عصبی، رادیکال‌های آزاد به راحتی می‌توانند آنها را مورد حمله قرار داده تخریب نمایند. ویتامین E به علت حلالیت بسیار مناسب در چربی می‌تواند به سرعت با مهار تولید رادیکال‌های آزاد در این بخش‌ها به عنوان یک آنتی‌اکسیدانت بسیار مناسب عمل نماید. ویتامین E آنتی‌اکسیدان اصلی لیپو پروتئین‌ها و غشاهای سلولی است و از عوارض دیابت در این بافت‌ها می‌کاهد. همچنین چون این ماده از تخریب اسیدهای چرب غشای سلولی جلوگیری می‌کند، غشای سلول‌ها را برای ایجاد واکنش‌های لازم با انسولین در شرایط مطلوب نگه می‌دارد.[۴۶]

اسکرا و همکارانش نیز نشان داده‌اند که مصرف ویتامین E در بیماران دیابتی غیر وابسته به انسولین سبب کاهش انسولین پلاسما می‌شود.[۴۷]

از مطالعات مختلف که به آنها اشاره شد و نتایج حاصل از پژوهش حاضر، اثرات ویتامین E روی پدیده‌های تروفیک لولهٔ گوارش می‌تواند ناشی از حصول وضعیت‌های زیر باشد:

۱) بهبود سیستم عصبی ناشی از مصرف ویتامین E سبب بهبود حرکات لولهٔ گوارش شده و درپی بهبود حرکات لولهٔ گوارش، تولید برخی هورمون‌های تروفیک مثل گاسترین کاهش می‌یابد.

۲) مصرف ویتامین E باعث بهبود شرایط غشای سلولی و برگشت فیزیولوژی طبیعی آنها شده ورود انسولین به سلول‌ها به راحتی صورت می‌گیرد. احتمال دارد این مسأله باعث کاهش تولید GLP2 از سلول‌های L رودهٔ کوچک شده و همودینامیک خون به وضع عادی برگردد.

۳) وجود آنتی‌اکسیدانی مثل ویتامین E احتمالاً باعث متوقف شدن مسیر پلی‌آلانین نیز می‌شود. از این طریق کاهش تولیدات این مسیر، سبب کاهش اندازهٔ سلول‌ها در اثر حذف التهاب می‌شود.

آن‌چنان‌که در مطالعهٔ حاضر نیز بیان شد، اثرات ویتامین E بر بهبود یا نقش آن در پیشگیری تغییرات ناشی از دیابت در لولهٔ گوارش می‌تواند در کاهش برخی ناتوانی‌های ناشی از دیابت مؤثر باشد. اگرچه پاتولوژی ایجاد تغییرات لولهٔ گوارش در دیابت متنوع است، برای کاهش اثرات آنها استفاده از رژیم‌های غذایی غنی شده از ویتامین E یا سایر آنتی‌اکسیدان‌ها می‌تواند یکی از روش‌های محدود کنندهٔ اثرات دیابت باشد. البته حصول نتیجهٔ قطعی احتیاج به مطالعات بیشتر دارد.

[Downloaded from ijem.sbmu.ac.ir on 2026-01-31]

References

1. Maleki D, Locke GR 3rd, Camilleri M, Zinsmeister AR, Yawn BP, Leibson C, et al. Gastrointestinal tract symptoms among persons with diabetes mellitus in the community. Arch Intern Med. 2000 Oct 9;160(18):2808-16.
2. Feldman M, Schiller LR. Disorders of gastrointestinal motility associated with diabetes mellitus. Ann Intern Med. 1983 Mar;98(3):378-84.
3. Koch KL. Diabetic gastropathy: gastric neuromuscular dysfunction in diabetes mellitus: a review of symptoms, pathophysiology, and treatment. Dig Dis Sci. 1999 Jun;44(6):1061-75.
4. O'Reilly D, Long RG. Diabetes and the gastro-intestinal tract. Dig Dis. 1987;5(1):57-64.
5. Rothstein RD. Gastrointestinal motility disorders in diabetes mellitus. Am J Gastroenterol. 1990 Jul;85(7):782-5.
6. Samsom M, Smout AJ. Abnormal gastric and small intestinal motor function in diabetes mellitus. Dig Dis. 1997 Jul-Oct;15(4-5):263-74.
7. Jervis EL, Levin RJ. Anatomic adaptation of the alimentary tract of the rat to the hyperphagia of chronic alloxan-diabetes. Nature. 1966 Apr 23;210(34):391-3.
8. Miller DL, Hanson W, Schedl HP, Osborne JW. Proliferation rate and transit time of mucosal cells in small intestine of the diabetic rat. Gastroenterology. 1977 Dec;73(6):1326-32.
9. Nowak TV, Chey WW, Chang TM, Weisbruch JP, Fouquet G. Effect of streptozotocin-induced diabetes mellitus on release of vasoactive intestinal polypeptide from rodent small intestine. Dig Dis Sci. 1995 Apr;40(4):828-36.
10. Jenkinson KM, Reid JJ. Effect of diabetes on relaxations to non-adrenergic, non-cholinergic nerve stimulation in longitudinal muscle of the rat gastric fundus. Br J Pharmacol. 1995 Sep;116(1):1551-6.
11. Loesch A, Belai A, Lincoln J, Burnstock G. Enteric nerves in diabetic rats: electron microscopic evidence for neuropathy of vasoactive intestinal polypeptide-containing fibres. Acta Neuropathol (Berl). 1986;70(2):161-8.
12. Baynes JW. Role of oxidative stress in development of complications in diabetes. Diabetes. 1991 Apr;40(4):405-12.
13. Keaney JF Jr, Loscalzo J. Diabetes, oxidative stress, and platelet activation. Circulation. 1999 Jan 19;99(2):189-91.
14. Bonnefont-Rousselot D, Bastard JP, Jaudon MC, Delattre J. Consequences of the diabetic status on the oxidant/antioxidant balance. Diabetes Metab. 2000 May;26(3):163-76.
15. Halliuell B, Gutteridge JMC. Free radicals in Biology and Medicine. 3rd ed. Oxford: university press; 1999. p.936.
16. Byun G, Pal YV. Cellular defenses against damage from reactive oxygen species. Physiological Review. 1999; 74: 139-62.
17. Furlan MM, de Miranda Neto MH, Sant'ana Dde M, Molinari SL. Number and size of myenteric neurons of the duodenum of adult rats with acute diabetes.Arq Neuropsiquiatr. 1999 Sep;57(3B):740-5.
18. Younoszai MK, Parekh VV, Hoffman JL. Polyamines and intestinal epithelial hyperplasia in streptozotocin-diabetic rats. Proc Soc Exp Biol Med. 1993 Feb;202(2):206-11.
19. Oberley LW. Free radicals and diabetes. Free Radic Biol Med. 1988;5(2):113-24.
20. Fischer KD, Dhanvantari S, Drucker DJ, Brubaker PL. Intestinal growth is associated with elevated levels of glucagon-like peptide 2 in diabetic rats.Am J Physiol. 1997 Oct;273(4 Pt 1):E815-20.
21. Jervis EL, Levin RJ. Anatomic adaptation of the alimentary tract of the rat to the hyperphagia of chronic alloxan-diabetes. Nature. 1966 Apr 23;210(34):391-3.
22. Ekundayo AA, Lee CY, Goodlad RA. Gastrin and the growth of the gastrointestinal tract. Gut. 1995 Feb;36(2):203-8.
23. Granneman JG, Stricker EM. Food intake and gastric emptying in rats with streptozotocin-induced diabetes. Am J Physiol. 1984 Dec;247(6 Pt 2):R1054-61.
24. Oscarson JE, Veen HF, Williamson RC, Ross JS, Malt RA. Compensatory postresectional hyperplasia and starvation atrophy in small bowel: dissociation from endogenous gastrin levels. Gastroenterology. 1977 May;72(5 Pt 1):890-5.
25. Mayer J. Genetic, traumatic and environmental factors in the etiology of obesity. Physiol Rev. 1953 Oct;33(4):472-508.
26. Thulesen J, Hartmann B, Nielsen C, Holst JJ, Poulsen SS. Diabetic intestinal growth adaptation and glucagon-like peptide 2 in the rat: effects of dietary fibre. Gut. 1999 Nov;45(5):672-8.
27. Cummings JH. Short chain fatty acids in the human colon. Gut. 1981 Sep;22(9):763-79.
28. Sakata T.Stimulatory effect of short-chain fatty acids on epithelial cell proliferation of isolated and denervated jejunal segment of the rat. Scand J Gastroenterol. 1989 Sep;24(7):886-90.
29. Goodlad RA, Chinery R, Lee CY. Effects of short chain fatty acid infusion on the gastrointestinal epithelium of intravenously fed rats. In: Waldran KW, editor. Food and cancer prevention: chemical and biological aspects. Cambridge; 1993.p.280-4.
30. Koruda MJ, Rolandelli RH, Bliss DZ, Hastings J, Rombeau JL, Settle RG. Parenteral nutrition supplemented with short-chain fatty acids: effect on the small-bowel mucosa in normal rats. Am J Clin Nutr. 1990 Apr;51(4):685-9.
31. Ghatei MA, Ratcliffe B, Bloom SR, Goodlad RA. Fermentable dietary fibre, intestinal microflora and plasma hormones in the rat. Clin Sci (Lond). 1997 Aug;93(2):109-12.
32. Drucker DJ, Erlich P, Asa SL, Brubaker PL. Induction of intestinal epithelial proliferation by glucagon-like peptide 2. Proc Natl Acad Sci U S A. 1996 Jul 23;93(15):7911-6.
33. Drucker DJ, Yusta B, Boushey RP, DeForest L, Brubaker PL. Human [Gly2]GLP-2 reduces the severity of colonic injury in a murine model of experimental colitis. Am J Physiol. 1999 Jan;276(1 Pt 1):G79-91.
34. Reimer RA, McBurney MI. Dietary fiber modulates intestinal proglucagon messenger ribonucleic acid and postprandial secretion of glucagon-like peptide-1 and insulin in rats. Endocrinology. 1996 Sep;137(9):3948-56.
35. Nourooz-Zadeh J, Rahimi A, Tajaddini-Sarmadi J, Tritschler H, Rosen P, Halliwell B, et al. Relationships between plasma measures of oxidative stress and metabolic control in NIDDM. Diabetologia. 1997 Jun;40(6):647-53.

[Downloaded from ijem.sbmu.ac.ir on 2026-01-31]

36. Hunt JV, Wolff SP. Oxidative glycation and free radical production: a causal mechanism of diabetic complications. Free Radic Res Commun. 1991;12-13 Pt 1:115-23.
37. Gopaul NK, Anggard EE, Mallet AI, Betteridge DJ, Wolff SP, Nourooz-Zadeh J. Plasma 8-epi-PGF2 alpha levels are elevated in individuals with non-insulin dependent diabetes mellitus. FEBS Lett. 1995 Jul 17;368(2):225-9.
38. Torres MD, Canal JR, Perez C. Oxidative stress in normal and diabetic rats. Physiol Res. 1999;48(3):203-8.
39. Shohat J, Boner G. Role of lipids in the progression of renal disease in chronic renal failure: evidence from animal studies and pathogenesis. Isr J Med Sci. 1993 Apr;29(4):228-39.
40. Nievelstein PF, Sixma JJ, Ottenhof-Rovers M, Wynne HJ, De Groot PG, Banga JD. Platelet adhesion and aggregate formation in type I diabetes under flow conditions. Diabetes. 1991 Nov;40(11):1410-7.
41. O'Reilly D, Long RG. Diabetes and the gastro-intestinal tract. Dig Dis. 1987;5(1):57-64.
42. Monckton G, Pehowich E. Autonomic neuropathy in the streptozotocin diabetic rat. Can J Neurol Sci. 1980 May;7(2):135-42.
43. Coppey LJ, Gellett JS, Davidson EP, Dunlap JA, Lund DD, Yorek MA. Effect of antioxidant treatment of streptozotocin-induced diabetic rats on endoneurial blood flow, motor nerve conduction velocity, and vascular reactivity of epineurial arterioles of the sciatic nerve. Diabetes. 2001 Aug;50(8):1927-37.
44. Cameron NE, Cotter MA. Effects of antioxidants on nerve and vascular dysfunction in experimental diabetes. Diabetes Res Clin Pract. 1999 Sep;45(2-3):137-46.
45. Tutuncu NB, Bayraktar M, Varli K. Reversal of defective nerve conduction with vitamin E supplementation in type 2 diabetes: a preliminary study. Diabetes Care. 1998 Nov;21(11):1915-8.
46. Caballero B. Vitamin E improves the action of insulin. Nutr Rev. 1993 Nov;51(11):339-40.
47. Skrha J, Sindelka G, Hilgertova J. The effect of fasting and vitamin E on insulin action in obese type 2 diabetes mellitus. Ann N Y Acad Sci. 1997 Sep 20;827:556-60.

[Downloaded from ijem.sbmu.ac.ir on 2026-01-31]