مجله‌ی غدد درون‌ریز و متابولیسم ایران
دانشگاه علوم پزشکی و خدمات بهداشتی ـ درمانی شهید بهشتی
دوره‌ی بیست و دوم، شماره‌ی ۶، صفحه‌های ۵۰۵ ـ ۴۹۹ (بهمن ـ اسفند ۱۳۹۹)

مقاله‌ی پژوهشی

بررسی ارزش تشخیصی نشانگر CD10 در افتراق کارسینوم پاپیلری تیروئید از ضایعات خوش‌خیم تیروئید

دکتر محمد رعنائی[۱]، دکتر ثریا خفری[۲]، دکتر علی اشکان شاهی پور[۱]

۱) گروه پاتولوژی، واحد توسعه تحقیقات بالینی بیمارستان آیت الله روحانی، دانشکده پزشکی، دانشگاه علوم پزشکی بابل، ۲) گروه اپیدمیولوژی و آمار، دانشکده پزشکی، دانشگاه علوم پزشکی بابل، **نشانی مکاتبه‌ی نویسنده‌ی مسئول:** دانشکده پزشکی، دانشگاه علوم پزشکی بابل، دکتر علی اشکان شاهی‌پور؛ e-mail: shahipour@gmail.com

چکیده

مقدمه: کارسینوم پاپیلری تیروئید (PTC) شایع‌ترین فرم بدخیمی‌های غدد درون‌ریز می‌باشد. با توجه به اهمیت افتراق کارسینوم پاپیلری تیروئید از سایر ضایعات خوش‌خیم تیروئیدی مقلد آن، در این پژوهش ارزش تشخیصی نشانگر CD10 در افتراق PTC از ضایعات خوش‌خیم مقلد آن مانند انواع گواتر بررسی شد. مواد و روش‌ها: در این مطالعه مقطعی، بلوک پارافینی ۷۰ بیمار مراجعه‌کننده به بیمارستان آیت‌اله روحانی بابل با ندول تیروئیدی با تشخیص پاتولوژیک در دو گروه ۳۵ نفره بدخیم PTC و ضایعات خوش‌خیم تیروئیدی بررسی شدند. در تمام بیماران اطلاعات دموگرافیک (شامل سن و جنس) و نتایج سونوگرافی (شامل سایز و تعداد ندول‌ها) ثبت شد و بعد از بازبینی اسلایدهای بیماران، موجود در آرشیو، بلوک‌های پارافینه به روش ایمونوهیستوشیمی (IHC) از لحاظ نشانگر CD10 بررسی گردید. یافته‌ها: در این تحقیق میانگین سن در گروه خوش‌خیم برابر با ۹/۰۸±۴۹/۳ سال و در گروه بدخیم برابر با ۱۶/۱±۴۵/۶ سال بود. در دو گروه ۹ بیمار مذکر و ۲۶ بیمار مونث بودند. PTC کلاسیک در ۲۶ بیمار و کارسینوم پاپیلاری از نوع فولیکولار واریانت در ۹ بیمار مشاهده شد. مثبت بودن نشانگر CD10 در بین گروه‌ها با تعداد ندول (p=۰/۰۳۰) ارتباط معنادار آماری داشته است، در حالی که سایز ندول و مثبت بودن نشانگر CD10 (p=۰/۳۱۰) بین دو گروه ارتباط معنادار آماری نداشته است. در بررسی ارزش تشخیصی نشانگر CD10 در افتراق PTC و ضایعات خوش‌خیم مقلد آن بر حسب سایز ندول (p= ۰/۳۱۰) ارتباط معنادار آماری وجود نداشته است در حالی که این شاخص با سن (p=۰/۰۰۵)، جنسیت (p=۰/۰۳۰) و تعداد ندول (p=۰/۰۳۰) بیماران ارتباط معنادار آماری داشته است. نتیجه‌گیری: بر اساس نتایج این تحقیق، ارزش تشخیصی نشانگر CD10 در افتراق PTC و ضایعات خوش‌خیم تیروئید از لحاظ آماری معنادار بوده و می‌تواند در ارزیابی بیماران مورد استفاده قرار گیرد.

واژگان کلیدی: تشخیص، نشانگر CD10، کارسینوم پاپیلری تیروئید، گواتر

دریافت مقاله: ۹۹/۱۱/۱۲ـ دریافت اصلاحیه: ۱۴۰۰/۶/۷ ـ پذیرش مقاله: ۱۴۰۰/۶/۲۰

مقدمه

ضایعات تیروئید به دو فرم خوش‌خیم و بدخیم تقسیم می شوند. در بین بدخیمی‌های شناخته شده، کارسینوم پاپیلری تیروئید (PTC)[i] شایع‌ترین فرم و در عین حال، درمان‌پذیرترین آن‌ها می‌باشد. گاهی ضایعات خوش‌خیم از قبیل گواتر ندولر[ii]، تیروئیدیت هاشیموتو[iii] و آدنوم‌های تیروئیدی[iv] با ضایعات بدخیم نوع پاپیلری از نظر هیستومورفولوژی شباهت دارند و از این جهت افتراق این دو در رنگ‌آمیزی متداول هماتوکسیلین و ائوزین[v] (H&E) دشوار می‌باشد.[۱،۲] در چند سال اخیر مولکول غشایی CD10؛ که با اسامی مختلفی مانند NEP[vi] و CALLA[vii] نیز شناخته می‌شود، نقش برجسته احتمالی در توسعه و پیشرفت و نیز

i -Papillary Thyroid Carcinoma
ii- Nodular Goiter
iii- Hashimoto Thyroiditis

iv -Thyroidal Adenoma
v -Hematoxylin and Eosin
vi- Neutral Endopeptidase
vii- Common acute lymphoblastic leukemia antigen

[Downloaded from ijem.sbmu.ac.ir on 2025-12-19]
[DOR: 20.1001.1.16834844.1399.22.6.6.3]

بعنوان نشانگر[i] تشخیصی در شناسایی بدخیمی‌های مختلف غیرخونی از جمله کارسینوم پاپیلری تیروئید مورد بحث بوده است.[۳] توده‌های تیروئیدی، بویژه ندول‌های تیروئیدی بسیار شایع می‌باشند. در مطالعات گسترده میزان شیوع این بیماری در زنان بیشتر از مردان می‌باشد. این ضایعات ممکن است به صورت منفرد یا متعدد باشند و باعث انسداد و فشار خارجی بر مسیر تنفس و بلع یا مشکل زیبایی شوند. نگرانی اصلی ناشی از این ندول‌های تیروئیدی، بدخیم بودن این ضایعات و کشنده بودن آن و یا ایجاد اختلال کارکرد تیروئید می‌باشد.[۱] مطالعات صورت گرفته حاکی از بدخیمی ۴۰-۲۰ درصدی ضایعات تیروئیدی جراحی شده می‌باشد؛ هرچند که برخی مطالعات میزان کمتری گزارش نموده‌اند.[۲،۳] بدخیمی‌های با منشاء اپی‌تلیوم فولیکولار تیروئید؛ کارسینوم پاپیلری، کارسینوم فولیکولار و کارسینوم آناپلاستیک را شامل می‌شوند. بدخیمی‌های تمایز یافته‌ی تیروئید (شامل نوع فولیکولار و پاپیلری) حدود ۹۰ ٪ از بدخیمی‌های تیروئید را شامل می‌شوند واکثرا پیش آگهی خوبی دارند.[۴،۵] CD10 یک متالوپروتئیناز غشایی متصل به روی می‌باشد که در لوکمی لنفوبلاستیک حاد (CALLA) نشانگر اصلی آنتی‌ژنی محسوب می‌شود. با این حال، اخیرا این مارکر در بسیاری از بافت‌ها و انواع مختلف نئوپلاسم‌های غیرلنفوئیدی نیز بیان شده است.[۶] در پاتولوژی تیروئید این نشانگر در لنفوم غیر هوچکین منطقه حاشیه‌ای تیروئیدی شناسایی شده است. هم‌چنین، اخیرا در افتراق ضایعات خوش‌خیم و بدخیم فولیکولار تیروئید نیز ارزشمند گزارش شد.[۷،۸] با توجه به این موارد و اهمیت افتراق کارسینوم پاپیلری تیروئید از سایر ضایعات خوش‌خیم تیروئیدی مقلد آن، در این مطالعه آنتی‌ژن CD10 به عنوان یک نامزد برای نشانگر افتراقی مورد بررسی قرار گرفت.

مواد و روش‌ها

این مطالعه به روش مقطعی-توصیفی بر روی نمونه‌های بافت تیروئید پارافینه بیماران مراجعه‌کننده به بیمارستان آیت ا... روحانی بابل انجام شد. نمونه‌ها شامل ندول‌های تیروئیدی با تشخیص پاتولوژی قطعی ضایعات تیروئید خوش‌خیم و بدخیم (PTC) بودند که در فاصله‌ی سال‌های ۱۳۹۱ تا ۱۳۹۷ جمع‌آوری شده بودند. نمونه‌ها با روش نمونه‌گیری غیرتصادفی از نوع متوالی انتخاب شدند. نمونه‌هایی که مقدار بافت یا کیفیت نامناسبی برای انجام رنگ‌آمیزی و بررسی ایمونوهیستوشیمی داشتند، از مطالعه کنار گذاشته شدند.

حجم نمونه براساس اختلاف ۲۵٪ بین میزان بیان CD۱۰ در دو گروه خوش‌خیم و بدخیم با سطح اطمینان ۹۵٪ با توان ۸۰٪ ، در کل ۷۰ نمونه شامل ۳۵ نمونه در هر گروه تعیین گردید. این تحقیق در دانشگاه علوم پزشکی بابل با کد اخلاق IR.MUBABOL.HRI.REC.1397.308 تائید شد.

بلوک‌های پارافینه و اسلایدهای بافت تیروئیدی بیماران که به وسیله دستگاه میکروتوم، سکشن خورده و به روش H & E رنگ‌آمیزی شده بود از بایگانی جمع‌آوری شد. تشخیص نمونه‌ها با استفاده از میکروسکوپ نوری مدل Olympus (ساخت کشور ژاپن) توسط دو پاتولوژیست ارزیابی شد. نمونه‌ها با الگوی بافت‌شناسی شناخته شده انتخاب شدند و نمونه‌هایی که یافته‌های غیرقطعی داشتند از مطالعه کنار گذاشته شدند. در تمامی بیماران اطلاعات دموگرافیک (سن، جنس) و نتایج سونوگرافی برای سایز و تعداد ندول‌ها در چک لیست مطالعه ثبت شد. برای بررسی بیان یا عدم بیان بیونشانگر CD10 در هر نمونه‌ی بافتی، از روش ایمونوهیستوشیمی (IHC) استفاده گردید.

رنگ‌آمیزی به روش ایمونوهیستوشیمی برای این منظور از رنگ‌آمیزی بر پایه پروتکل کیت آزمایشگاهی Biogenex, USA استفاده شد. این کیت جهت شناسایی آنتی‌ژن‌ها بر روی انواع بافت‌های انسانی طراحی شده است. برش‌های ۳-۴ میکرومتری از بلوک‌های پارافینی تهیه شد و روی لام منتقل گردید. برش‌ها پارافین‌زدایی و آبگیری شده و در بافر سیترات به مدت ۱۰ دقیقه در دمای ۱۲۰ درجه سانتی‌گراد غوطه ور شدند. برش‌ها در پراکسید هیدروژن ۳۰ درصد به مدت ۱۰ دقیقه برای غیرفعال‌سازی کاتالیزهای اندوژن قرار داده شدند. سطح لام با دو قطره از آنتی‌بادی اولیه ضد CD10 برای ۳۰ تا ۶۰ دقیقه پوشانده و سپس شسته شد. در مرحله بعد دو قطره آنتی‌بادی ثانویه‌ی بیوتینیله اضافه شد و سپس آنزیم کونژوگه[ii] به نمونه اضافه شده و نمونه‌ها ۱۰ دقیقه به همین صورت نگه داشته شد.

در مرحله‌ی ایجاد کنتراست، محلول هماتوکسیلین به لام اضافه شده و پس از ۳-۱ دقیقه با آب شسته و لام برای ۳۰

i -Marker

ii- Enzyme Conjugate

[Downloaded from ijem.sbmu.ac.ir on 2025-12-19]

[DOR: 20.1001.1.16834844.1399.22.6.6.3]

ثانیه در محلول بافر فسفات ۱۰ درصد گذاشته شد. برای شفاف‌سازی، لام را چند دقیقه در محلول گزیلن گذاشته و سپس ۲ قطره از محلول تثبیت‌کننده‌ی بافت به لام اضافه و لامل بر روی نمونه گذاشته شد. همان‌طور که در شکل ۱ مشاهده می‌شود، شاهد مثبت و منفی نیز در هر دور قرار داده شد. در پایان، لام حاصل با میکروسکوپ Olympus مدل BX41 (ساخت ژاپن) در بزرگ‌نمایی x٤٠ ، به منظور تعیین وجود بیومارکر CD10، زیر نظر دو متخصص پاتولوژی، مشاهده و بررسی گردید. کنترل خارجی و داخلی به ترتیب نمونه‌های لوزه و تیروییدیت هاشیموتو می‌باشند (شکل ۱ و ۲). برای هرنمونه بیمار، در بررسی ۱۰ میدان میکروسکوپی با بزرگ‌نمایی x٤٠، میانگین درصد سلول‌های مثبت با حد برش (<۱۰٪ و ≥۱۰٪) با هر شدتی (بدون محدوده خاکستری) به عنوان منفی و مثبت در نظر گرفته شدند.[۹]

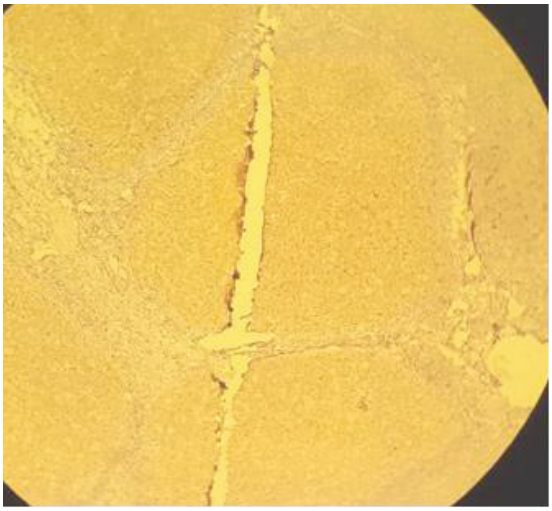

شکل ۱- رنگ‌آمیزی CD10 در بافت لوزه به عنوان کنترل خارجی مثبت (مناطق ژرمینال سنتر) و منفی (نواحی دیگر)

در پایان، اطلاعات جمع‌آوری شده از بیماران وارد نرم‌افزار SPSS.v. ۲۳ شده و توسط آزمون آماری T-test و Chi-Square مورد تجزیه و تحلیل قرار گرفت. در تمامی موارد سطح معناداری آزمون‌ها زیر ۰/۰۵ در نظر گرفته شد.

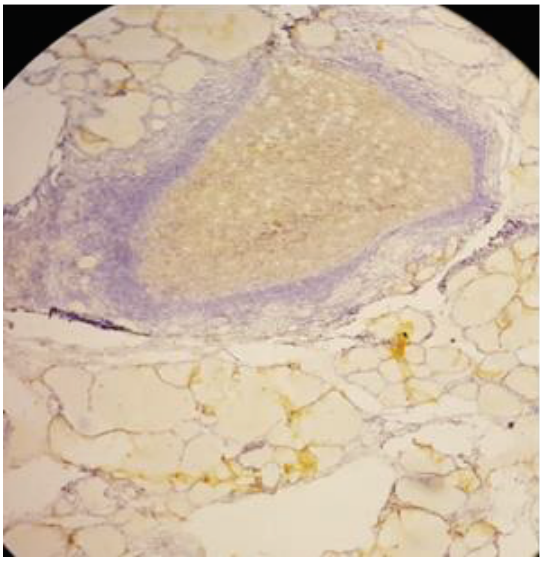

شکل ۲- کنترل داخلی مثبت CD10 در بافت تیروئید، بیماری با تیروییدیت هاشیموتو

یافته‌ها

در این تحقیق وضعیت نشانگر CD10 در ۷۰ بیمار شامل دو گروه خوش‌خیم (۳۵ نفر) و بدخیم (۳۵ نفر) بررسی شد. که توزیع جنسی بیماران در نمودار ۱ نشان داده شده است.

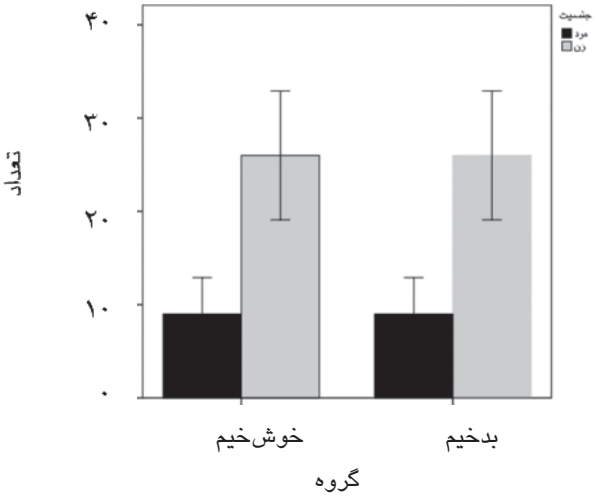

نمودار ۱- توزیع جنسی افراد شرکت داده شده در مطالعه

گروه بدخیم شامل کارسینوم پاپیلری تیروئید (PTC) و گروه خوش‌خیم شامل ۱٦ بیمار گواتر ندولار، ۱۸ بیمار گواتر مولتی ندولار و ۱ بیمار گواتر آدنوماتوئید می‌باشد.

مطابق با جدول ۲، بین IHC و گروه بیماران ارتباط معنادار آماری وجود داشته است (p= ۰/۰۰۱) به این معنی که مثبت بودن نشانگر CD10 با احتمال قوی‌تری PTC می‌باشند.

[Downloaded from ijem.sbmu.ac.ir on 2025-12-19]
[DOR: 20.1001.1.16834844.1399.22.6.6.3]

جدول ۱- مقایسه جنسیت و سن بر اساس گروه بیماران

		گروه		P-value
		خوش‌خیم	بدخیم	
جنسیت	مذکر	۹*	۹	۱/۰۰۰
	مونث	۲۶	۲۶	
سن (سال)	میانگین و انحراف معیار	۴۹/۳±۹/۰۸	۴۵/۶ ±۱۶/۱	۰/۲۴۰

مطابق با جدول ۱، مشخصات دموگرافیک بیماران شامل جنسیت (p=۱/۰۰۰) و سن بین دو گروه اختلاف معنادار آماری نداشته است (p= ۰/۲۴۰)، * تعداد برابر جنسیت در گروه موردو شاهد کاملا تصادفی می‌باشد.

جدول ۲- مقایسه نتایج IHC بر اساس گروه بیماران

		گروه		مجموع	P-value
		خوش‌خیم	بدخیم		
CD10	منفی	۳۵ (٪۵۷)	۲۶ (٪۴۳)	۶۱	۰/۰۰۱*
	مثبت	۰	۹ (٪۱۰۰)	۹	
مجموع		۳۵	۳۵	۷۰	

* سطح معنی‌داری کمتر از ۰/۰۵ می‌باشد.

مطابق با جدول ۳، ارزش تشخیصی نشانگر CD10 در افتراق کارسینوم پاپیلری تیروئید و ضایعات خوش‌خیم تیروئید بر حسب تعداد ندول از لحاظ آماری معنادار است (p=۰/۰۳۰). به این ترتیب ضایعات تک ندوله با احتمال قوی‌تری از لحاظ بیان نشانگر CD10، مثبت می‌باشند. از طرفی این افتراق بر حسب سایز ندول از لحاظ آماری معنادار نیست (p=۰/۳۱۰)

جدول ۳- ارزیابی ارزش تشخیصی نشانگر CD10 بر حسب تعداد و سایز ندول

		CD10		P-value
		منفی	مثبت	
تعداد ندول	یک ندول	۲۹	۷	۰/۰۳۰*
	بیش از یک ندول	۳۲	۲	
سایز ندول		۱/۱۲±۱/۹۷	۰/۷۰±۱/۵۶	۰/۳۱۰

* سطح معنی‌داری کمتر از ۰/۰۵ می‌باشد.

مطابق با جدول ٤، ارزش تشخیصی نشانگر CD10 در افتراق کارسینوم پاپیلری تیروئید و ضایعات خوش‌خیم تیروئید از لحاظ آماری بر حسب جنسیت (p= ۰/۰۳۰) و هم چنین بر حسب سن معنادار است (p= ۰/۰۰۵). بر این اساس شانس ابتلا به PTC در خانم‌ها بالاتر می‌باشد.

[Downloaded from ijem.sbmu.ac.ir on 2025-12-19]

[DOR: 20.1001.1.16834844.1399.22.6.6.3]

جدول ۴- ارزیابی ارزش تشخیصی نشانگر CD10 بر حسب جنسیت و سن

		CD10		P-value
		منفی	مثبت	
جنسیت	مذکر	۱۶	۲	۰/۰۳۰*
	مؤنث	۴۵	۷	
سن	میانگین و انحراف معیار	۱۳/۰۷±۴۹/۱۳	۶/۵۹±۳۶/۲۲	۰/۰۰۵*

* سطح معنی‌داری کمتر از ۰/۰۵ می‌باشد.

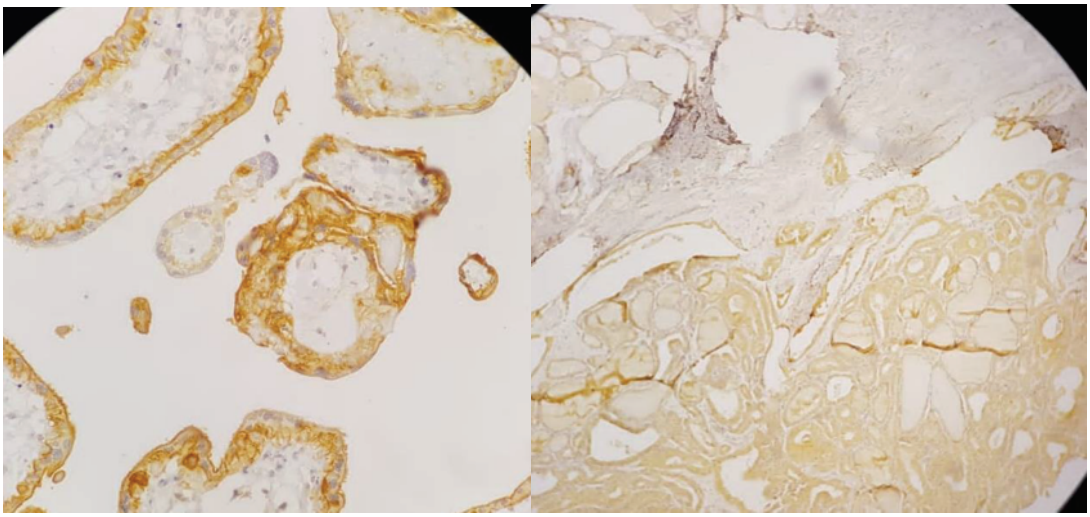

شکل۳- رنگ‌پذیری مثبت CD10 در بافت کارسینوم پاپیلری تیروئید

بحث

در مطالعه حاضر به بررسی اینکه آیا نشانگر CD10 می‌تواند بعنوان یک ابزار تشخیصی مفید در افتراق کارسینوم پاپیلاری تیروئید و ضایعات خوش‌خیم تیروئید بکار رود، پرداختیم. ما به این نتیجه رسیدیم که نشانگر CD10 از لحاظ ایمنوهیستوشیمی در ۲۵/۷ ٪ موارد کارسینوم پاپیلری تیروئید مثبت بود در حالی که در هیچ کدام از ضایعات خوش‌خیم تیروئید مثبت نبود. در زمینه مرتبط با عنوان تحقیق ما؛ مطالعات متفاوتی انجام شده است که در ادامه ارزیابی می‌شود. حشمتی[i] و همکاران در مطالعه‌ای به بررسی ارتباط بیان CD10 با برخی عوامل موثر در پیش آگهی کارسینوم پاپیلری تیروئید پرداخته‌اند. در ۸۵ بیمار ۴۱/۲ درصد نمونه‌ها CD10 مثبت بوده‌اند. میان بیان CD10 و اندازه تومور، درگیری گره‌های لنفاوی و تهاجم کپسولی ارتباط معنادار وجود داشته، اما بیان CD10 با سن و جنس بیماران ارتباط نداشته است. بر این اساس آن‌ها نتیجه‌گیری کرده‌اند که بیان CD10 با افزایش سایز تومور، درگیری گره‌های لنفاوی و تهاجم کپسولی ارتباط دارد و می‌تواند در برآورد پیش آگهی کارسینوم پاپیلری تیروئید به کار رود.[۱۰] بر این اساس موارد مشاهده شده در این ارزیابی با نتایج به دست آمده از مطالعه حاضر تطابق داشته است و نشان‌دهنده اهمیت استفاده از این نشانگر در ارزیابی بیماران بوده است. مختاری[ii] و همکاران نیز در مطالعه‌ای در سال ۲۰۱۴ ارزش تشخیصی نشانگر CD10 را در افتراق کارسینوم پاپیلری تیروئید از ضایعات خوش‌خیم تیروئید در۱۳۴ بیمار را مورد بررسی قرار داده و پس از ارزیابی‌های خود بیان کرده‌اند که این نشانگر در ۲۹/۹ ٪ از موارد کارسینوم پاپیلری تیروئید مثبت بوده است، ولی در هیچ کدام از موارد خوش‌خیم مثبت نبوده است. آن‌ها هم‌چنین عنوان نموده‌اند که با توجه به مثبت بودن نشانگر CD10 در بسیاری از بیماران مبتلا به کارسینوم پاپیلری

i- Heshmati

ii -Mokhtari

[Downloaded from ijem.sbmu.ac.ir on 2025-12-19]

[DOR: 20.1001.1.16834844.1399.22.6.6.3]

تیروئید، این نشانگر می‌تواند در افتراق آن از ضایعات خوش‌خیم کمک‌کننده باشد.[۹] این موارد نیز با نتایج به دست آمده از ارزیابی حاضر تطابق داشته است و نشان‌دهنده اهمیت استفاده از این دسته از نشانگرهای مولکولی در ارزیابی وضعیت فعلی و نیز پیش آگهی بعدی بیماران مبتلا به کارسینوم پاپیلری تیروئید می‌باشد. تومودا[i] و همکاران در مطالعه‌ای در سال ۲۰۰۳ میزان تظاهر CD10 در کارسینوم پاپیلری تیروئید را در ۷۰ نمونه پارافینه مورد بررسی قرار داده و پس از ارزیابی‌های خود بیان کرده‌اند که نشانگر CD10 در بافت نرمال تیروئید، ضایعات خوش‌خیم و کارسینوم پاپیلری تیروئید نوع کلاسیک منفی بوده است. در مقابل، این نشانگر در ۸۰٪ کارسینوم فولیکولر و ۷۷ ٪ کارسینوم پاپیلری نوع فولیکولر مثبت بوده است. آن‌ها عنوان نمودند، ایمونوهیستوشیمی CD10 در نمونه‌های پارافینه، در افتراق ضایعات خوش‌خیم و بدخیم نوع فولیکولر و تشخیص کارسینوم پاپیلری نوع فولیکولر ارزشمند می‌باشد،[۱۱] نتایج اخیر نیز با نتایج به دست آمده از ارزیابی حاضر تطابق داشته است، بر این اساس از این نشانگر می‌توان در افتراق این دسته از بدخیمی‌ها استفاده کرد.

یجن[ii] و همکاران نیز در مطالعه‌ای در سال ۲۰۰۸ امکان استفاده از CD10 بعنوان نشانگر تشخیصی پاتولوژی تیروئید را مورد ارزیابی قرار داده و به این منظور ۱۴ بیمار با ضایعه خوش‌خیم و ۶۱ مورد بدخیمی تیروئیدی را مورد بررسی قرار دادند. آن‌ها پس از ارزیابی‌های آماری خود بیان کرده‌اند که نشانگر CD10 در بافت نرمال تیروئید، ندول آدنوماتوز، کارسینوم فولیکولار کمتر تهاجمی و کارسینوم با تمایز کامل منفی بوده است. در ۶۴/۳ ٪ از موارد کارسینوم پاپیلری نوع کلاسیک، ۵۰٪ از موارد کارسینوم پاپیلری، ۳۰٪ از موارد آدنوم فولیکولر، ۱۶/۷ ٪ از موارد کارسینوم پاپیلری نوع فولیکولار و ۱۱/۱ ٪ از موارد کارسینوم فولیکولار تهاجمی CD10 مثبت بوده است. آن‌ها در خاتمه عنوان نمودند، CD10 درافتراق انواع فولیکولر ضایعات خوش‌خیم و بدخیم تیروئید نمی‌تواند مفید باشد، ولی در نوع کلاسیک کارسینوم پاپیلری میزان مثبت بودن آن بالا بود،[۱۲] که این موارد نیز تا حد بسیار زیادی با نتایج به دست آمده از ارزیابی حاضر تطابق داشته است که نشان‌دهنده کارایی استفاده از این نشانگر در برخی از انواع کارسینوم تیروئید می‌باشد. این در حالی است که اختلاف محدود مشاهده شده در دو ارزیابی نیز به دلیل تفاوت موجود در روش استفاده شده در دو مطالعه بوده است. یاسودا[iii] و همکاران در مطالعه‌ای در سال ۲۰۰۵، CD10 را بعنوان نشانگر تشخیصی هیستوپاتولوژیک مورد بررسی قرار دادند. آن‌ها به استفاده CD10 بعنوان نشانگر تشخیصی تومورهای غیرهماتوپوئیتیک، هم‌چنین به نقش کمک‌کننده آن در پاتولوژی موارد جراحی شده به لحاظ میزان گسترش تومور اشاره نمودند. در مطالعه آن‌ها به عدم وجود این نشانگر در تومورهای تیروئید اشاره شد و عنوان نمودند که دراین مورد ارزش تشخیصی ندارد.[۷] نتایج یاسودا با نتایج به دست آمده از مطالعه‌ی ما متفاوت است، که می‌تواند به دلیل اختلاف در موارد بررسی شده در دو مطالعه می‌باشد. هم‌چنین چو[iv] و همکاران در مطالعه ای در سال ۲۰۰۰ تعداد ۵۰۵ نمونه پارافینه از نئوپلاسم‌های غیرهماتوپوئیتیک را از جهت نشانگر CD10 مورد بررسی قرار دادند. نمونه‌های ارزیابی شده توسط آن‌ها شامل ۵۵ نمونه تومور تیروئید شامل ۲۴ آدنوم فولیکولر، ۱۰ کارسینوم پاپیلری، ۱۶ کارسینوم مدولاری و ۵ کارسینوم فولیکولر بوده است. آن‌ها پس از ارزیابی‌های خود بیان کرده‌اند که در هیچ‌کدام از این نمونه‌ها نشانگر CD10 مثبت نبوده است. این در حالی است که این نشانگر در بسیاری از نئوپلاسم‌های دیگر شامل ریه و دستگاه گوارشی مثبت بوده است.[۱۳] نتایج فوق از ارزیابی حاضر متفاوت بوده است و این اختلاف می‌تواند به دلیل تفاوت در نمونه‌های ارزیابی شده در دو مطالعه باشد. در ارزیابی حاضر تنها نئوپلاسم‌های پاپیلاری بررسی شده‌اند در حالی که در مطالعه چو و همکاران انواعی از کارسینوم‌ها مورد بررسی قرار گرفته است. بر این اساس و برپایه نتایج به دست آمده از این ارزیابی و اغلب مطالعات بیان شده در این بخش، اهمیت استفاده از نشانگر CD10 در تشخیص کارسینوم پاپیلاری تیروئید از ضایعات خوش‌خیم تیروئید مشخص گردید.

نتیجه‌گیری نهایی: بر اساس نتایج مشاهده شده در ارزیابی حاضر، نشانگر CD10 احتمالا برای افتراق کارسینوم پاپیلاری تیروئید از ضایعات خوش‌خیم تیروئید مقلد آن مانند انواع گواتر ارزش تشخیصی دارد و تفاوت بیان مثبت آن در دو گروه از لحاظ آماری معنادار است. با

i -Tomoda
ii -Yegen
iii- Yasuda
iv- Chu

[Downloaded from ijem.sbmu.ac.ir on 2025-12-19]
[DOR: 20.1001.1.16834844.1399.22.6.6.3]

این وجود نیاز است در درجه اول در این زمینه مطالعات بیشتری با تکیه بر جامعه آماری وسیع‌تر انجام شود و در ثانی با طراحی مطالعات مروری و بررسی نتایج آن به صورت تفصیلی، کارایی این شاخص در افتراق بیماران، مورد ارزیابی قرار بگیرد.

محدودیت‌ها و پیشنهادات

از محدودیت‌های این پروژه می‌توان به ناقص بودن اطلاعات پرونده‌ها شامل گزارش سونوگرافی و هم‌چنین بالا بودن هزینه‌های مربوط به تهیه کبت IHC اشاره کرد. جهت حصول نتایج قابل اتکا در سطح تشخیصی پیشنهاد می‌شود از نمونه‌های چندین مرکز مختلف نیز استفاده شود.

سپاسگزاری: از کلیه عزیزان به خصوص از واحد توسعه و تحقیقات بالینی بیمارستان آیت‌الله روحانی بابل و نیز پرسنل اتاق عمل و آزمایشگاه پاتولوژی که در طول انجام این پژوهش یاری‌گر و پشتیبان من بوده‌اند، قدردانی می‌کنم.

تعارض منافع: نویسندگان اعلام می‌دارند که هیچگونه تضاد منافعی در پژوهش حاضر وجود ندارد.

References

1. Nikiforov YE. Thyroid tumors: Classification and gen eral considerations. In: Nikiforov YE, Biddinger PW, Thompson LD, editors. Diagnostic Pathology and Mole cular Genetics of the Thyroid. Philadelphia, PA: Lippi ncott Williams; 2009. pp. 94–102.
2. Khan A, Nose V. Pathology of thyroid gland. In: Lloyd RV, editor. Endocrine Pathology: Differential Diagnosis and Molecular Advances. 2nd ed. New York: Springer; 2010. pp. 181–236. Available from: URL: https://w ww.springer.com
3. Mishra D, Singh S, Narayan G. Role of B cell dev elopment marker CD10 in cancer progression and pro gnosis. Mol Biol Int 2016; 2016: 4328697.
4. Jogai S, Adesina A, Temmim L, Al-Jassar A, Amir T, Amanguno H. Follicular variant of papillary thyroid carc inoma–a cytological study. Cytopathology 2004; 15: 212-6.
5. Bishop JA, Sharma R, Illei PB. Napsin A and thyroid transcription factor-1 expression in carcinomas of the lung, breast, pancreas, colon, kidney, thyroid, and ma lignant mesothelioma. Hum Pathol 2010; 41: 20-5.
6. Albores-Saavedra J, Wu J. The many faces and mimics of papillary thyroid carcinoma. Endocr Pathol 2006; 17: 1-18.
7. Yasuda M, Itoh J, Satoh Y, Kumaki N, Tsukinoki K, Ogane N, et al. Availability of CD10 as a histopat hological diagnostic marker. Acta Histochemica et Cyto chemica 2005; 38: 17-24. Available from: URL: htt ps://www.jstage.jst.go.jp
8. Bohn OL, Luis E, Leon ME. Tumor-to-Tumor Metast asis: Renal Cell Carcinoma Metastatic to Papillary Carcinoma of Thyroid—Report of a Case and Review of the Literature. Head Neck Pathol 2009; 3: 327-30.
9. Mokhtari M, Ameri F. Diagnostic value of CD-10 ma rker in differentiating of papillary thyroid carcinoma fro m benign thyroid lesions. Adv Biomed Res 2014; 3: 206.
10. Heshmati M, Jalali- Nadoushan M R, Jafari F, Moradi F. Relationship between CD10 Expression with Some Pro gnostic Factors of Papillary Thyroid Carcinoma. J Adv Med Biomed Res 2017; 25: 120-9.
11. Tomoda C, Kushima R, Takeuti E, Mukaisho K-i, Hat tori T, Kitano H. CD10 expression is useful in the diag nosis of follicular carcinoma and follicular variant of papillary thyroid carcinoma. Thyroid 2003; 13: 291-5.
12. Yegen G, Demir MA, Ertan Y, Nalbant OA, Tunçyürek M. Can CD10 be used as a diagnostic marker in thyroid pathology? Virchows Arch 2009; 454: 101-5.
13. Chu P, Arber DA. Paraffin-section detection of CD10 in 505 nonhematopoietic neoplasms: frequent expression in renal cell carcinoma and endometrial stromal sarcoma. Am J Clin Pathol 2000; 113: 374-82.

[Downloaded from ijem.sbmu.ac.ir on 2025-12-19]

[DOR: 20.1001.1.16834844.1399.22.6.6.3]

Original Article

Evaluating Diagnostic Value of CD10 Marker in Differentiating Papillary Thyroid Carcinoma From Benign Thyroidal Lesions

Ranaei M[1], Khafry S[2], Shahipour A[1]

[1]Pathology Department, Clinical Research Development Unit of Rouhani Hospital, Medical School, Babol University of Medical Sciences, [2]Statistics and Epidemiology Department, Medical School, Babol University of Medical Sciences, I.R. Iran

e-mail: shahipour@gmail.com

Received: 31/01/2021 **Accepted:** 11/09/2021

Abstract

Introduction: Papillary thyroid carcinoma (PTC) is the most common endocrine malignancy. The present study aimed to determine the diagnostic value of the CD10 marker in differentiating PTC from its benign mimicries (i.e. different types of goiter). Materials and Methods: In this cross-sectional study, the paraffin-embedded blocks of 70 patients referred to Rouhani Hospital in Babol with a thyroid nodule based on pathologic report and review were divided into two groups, including 35 benign and 35 malignant lesions. The participants' demographic information (namely age and gender) and ultrasound results (size and number of nodules) were recorded in the study checklist. Thyroid paraffin-embedded blocks and stained slides of all patients were collected from the archive and, after reviewing the slides, they were examined immunohistochemically for the CD10 marker. Results: We evaluated 70 patients in both benign and malignant groups and assessed the status of the CD10 marker. The mean age was 49.3±9.08 years in the benign group and 45.6±16.1 years in the malignant group. Regarding the participants' gender, in each group, nine patients were male, and 26 patients were female. Classic PTC was noticed in 26 patients and there were the follicular variants of PTC in nine patients. The CD10 positivity was significantly correlated with several nodules (p=0.030), whereas the nodule size and CD10 positivity were not significantly different between the two groups (p=0.310). The diagnostic value of the CD10 marker in differentiating PTC and benign thyroid lesions was not significantly correlated in terms of nodule size (p=0.310), and there was a statistically significant relationship between age (p=0.005) and gender (p=0.03) with the number of nodules (p=0.030). Conclusion: According to the study results, the diagnostic value of the CD10 marker in differentiating papillary thyroid carcinoma from the goiter subtypes is statistically significant.

Keywords: Diagnosis, Antigen, CD10, Papillary thyroid carcinoma, Goiter

[Downloaded from ijem.sbmu.ac.ir on 2025-12-19]

[DOR: 20.1001.1.16834844.1399.22.6.6.3]