مجله غدد درون‌ریز و متابولیسم ایران
دانشگاه علوم پزشکی و خدمات‌بهداشتی- درمانی شهید بهشتی
سال اول، شماره ۲، صفحات ۱۴۶-۱۵۰ (تابستان ۱۳۷۸)

تومور دو طرفه بیضه در یك بیمار با کمبود آنزیم ۱۱- هیدروکسیلاز

دکتر فرزاد حدائق و دکتر فریدون عزیزی
مرکز تحقیقات غدد درون‌ریز و متابولیسم، دانشگاه علوم پزشکی شهید بهشتی

خلاصه

قبلاً ندول‌ها یا تومورهای بیضه در بیماران با هیپرپلازی مادرزادی آدرنال به خوبی توصیف شده‌اند. این عارضه عمدتاً در مبتلایان به کمبود آنزیم ۲۱- هیدروکسیلاز گزارش گردیده است. مورد معرفی شده در این مقاله، مورد هفتم از بیماران گزارش شده با نقص آنزیمی ۱۱- هیدروکسیلاز همراه با تومور دوطرفه بیضه است که تا کنون گزارش شده‌اند.

اندازه بیضه‌ها در بیمار، پس از شروع درمان با استروئید کاهش یافتند که این فرآیند معرف تومور از نوع هیپرپلازی بقایای آدرنال می‌باشد که تحت تأثیر ACTH رشد یافته‌اند. در تشخیص افتراقی این تومورها، تومور سلول لیدیگ نیز مطرح می‌باشد که بیوپسی کمکی در افتراق این دو از هم نمی‌کند. از این رو، برداشتن بیضه‌ها ضروری نمی‌باشد و انجام بیوپسی دو طرفه بیضه‌ها و پیگیری دقیق این بیماران در حین درمان سرکوب کننده با استروئید پیشنهاد می‌گردد.

واژگان کلیدی: هیپرپلازی مادرزادی آدرنال، کمبود ۱۱- هیدروکسیلاز، تومور بیضه، تومور بقایای سلول‌های آدرنال.

مقدمه

قبلاً، بروز تومورها یا ندول‌های یکطرفه یا دو طرفه بیضه همراه با هیپرپلازی مادرزادی آدرنال* (CAH) گزارش شده‌اند(۱). عدم تشخیص صحیح و به موقع CAH و یا درمان سرکوب کننده ACTH به میزان ناکافی در جریان این بیماری ممکن است منتهی به بروز این تومورها گردد(۲). در مورد منشاء دقیق سلولی این تومور و درمان مناسب آن هنوز هم اختلاف نظر وجود دارد. در این مقاله، ما بیماری با کمبود آنزیم ۱۱-هیدروکسیلاز را به همراه تومور دوطرفه بیضه معرفی کرده و با مروری بر مقالات موجود، در مورد روش برخورد درمانی و پیگیری بیماران CAH مبتلا به بزرگی بیضه نیز بحث کرده‌ایم.

معرفی بیمار

پسری ۱۵ ساله، با شکایت کوتاهی قد به بخش غدد درون‌ریز بیمارستان دانشگاهی طالقانی تهران در بهمن ماه ۱۳۷۷ ارجاع داده شد. والدین بیمار در سن ۲ سالگی متوجه افزایش رشد جسمی و دستگاه تناسلی فرزندشان می‌گردند و به پزشک مراجعه می‌کنند. از وضعیت فشارخون بیمار در آن زمان اطلاعی در دست نیست؛ اما در بررسی‌هایی که توسط پزشک مربوطه در سن ۲ سالگی انجام می‌گیرد موارد زیر مشخص می‌گردد: در زمان ۲ سالگی سن استخوان بیمار معرف ۱۱ سالگی بوده و تستوسترون برابر ۴/۵ نانوگرم در سی‌سی (طبیعی برابر ۱۲-۳ نانوگرم در سی‌سی) و توموگرافی هیپوفیز و هیپوتالاموس در حد طبیعی گزارش شدند و بیمار تحت درمان با مدروکسی پروژسترون به مدت ۲ سال قرار گرفت. از ۴ سال قبل از مراجعه فعلی، بیمار دچار حملات سردرد، تهوع و استفراغ می‌شده است که در این زمان، پرفشاری خون بیمار مشخص و تحت بررسی و درمان‌های متفاوت دارویی ضد فشار خون قرار می‌گیرد؛ تاریخچه مشابهی در خواهر و یا برادر بیمار گزارش نمی‌گردد. در زمان بستری بیمار در بیمارستان، موارد ذیل مشخص گردید: بیمار به شکل مردی کاملاً عضلانی با صدای خشن و رشد کامل موها مشخص گردید. قد بیمار برابر ۱۴۵ سانتیمتر با انحراف معیار ۳/۵- و cm ۷۶/۶۰ = نیمه تحتانی/نیمه فوقانی، فشارخون بیمار نیز برابر ۱۶۰/۱۳۰ میلی‌متر جیوه بود. در معاینه تناسلی، بزرگترین قطر بیضه راست ۸/۵ سانتی‌متر و بیضه چپ ۹ سانتی‌متر و سطح هر دو بیضه نیز نامنظم همراه با ندولاریتی و در لمس قوام بیضه‌ها سفت (firm) بودند. در آزمایشات بیمار، وضعیت الکترولیت‌های سرمی و تست‌های فونکسیون کلیوی در حد نرمال بودند. تستوسترون=۲۰/۵ نانوگرم در میلی‌لیتر (طبیعی ۸/۸-۲/۸ نانوگرم در میلی‌لیتر)؛ ۱۷-هیدرکسی‌پروژسترون= ۵۸ نانومول در لیتر (طبیعی ۷/۲-۱/۵ نانومول در لیتر)؛ آلفافیتوپروتئین=۱/۳ واحد بین‌المللی در میلی‌لیتر (طبیعی کمتر از ۹/۴ واحد بین‌المللی در میلی‌لیتر)؛ DHEA-S= ۱۰۰۰ میکروگرم در دسی‌لیتر (طبیعی کمتر از ۴۱۰ میکروگرم در دسی‌لیتر)؛ β-HCG=۴/۴ میکرو واحد بین‌المللی در میلی‌لیتر (طبیعی کمتر از ۱۰ میکرو واحد بین‌المللی در میلی‌لیتر)؛ LH=۰/۵ میلی‌واحد بین‌المللی در میلی‌لیتر (طبیعی ۱۸-۲ میلی واحد بین‌المللی در میلی‌لیتر) و FSH=۰/۳ میلی‌واحد بین‌المللی در میلی‌لیتر (طبیعی ۱۷/۳-۲ میلی‌واحد بین‌المللی در میلی‌لیتر) گزارش گردیدند. در سونوگرافی داپلر بیضه‌ها، بیضه با اکوی هتروژن و افزایش جریان خون

* Congenital Adrenal Hyperplasia

در هر دو بیضه گزارش شد. در بیوپسی دو طرفه بیضه‌ها موارد زیر مشخص شد:

سلول‌هایی با پلئومورفیسم نسبتاً قابل توجه اما با فعالیت میتوزی اندک و با سیتوپلاسم وسیع و صورتی رنگ و هسته‌های گرد و قرمز؛ سلولهای مزبور بر روی استرومای پرعروق قرار گرفته و طنابهای ضخیم فیبری در جهات مختلف مشخص شده بودند. در رنگ‌آمیزی اختصاصی تریکروم، کریستالهای رینکه Reinke مشاهده نگردید و در بررسی ایمنوهیستوشیمی، واکنش در مقابل مارکر Vimentin مشاهده نشد. با وجود توضیحات میکروسکوپیک فوق، برای پاتولوژیست امکان افتراق تومور سلول لیدیگ از تومور بقایای سلولی آدرنال ممکن نشده بود. بیمار تحت درمان با یک میلی‌گرم روزانه دگزامتازون همراه با اسپیرونولاکتون (۲۵ میلی‌گرم سه بار در روز) قرار گرفت. پس از ۶ ماه از گذشت درمان، اندازه بیضه راست به ۶ سانتی‌متر و بیضه چپ به ۸ سانتی‌متر تقلیل یافتند.

بحث

بزرگی بیضه دوطرفه در بیماران مبتلا به هیپرپلازی مادرزادی آدرنال متعاقب نقص آنزیم ۲۱- هیدروکسیلاز قبلاً توصیف شده است؛ اما تنها ۶ مورد CAH ناشی از کمبود آنزیم ۱۱- هیدروکسیلاز به همراه تومورهای بیضه گزارش شده است (۱، ۳ و ۵). بر اساس اطلاعات حاصل از مقالات، بیمار معرفی شده ما، هفتمین مورد از این نوع می‌باشد(جدول ۱). سن مراجعه بیماران با بزرگی بیضه‌ها در مبتلایان به کمبود آنزیم ۱۱ هیدروکسیلاز، بین ۱۲ تا ۱۹ سالگی بوده است.

۶ بیمار از ۷ مورد مبتلا به تومور بیضه همراه با کمبود آنزیمی ۱۱-هیدروکسیلاز، در لمس بیضه‌هایی را با قوام سفت و نامنظم داشته‌اند(جدول ۱). به علاوه، تاریخچه فامیلی مشابهی برای CAH، در برادران یا خواهران بیمار و یا سایر اعضاء فامیل در اکثر موارد یافت گردید؛ هر چند در مورد بیمار معرفی شده ما، سابقه فامیلی مشابه‌ای در برادر و خواهر و سایر بستگان وجود نداشت. تومورهای بیضه، متعاقب CAH، بطور مشخص دوطرفه هستند و بطور همزمان ایجاد می‌گردند. این تومورها در پسرانی که تحت درمان سرکوب کننده ACTH با استروئید قرار نگیرند و یا درمان آنها کافی نباشد، ایجاد می‌گردند(۳). بطور کلاسیک، این تومورها با درمان کافی با استروئید، بنحوی که منتهی به سرکوب ACTH گردد، کوچک می‌گردند(۳). منشاء سلولی تومورهای بیضه همراه با CAH، هنوز نامعلوم است. بقایای کورتکس آدرنال، یک سلول بینابینی (Interstitial) و سلول استرومال بیضه با پتانسیل چندگانه (Pleuri-potential) همگی به عنوان منشاء احتمالی تومورهای بیضه همراه با CAH پیشنهاد شده‌اند(۱). بافت آدرنال نابجا (Ectopic) در مکانهای مختلفی در بدن انسان ایجاد می‌گردد؛ شبکه سلیاک، لیگمان پهن (Broad ligament) و بافت تخمدان جنین، مکانهای نابجای هستند که در اتوپسی مشخص گردیده‌اند(۵). بقایای آدرنوکورتیکال بیضه‌ای در ۵۰% تمامی نوزادان تازه بدنیا آمده و ۱۰% اطفال دیده می‌شود (۴ و ۶). این بقایا معمولاً با گذشت زمان استحاله پیدا می‌کنند و طی چند سال ناپدید می‌گردند. بقایای سلولهای آدرنال از سلولهایی با پتانسیل چندگانه منشأ می‌گیرند و خود این سلول‌ها نیز از ستیغ ادراری تناسلی (Urogenital ridge) مشتق می‌گردند که در دوره جنینی کورتکس آدرنال و بیضه‌ها را ایجاد می‌کند. سلولهای با پتانسیل چندگانه به طرف سلولهای وابسته به ACTH تمایز پیدا می‌کنند، که از نظر مورفولوژیکی ممکن است بافتی شبیه بافت بیضه ایجاد کنند، هر چند

جدول ۱) اشکال بالینی بیماران مبتلا به کمبود آنزیم ۱۱-هیدروکسیلاز و دارای بزرگی دو طرفه بیضه

مورد	سن مراجعه با بزرگی بیضه	لمس		یافته‌های اولتراسونوگرافیک	تاریخچه فامیلی
		شکل	میزان سفتی		
بریکایر و همکاران	۱۷	نامنظم	سخت (Hard)	انجام نشد	+
ویلی و همکاران	۱۲	نرمال	طبیعی	بافت آدرنالی شبیه بیضه*	+
ویلی و همکاران	۱۹	نامنظم	سخت	بافت آدرنالی شبیه بیضه	+
اسریکانس و همکاران	۱۳	نامنظم	سخت	اطلاعات موجود نبود	اطلاعات موجود نبود
ابرمان و همکاران	۱۳	نامنظم	سخت	انجام نشد	+
کارناک و همکاران	۱۷	نامنظم	سخت	بافت آدرنال شبیه بیضه	+
عزیزی و همکاران	۱۵	نامنظم	سخت	بافت بیضه با اکوی هتروژن و افزایش جریان خون بیضه‌ها	-

* یک ضایعه مشخص با اندازه کوچک تا متوسط با اکودانسیته کم در درون بیضه یا تغییرات وسیعتر و همراه با اکوژنسیته هتروژن در داخل نسج بیضه، که هر دو این تغییرات معرف حضور بافت بیضه‌ای با ماهیت شبیه آدرنال بود.

که از نظر عملکردی، رفتار سلولهای غده آدرنال را دارا هستند(۱). حداقل ۲ مورد بدخیمی با منشأ بقایای سلول‌های آدرنال در اسکروتوم گزارش شده است(۱).

تومورهای سلول لیدیگ، ۱ تا ۳ درصد تمامی تومورهای بیضه را تشکیل می‌دهند که در ۳ درصد این تومورها، گرفتاری ۲ طرفه بیضه دیده می‌شود. بعلاوه تومورهای سلول لیدیگ ممکن است با بلوغ زودرس ظاهر شوند و حدود ۱۰ درصد آنها نیز بدخیم هستند(۷).

از نظر هیستوپاتولوژیکی، توده‌های بیضه همراه با CAH شبیه تومورهای کورتکس آدرنال و تومورهای سلول لیدیگ هستند، افتراق این دو ماهیت بسیار مشکل است(۷). بعضی از روش‌های بیوشیمیایی، برای افتراق این دو پاتولوژی، پیشنهاد شده‌اند(۶). اما قابلیت اطمینان این روش‌ها اندک است (۱ و ۲). بعضی از نکات پاتولوژیک این دو تومور، برای افتراق آنها از یکدیگر، کمک کننده هستند (۶ و ۷)؛ اما با توجه به مطمئن نبودن این معیارها، توصیه می‌گردد به مواردی نظیر تاریخچه فامیلی، سیر بالینی و پاسخ به استروئید درمانی اهمیت بیشتری داده شود (جدول ۲).

جدول ۲) اختلافات هیستوپاتولوژیک و بالینی بین بیضه‌های بزرگ شده در هیپرپلازی مادرزادی آدرنال و تومور سلول لیدیگ

مـــورد	CAH	تومور سلول لیدیگ	مورد معرفی شده
نمای میکروسکوپیک	قهوه‌ای تیره / سبز	زرد	کرم خاکستری
پیگمان لیپوکروم	بکرات - مقادیر زیاد	بندرت - مقادیر کم	وجود نداشت
کریستال Reinke	مشخص نمی‌گردد	۴۰-۲۵% موارد مشخص می‌گردد	مشخص نشد
توبول Seminiferous	حضور دارد	بندرت حضور دارد	مشخص نشد
اثر درمانی کورتیکواستروئید	کاهش اندازه	تغییر اندازه نمی‌دهد	کاهش اندازه

بهترین روش برخورد با این تومورها، مشاهده پاسخ درمانی به گلوکوکورتیکوئیدها می‌باشد. کوچک شدن اندازه تومور با درمان سرکوب کننده، معرف ماهیت تومور از نوع بافت بقایای آدرنالی است، زیرا تومورهای با منشأ سلول لیدیگ با درمان استروئیدی کوچک نمی‌گردند (۴). در مورد اول جدول (۱)، با تشخیص اولیه اشتباه تومور با منشأ سلول لیدیگ، منجربه برداشتن غیرضروری بیضه شد.

نهایتاً بنظر می‌رسد بهترین روش برخورد با بزرگی بیضه‌ها در بیماران مبتلا به CAH، انجام بیوپسی بیضه و متعاقب آن درمان سرکوب کنندگی ACTH با مقادیر کافی استروئید باشد. در صورتی که تغییری در اندازه بیضه‌ها با درمان سرکوب کنندگی استروئید ایجاد نشد، تومورهای حقیقی بیضه با منشأ سلول لیدیگ باید مد نظر قرار گیرد و اقدام به جراحی نمود. بعلاوه تمامی پسرهای با CAH باید از طریق اولتراسونوگرافی بیضه‌ها برای تشخیص توده‌های بیضه‌ای، در بدو تشخیص و در طی پی‌گیری‌های بعدی مورد بررسی قرار گیرند؛ زیرا سونوگرافی برای یافت ندول‌های بیضه‌ای در CAH از لمس کردن بیضه با دست، حساس‌تر است (۵).

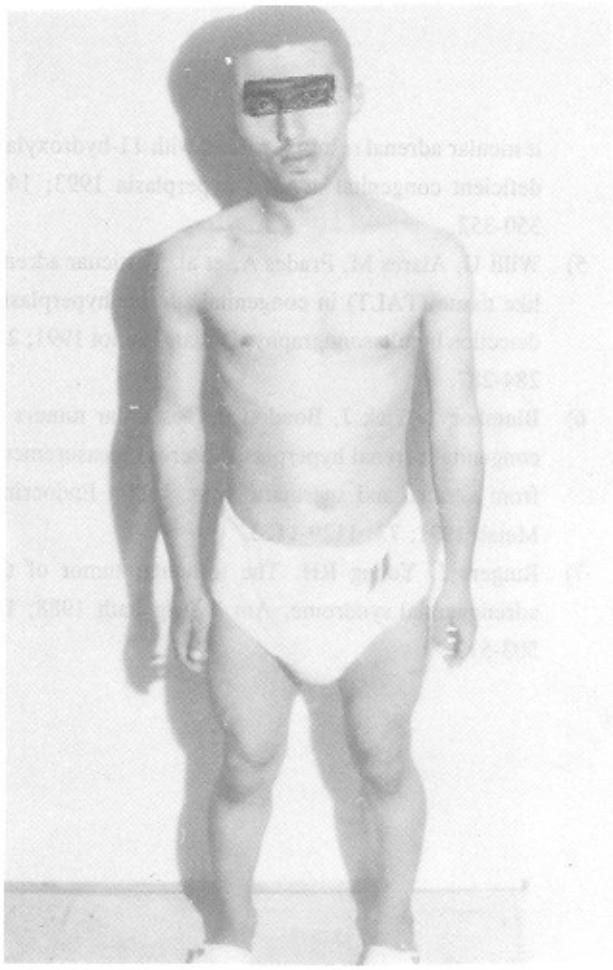

تصویر ۱) بیمار با کمبود ۱۱-هیدروکسیلاز و تومور بیضه- در این دورنما، افزایش نسبت تحتانی/ فوقانی مشخص می‌باشد.

تصویر ۲) نمای سی‌تی‌اسکن تومور دو طرفه بیضه، با نمای هتروژن و نواحی هیپراکو مربوط به بیمار معرفی شده با کمبود ۱۱- هیدروکسیلاز

مراجع

1) Karnak IB, Senocak M, Gogus S, et al. Testicular enalgement in patients with 11-hydrocylase deficiency. J Pediatr Surg 1997; 32: 756 - 758.
2) Newell ME, Lippe BM, Ehrlich RM. Testis tumors associated with congenital adrenal hyperplasia, A continuity diagnostic and therapeutic dilemma. J Urology 1977; 117: 256-258.
3) Srikanth MS, West BR, Ishitani M, et al. Benign testicular tumors in children with congenital adrenal hyperplasia. J Pediatr Surg 1992; 27: 639-641.
4) Oberman AS, Flatau E, Iuboshitzky R. Bilateral testicular adrenal rest in a patient with 11-hydroxylase deficient congenital adrenal hyperplasia 1993; 149: 350-352.
5) Willi U, Atares M, Prades A, et al. Testicuar adrenal like tissue (TALT) in congenital adrenal hyperplasia; detection by ultasonography. Pediatr Radiol 1991; 21: 284-287.
6) Blumbory - Tick J, Boudou P. Testicular tumors in congenital adrenal hyperplasia: Steroid measurements from adrenal and spermatic vein. J Clin Endocrinol Metab 1991; 73: 1129-1133.
7) Rutgers J, Young RH. The testicular tumor of the adrenogential syndrome. Am J Surg Path 1988; 12: 503-513.