

گزارش یک مورد شکل غیر کلاسیک کمبود

۳ - بتا هیدروکسی استروئید دهیدروژناز

دکتر فرزانه روحانی

چکیده

پوبارک زودرس که با ظهور زودرس موهای عانه قبل از ۸ سالگی در دختر و قبل از ۹ سالگی در پسر مشخص می‌شود، اغلب به علت یک وضعیت خوش‌خیم ثانویه به تکامل زودرس کورتکس آدرنال است که آدرنارک زودرس نامیده می‌شود. با این وجود ممکن است این بیماری به صورت تظاهر اشکال غیر کلاسیک هیپرپلازی آدرنال، از جمله کمبود ۲۱- هیدروکسیلاز یا کمبود ۳- بتا هیدروکسی استروئید دهیدروژناز باشد، که تشخیص زودرس و درمان اختصاصی را طلب می‌کند. امروزه شکل غیر کلاسیک کمبود ۳- بتا هیدروکسی استروئید دهیدروژناز (NC3HSD) به طور فزاینده‌ای به عنوان یکی از علل پوبارک زودرس تشخیص داده می‌شود. در این مقاله یک پسر ۸ ساله با پوبارک زودرس، رشد قدی تسریع شده (بدون علایم بلوغ)، سن استخوانی پیشرفته و مبتلا به شکل غیر کلاسیک ۳- بتا هیدروکسی استروئید دهیدروژناز گزارش شده است. تشخیص بر اساس افزایش مشخص سطح DHEA و نسبت ۱۷ - هیدروکسی به ۱۷ - هیدروکسی پروژسترون و نسبت DHEA به آندروستندیون بعد از تجویز ACTH مطرح شده است؛ بنابراین، اگر چه شایعترین علت پوبارک زودرس آدرنارک زودرس است، در تعدادی از بیماران که رشد قدی آنها تسریع شده و سن استخوانی آنها پیشرفته است، باید جهت تشخیص NC3HSD که نیازمند درمان اختصاصی است، آزمون تحریکی ACTH انجام شود.

واژگان کلیدی: پوبارک زودرس، شکل غیر کلاسیک کمبود ۳- بتا هیدروکسی استروئید دهیدروژناز، آدرنارک زودرس

مقدمه

پوبارک زودرس با ظهور موهای عانه (با یا بدون موهای زیر بغل، بوی عرق، آکنه) قبل از ۸ سالگی در دختر و قبل از ۹ سالگی در پسر مشخص می‌شود.^{۱،۲} پوبارک زودرس اغلب به علت پدیده خوش‌خیم ثانویه به تکامل زودرس زونارتیکولاریس قشر آدرنال است که منجر به افزایش تولید آندروژن‌های آدرنال شده و آدرنارک زودرس نامیده می‌شود.^۱ با وجود این، پوبارک زودرس ممکن است تظاهری

بیمارستان حضرت علی‌اصغر،

دانشگاه علوم پزشکی و خدمات بهداشتی - درمانی ایران
آدرس مکاتبه: تهران، خیابان کریم‌خان زند، خیابان آبان جنوبی،
خیابان ورشو، انستیتو غدد و متابولیسم.

از اشکال غیر کلاسیک هیپرپلازی مادرزادی آدرنال باشد، که تشخیص و درمان زودرس را طلب می‌کند. شیوع اشکال غیر کلاسیک هیپرپلازی آدرنال به عنوان علت پوبارک زودرس ۴۰-۰٪ در منابع مختلف گزارش شده است.^۳ در میان اشکال غیر کلاسیک هیپرپلازی آدرنال، اغلب کمبود ۲۱ هیدروکسیلاز به عنوان علت پوبارک زودرس ذکر می‌شود. با وجود این آنچه اخیراً به طور فزاینده‌ای به عنوان علت پوبارک زودرس تشخیص داده می‌شود، شکل غیر کلاسیک کمبود ۳- بتا هیدروکسی استروئید دهیدروژناز است.^{۳-۵} به طوری که در یک مطالعه،^۴ در بررسی ۱۷۱ بیمار با پوبارک زودرس، ۱۰٪ بیماران مبتلا به شکل غیر کلاسیک کمبود ۲۱ هیدروکسیلاز، ۶/۲٪ مبتلا به کمبود ۳- بتا هیدروکسی استروئید دهیدروژناز، ۱۱٪ مبتلا به شکل هتروزیگوت کمبود

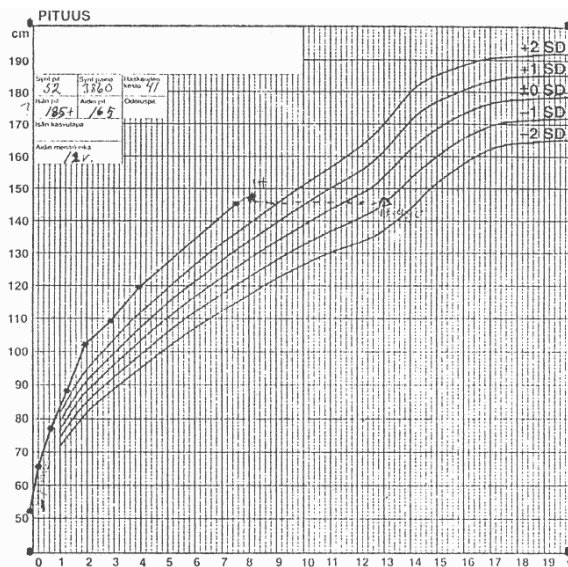
نیز در مرحله اول تانر (۱۰*۱۵ / ۱۰*۱۵ میلی‌متر) قرار دارند. در رادیوگرافی دست، سن استخوانی معادل ۱۳ سال است. آزمون تحریکی ACTH با تزریق وریدی ۰/۲۵ میلی‌گرم سیناکتن انجام شد و نمونه خون قبل از تزریق و ۶۰ دقیقه بعد از تزریق جهت اندازه‌گیری استروئیدهای آدرنال گرفته شد که نتیجه آن در جدول ۱ آمده است. آزمایش فوق در کلینیک اطفال دانشگاه هلسینکی (فنلاند) انجام شد.

۲۱ هیدروکسیلاز و بقیه ۱۳۵ بیمار مبتلا به آدرنارک زودرس بودند. از آنجا که شکل غیرکلاسیک کمبود ۳- بتا هیدروکسی‌استروئید دهیدروژناز یکی از علل پاتولوژیک پوپارک زودرس و نیازمند درمان اختصاصی است، در هر بیمار با پوپارک زودرس و رشد خطی سریع و سن استخوانی پیشرفته، شکل غیرکلاسیک کمبود ۳- بتا هیدروکسی‌استروئید دهیدروژناز را باید به عنوان علت پوپارک زودرس در نظر داشت.

معرفی بیمار

بیمار پسر ۸ ساله‌ای است که به علت ظهور زودرس موهای عانه مراجعه نموده است. وی فرزند اول خانواده است. در هنگام تولد دارای ۲۸۶۰ گرم وزن، ۵۲ سانتیمتر قد و دور سر ۳۷/۵ سانتیمتر بوده است. بیمار تاکنون مشکل خاصی نداشته و رشد وی نیز طبیعی بوده است. در شروع فصل مدارس، پزشک مدرسه در معاینه روتین متوجه ظهور موهای عانه می‌شود و وی را به فوق تخصص غدد ارجاع می‌دهد. بررسی سوابق خانوادگی، بیماری خاصی را نشان نمی‌دهد. قد مادر ۱۶۵ سانتیمتر و قد پدر ۱۸۵ سانتیمتر است و خانواده پدری قد بلند هستند. سابقه بلوغ زودرس در فامیل وجود ندارد. قد بیمار ۱۴۵ سانتیمتر و بالاتر از منحنی 2SD می‌باشد که از ۱۸ ماهگی تسریع شده است (شکل ۱).

در معاینه چند عدد مو در ناحیه زیر بغل و تعدادی آکنه در صورت وجود دارد. موهای عانه معادل مرحله دوم تانر است. آلت در اندازه قبل از بلوغ، (۱۵*۴۵ میلی‌متر) و بیضه‌ها



شکل ۱- مقایسه منحنی قد بیمار با منحنی استاندارد

جدول ۱- مقادیر استروئیدهای سرم پس از آزمون ACTH

۶۰ دقیقه بعد از تزریق (مقادیر طبیعی)	قبل از تزریق (مقادیر طبیعی)	
۹۶۱ (۸۷۵ بعد از ۳۰ دقیقه)	۲۲۹*	کورتیزول
۱/۸۰ (۶/۹-۳/۱۸)	۰/۶۱ (۵/۷-۱/۵)	۱۷ هیدروکسی پروژسترون
۱۰/۳۱ (۲۵/۸-۶/۶)	۰/۹۸ (۸/۹۳-۰/۹۶)	۱۷ هیدروکسی پرگنولون
۴۱ (۶/۹-۱۷/۶)	۱۸/۴ (۱۳/۹-۳/۵)	DHEA
۳/۸ (۷/۵-۲/۷)	۳/۵ (۵/۲-۱/۹)	آندروستندیون
۵/۷۳ (۵-۲)	۱/۴۶ (۳-۰)	۱۷ هیدروکسی پرگنولون / ۱۷ هیدروکسی پروژسترون
۱۰/۷۹ (۴-۲)	۵/۲۶ (۴-۲)	DHEA/A
۵/۱۰	۶/۴	پروژسترون
۲۹/۲	۹/۶	پرگنولون
-	۰/۲۶	تستوسترون

* واحد تمامی اعداد جدول nmol/L است.

بحث و نتیجه‌گیری

کمبرود ۳- بتاهیدروکسی استروئید دهیدروژناز: شکل کلاسیک کمبود ۳- بتا هیدروکسی استروئید دهیدروژناز در شیرخوارگی با نارسایی آدرنال و ویریلیزاسیون خفیف در دختر و یا ویریلیزاسیون ناقص در پسر تظاهر می‌کند. اخیراً فرم خفیف‌تر بیماری به طور فزاینده‌ای به عنوان یکی از علل پوبارک زودرس در دختر و پسر تشخیص داده می‌شود که همچنین می‌تواند سبب اختلالات عادت ماهیانه یا هیرسوتیسم در دخترها بعد از بلوغ باشد.^۱

علامه کلینیکی: در شکل غیر کلاسیک، کمبود ۳- بتا هیدروکسی استروئید دهیدروژناز، نارسایی آدرنال و ابهام تناسلی رخ نمی‌دهد. این بیماران با ظهور زودرس موهای عانه (با یا بدون موهای زیر بغل، بوی عرق یا آکنه) مراجعه می‌کنند و دیگر علامه بلوغ یا ویریلیزاسیون، شامل بزرگی سینه، بزرگی فالوس، کلیتورومگالی و غیره وجود ندارد. سرعت رشد قدی ممکن است طبیعی و سن استخوانی ممکن است طبیعی یا پیشرفته (بیشتر از 2SD بالای مقادیر متوسط برای سن) باشد.^{۶،۷،۸-۹}

علامه آزمایشگاهی: پنگ و همکاران در سال ۱۹۸۵ معیارهای بیوشیمیایی تشخیص NC3HSD را در زنان بالغ اثبات کردند. معیارهای مشابه برای بچه‌ها نیز توسط تمک و همکاران بر اساس استروئیدهای سرم و نسبت آنها پس از آزمون تحریکی ACTH پیشنهاد شد^{۱۰} که عبارت است از:

۱. افزایش ۱۷- هیدروکسی پرگنولون.
۲. افزایش نسبت ۱۷- هیدروکسی پرگنولون به ۱۷- هیدروکسی پروژسترون.
۳. افزایش دی‌هیدرواپی آندروسترون (DHEA).
۴. افزایش نسبت ۱۷- هیدروکسی پرگنولون به کورتیزل.

افزایش سطوح تحریک شده استروئیدهای فوق و نسبت آنها بیشتر از 2SD بالای مقادیر متوسط برای مراحل آخر بلوغ پس از آزمون تحریکی ACTH تشخیصی است.^{۱۱} قابل ذکر است در بعضی مقالات افزایش نسبت DHEA به اندروستندیون (A) با شرایط فوق، به جای معیار چهارم ذکر شده است.^{۱۱}

متأسفانه سطح پایه استروئیدها در تشخیص NC3HSD کمک کننده نیست و جهت تشخیص NC3HSD آزمون تحریکی ACTH باید انجام شود.^{۳-۵}

تشخیص افتراقی: در کودکی که با پوبارک زودرس بدون علامه بلوغ و ویریلیزاسیون مراجعه می‌کند، شایعترین علت، آدرنارک زودرس است که در تشخیص افتراقی آن شکل غیر کلاسیک کمبود ۲۱- هیدروکسیلاز (NC21OHD) و NC3HSD و کمبود ۲۱- هیدروکسیلاز هتروزیگوت نیز مطرح می‌شود. از نظر بالینی، رشد قدی و سن استخوانی در آدرنارک زودرس معمولاً طبیعی است اما در NC3HSD و NC21OHD و در کمبود ۲۱- هیدروکسیلاز هتروزیگوت معمولاً پیشرفته است. از نظر آزمایشگاهی، سطح پایه ۱۷- هیدروکسی پروژسترون در NC21OHD اغلب تشخیصی است که با آزمون تحریکی ACTH نیز تأیید می‌شود. سطح پایه استروئیدها در NC3HSD و شکل هتروزیگوت کمبود ۲۱- هیدروکسیلاز و آدرنارک زودرس تداخل دارد. بنابراین جهت تشخیص موارد فوق باید آزمون تحریکی ACTH انجام شود. تفسیر یافته‌های آزمایشگاهی برای تشخیص NC3HSD مشکل است، چرا که در آدرنارک زودرس نیز به علت کاهش فعالیت 3HSD و افزایش فعالیت ۱۷-۲۰ لیاز، سطح پایه و تحریک شده استروئیدهای دلتا - ۵ (۱۷- هیدروکسی پرگنولون و DHEA) و به میزان کمتر استروئیدهای دلتا - ۴ (به خصوص آندروستندیون) نسبت به کنترل هم سن (قبل از بلوغ) افزایش می‌یابد؛ البته، باید توجه داشت که سطح تحریک شده استروئیدهای دلتا - ۵ در آدرنارک زودرس قابل مقایسه با مقادیر یافته شده در مراحل اولیه بلوغ (تانر II-III) است. حال آنکه در NC3HSD، سطوح تحریک شده این استروئیدها بیشتر از 2SD بالای مقادیر متوسط برای مراحل آخر بلوغ است.

در بیمار فوق که با پوبارک زودرس بدون دیگر علامه بلوغ (رشد بیضه‌ها) و ویریلیزاسیون (بزرگی آلت) مراجعه نموده تشخیص‌های افتراقی زیر مطرح می‌شود:

- آدرنارک زودرس: به علت سطوح بالای DHEA (بیشتر از 2SD بالای مقادیر متوسط برای مراحل آخر بلوغ) و رشد قدی و سن استخوانی پیشرفته (۴ سال) جهت بیمار محتمل نیست.
- شکل غیر کلاسیک و هتروزیگوت کمبود ۲۱ - هیدروکسیلاز، با توجه به سطوح طبیعی ۱۷ -

شیوع اشکال غیرکلاسیک هیپرپلازی آدرنال در بیماران با پوپارک زودرس ۴۰-۰٪ گزارش شده که این اختلاف ممکن است به علت فاکتورهای مختلف مانند فاکتور نژادی و اختلاف در معیارهای تشخیصی و... باشد. اگر چه شایعترین علت پوپارک زودرس، آدرنالک زودرس است، در تعداد کمی از بیماران که دارای اثرات سیستمیک آندروژن‌ها از جمله رشد قدی تسریع شده یا سن استخوانی پیشرفته، NC21OHD و NC3HSD را باید در تشخیص‌های افتراقی قرار داد و از آنجا که مقادیر پایه استروئیدها در تشخیص NC3HSD کمک‌کننده نیست، انجام آزمون تحریکی ACTH در این گروه بیماران ضرورت دارد.

سپاسگزاری

نهایت قدردانی و سپاس خود را از آقایان پروفیسور لئودونکل و دکتر تیمواتونکوسکی به سبب مساعدت در انجام آزمایش‌های بیمار ابراز می‌دارم.

هیدروکسی پروژسترون قبل و بعد از آزمون تحریکی ACTH مطرح نمی‌شود.

- **تومور ویریلیزان آدرنال**، با توجه به سطح طبیعی آندروستندیون و تستوسترون (علیرغم سطح بالای DHEA)، و افزایش سطح DHEA پس از تحریک با ACTH (که از مشخصات انواع CAH است) برای بیمار مطرح نمی‌شود.

از طرف دیگر با توجه به پیشرفته بودن سن استخوانی و رشد قدی، سطح پایه بالای DHEA و افزایش قابل توجه آن پس از آزمون ACTH، افزایش نسبت ۱۷ - هیدروکسی پرگنولون به ۱۷ - هیدروکسی پروژسترون پس از آزمون ACTH و افزایش نسبت DHEA به آندروستندیون پس از آزمون ACTH تشخیص شکل غیرکلاسیک کمبود ۳-بتا هیدروکسی استروئید دهیدروژناز مطرح شد و بیمار تحت درمان با هیدروکورتیزون قرار گرفت.

References

- Levine LS, DiGeorge AM. Disorders of adrenal glands. In: Behrman RE, Kliegman RM, Arvin AM. Nelson Textbook of Pediatrics: 16th edition: Philadelphia W.B. Saunders Co. 2000; p. 1732-36.
- Miller WL. Genetic lesion in steroidogenesis. In: Brook CGD (ed). Hindmarsh PC, editors. Clinical Pediatrics Endocrinology. 4th edition: Oxford: Blackwell Science. 2001; 338-52.
- Balducci R, Boscherini B, Mangiantini A, Morellini M, Toscano V. Isolated precocious pubarche: an approach. J Clin Endocrinol Metab. 1994; 79:582-9
- Eugster EA, Pescouitz OH. Precocious Puberty. In: De Groot LJ, Jameson JL. Endocrinology: 4th edition. Philadelphia: WB Saunders Co. 2001; p 2012-2013.
- Speiser PW. Congenital adrenal hyperplasia. In: Becker KL. Principles and practice of Endocrinology and Metabolism. 3rd edition, Philadelphia Lippincott Williams and Wilkins. 2001; p. 743-50.
- Grumbach M, Styne DM. In: Wilson JD, Foster DW, Kronenberg MM, Larsen PR. Williams Textbook of Endocrinology. 9th edition, Philadelphia WB. Saunders Co. 1998; p. 1572-99.
- Zachmann M. Congenital adrenal hyperplasia due to 3 beta-hydroxysteroid dehydrogenase deficiency. Eur J Pediatr. 1996; 155:259-61
- del Balzo P, Borrelli P, Cambiaso P, Danielli E, Cappa M. Adrenal steroidogenic defects in children with precocious pubarche. Horm Res. 1992; 37:180-4.
- Nishi Y, Tezuka T. Mild adrenal 3 beta-hydroxysteroid dehydrogenase deficiency in children with accelerated growth, premature pubarche and/or hirsutism. Eur J Pediatr. 1992; 151:19-23
- Solyom J, Halasz Z, Hosszu E, Glaz E, Vihko R, Orava M, Homoki J, Wudy SA, Teller WM. Serum and urinary steroids in girls with precocious pubarche and/or hirsutism due to mild 3-beta-hydroxysteroid dehydrogenase deficiency. Horm Res. 1995; 44:133-41.
- Cathro DM, Golombek SG. Non-classical 3 beta-hydroxysteroid dehydrogenase deficiency in children in central Iowa: Difficulties in differentiating this entity from cases of precocious adrenarche without an adrenal enzyme defect. J Pediatr Endocrinol. 1994; 7 :19-32.