

## جایگاه جایگزینی هورمون رشد در بهبودی علایم بالینی - رادیولوژی - آزمایشگاهی در کودکان دارای راشیتیس و وابسته به ویتامین D نوع ۲

دکتر نصرت قائمی<sup>۱</sup>، دکتر ساقی علمی<sup>۱</sup>، دکتر سمانه کوزه‌گران<sup>۱</sup>، دکتر رضا عرفانی<sup>۲</sup>، دکتر سام علمی<sup>۲</sup>

(۱) گروه اطفال، بیمارستان امام رضا، دانشکده‌ی پزشکی، دانشگاه علوم پزشکی مشهد، (۲) گروه مراقبت‌های ویژه بیمارستان امام رضا، دانشکده‌ی پزشکی، دانشگاه علوم پزشکی مشهد، (۳) مرکز تحقیقات سلامت، دانشکده‌ی پزشکی، دانشگاه علوم پزشکی مشهد، ایران،  
نشانی مکاتبه‌ی نویسنده‌ی مسئول: مشهد، بیمارستان دکتر شیخ، دفتر گروه اطفال، دکتر ساقی علمی؛

e-mail: saghi\_elmi\_106@yahoo.com

### چکیده

**مقدمه:** راشیتیس در استخوان‌های در حال رشد به علت اختلال در رسوب کلسیم (Ca) و فسفر (P) ایجاد می‌شود. راشیتیس مقاوم یا وابسته به ویتامین D نشانگر کمبود شدید ویتامین D می‌باشد و ۲ نوع با توارث اتوزومال مغلوب دارد: تیپ یک که ناشی از نقص در آنزیم ۱-آلفا هیدروکسیلاز است. تیپ دو (VDDR2) که ناشی از جهش در گیرنده‌ی درون سلولی ویتامین بوده و با علایم اختصاصی مانند آلپوسی و کوتاهی قد نیز همراه است. معرفی بیماران: در این مقاله به معرفی ۳ مورد از این بیماری در یک فامیل پرداخته شده است. دو خواهر ۵ و ۱/۵ ساله و دختر عموی ۵ ساله‌ی ایشان با علایم بدشکلی اندام‌ها، مچ‌های پهن، تشنج، اختلال در رویش دندان‌ها، آلپوسی، کوتاهی قد، شکستگی‌های متعدد استخوانی به درمانگاه غدد و متابولیسم کودکان در بیمارستان امام رضا مشهد مراجعه کردند و برخلاف دریافت درمان دارویی کافی، بهبودی نداشتند و زمانی که به علت اختلال رشد تحت درمان با هورمون رشد قرار گرفتند، علایم راشیتیس نیز بهبود قابل توجهی پیدا کرد. نتیجه‌گیری: درمان راشیتیس وابسته به ویتامین D تیپ ۲ نیاز به مقادیر زیاد ویتامین D فعال و کلسیم دارد و برخلاف مصرف مقدار زیاد دارو در بیشتر موارد پاسخ درمانی مناسب نیست. در این بررسی اثربخشی استفاده از مصرف هورمون رشد برای بهبود رشد قدی و بیماری زمینه‌ای مشاهده گردید.

**واژگان کلیدی:** راشیتیس و وابسته به ویتامین D تیپ ۲، هورمون رشد، آلپوسی، کوتاهی قد

دریافت مقاله: ۹۳/۲/۲۹ - دریافت اصلاحیه: ۹۳/۸/۲۸ - پذیرش مقاله: ۹۳/۹/۱

### مقدمه

راشیتیس بیماری استخوان‌های در حال رشد است که به علت اختلال در رسوب کلسیم و فسفر در ماتریکس صفحه رشد قبل از بسته شدن اپی‌فیزها ایجاد می‌شود.<sup>۱</sup> راشیتیس به طور عمده ناشی از کمبود تغذیه‌ای ویتامین D است، ولی انواع ژنتیکی نادری از راشیتیس از جمله ریکتز هیپو فسفاتمی وابسته به X و اتوزوم غالب نیز وجود دارد.<sup>۲</sup> نوع دیگری از راشیتیس نیز دیده می‌شود که راشیتیس وابسته به ویتامین D (VDDR<sup>i</sup>) نام دارد که نشانگر

کمبود شدید ویتامین D می‌باشد که شامل ۲ نوع بیماری است:<sup>۱</sup>

الف) ریکتز وابسته به ویتامین D تیپ ۱ (VDDR1) که به علت نقص در آنزیم ۱ - آلفا هیدروکسیلاز ایجاد می‌شود.

ب) ریکتز وابسته به ویتامین D تیپ ۲ (VDDR2)، یا فرم مقاوم به ویتامین D، که در اثر جهش در گیرنده‌ی درون سلولی ویتامین D رخ می‌دهد و به سبب همین جهش در گیرنده‌ی ویتامین D (VDR<sup>ii</sup>) علایم اختصاصی مانند آلپوسی (ریزش منتشر موهای سر) نیز به

وجود می‌آید. این بیماری به مقادیر زیادی از آنالوگ‌های ویتامین D و نیز مکمل کلسیم برای درمان نیاز دارد، هر چند پاسخ به درمان بسیار متغیر است.<sup>۲</sup>

هر دو تیپ بیماری (تیپ ۱ و ۲ ریکتز وابسته به ویتامین D) به طریق اتوزومال مغلوب به ارث می‌رسد و بیماری‌های نادری هستند. علایم آزمایشگاهی شامل سطح کاهش یافته کلسیم و فسفر سرمی (هیپوکلسمی و هیپوفسفاتی)، سطح افزایش یافته آلکالن فسفاتاز سرمی، سطح طبیعی ۲۵ - هیدروکسی ویتامین D در سرم، هیپرپاراتیرویدی ثانویه، سطح افزایش یافته ۱ و ۲۵ دی هیدروکسی ویتامین D در نوع ۲ و سطح کاهش یافته ۱ و ۲۵ دی هیدروکسی ویتامین D در نوع یک این بیماری. این نکته مهم‌ترین یافته‌ی آزمایشگاهی در افتراق این دو نوع از یکدیگر می‌باشد.<sup>۴</sup>

علایم بالینی این بیماری به صورت پرنانژی شدن پاهای، پهن شدن مچ دست‌ها و پاهای، تاخیر رویش و یا پوسیدگی دندان‌ها، تسبیح راشیتیسمی (Rickets Rosary)، شکستگی‌های متعدد استخوانی، کوتاهی قد شدید و ریزش موهای سر، ابرو و مژه به ویژه در تیپ دو می‌باشد.<sup>۵</sup> در تصویربرداری، کاهش منتشر تراکم استخوان‌ها، نامنظمی و تقعر صفحه رشد و آثار شکستگی‌های مختلف و حتی گاهی Osteoitis Cystica Fibrosa دیده می‌شود.<sup>۶</sup> نکته‌ی مهم در نوع ۲ ریکتز وابسته به ویتامین D (VDDR2) وجود ریزش موی منتشر یا آلوپسی است. به طوری‌که جهش در ژن VDR در قسمت binding-DNA و هتروداپمر شدن RXR منجر به کاهش چرخش سلولی (cell cycling) فولیکول‌های مویی وابسته به واکنش‌های غیر لیگاندی VDR می‌شود.<sup>۷</sup> برخی از مبتلایان به VDDR2 ممکن است ریزش مو نداشته باشند و به مقادیر بالای فرم فعال ویتامین D پاسخ می‌دهند و علت این گونه پاسخ وجود گیرنده‌ی ویتامین D با عملکرد نسبی و مقاومت کمتر می‌باشد.<sup>۸</sup>

درمان شامل استفاده از ترکیبات کلسیم و ویتامین D می‌باشد، ولی در بیماران مبتلا به تیپ دو VDDR درمان بسیار مشکل است و به طور معمول باید با تزریق وریدی و طولانی مدت کلسیم سرمی را به حد طبیعی رساند. همچنین، مقدار ویتامین D مورد نیاز نیز بسیار بالا است.<sup>۹</sup> با پیدایش هورمون رشد نوترکیب از حدود ۵۰ سال پیش، در درمان برخی بیماری‌های مزمن تحولی رخ داده، به طوری‌که می‌توان از هورمون رشد به عنوان یک عامل بهبوددهنده‌ی رشد در بیماری‌هایی مانند سیستیک فیبروزی، بیماری

مزمین کلیوی و موارد دیگر استفاده نمود.<sup>۱۰</sup> در رابطه با استفاده از هورمون رشد در درمان راشیتیسم وابسته به ویتامین D هنوز مطالعات جامعی صورت نگرفته است. در این پژوهش به معرفی ۳ مورد از این بیماری با رابطه‌ی خویشاوندی پرداخته شد که برخلاف دریافت درمان دارویی کافی، بهبودی نداشتند و زمانی‌که به علت اختلال رشد تحت درمان با هورمون رشد قرار گرفتند، راشیتیسم نیز بهبود قابل توجهی پیدا کرد.

### معرفی بیماران:

#### بیمار اول:

مهديه - الف دختر ۵ ساله اهل و ساکن مشهد که به علت کوتاهی قد و اختلال در راه رفتن و ریزش موی سر (که از یک ماهگی شروع شده بود) در آذر ماه سال ۱۳۸۱ برای پی‌گیری توسط والدینش به درمانگاه فوق تخصصی غدد کودکان در بیمارستان امام رضا مشهد آورده شد. وی فرزند پنجم خانواده و تنها دختر خانواده بود، حاصل زایمان طبیعی و به موقع که تا سن ۲ سالگی از شیر مادر استفاده می‌کرده و در شیرخوارگی قطره مکمل ویتامین D دریافت نکرده است. به علت سابقه‌ی تب و تشنج تحت درمان با فنوباریتال قرار گرفته بود. از نظر معیارهای رشدی در سن ۵ سالگی و بدو مراجعه دارای قد ایستاده ۸۸ سانتی‌متر ( $Z\text{-score} = -2/7$ ) و وزن ۱۳ کیلوگرم ( $Z\text{-score} = -1/2$ ) بود. در معاینه مچ دست‌ها و پاهای پهن، پاهای پرنانژی، راه رفتن اردکی، پوسیدگی دندان‌ها و افتادن دندان‌های پیشین و نیش فوقانی، ریزش منتشر موهای سر مشهود بود. در معاینه‌ی عصبی تست شوستوک و تروسو مثبت بود. سایر معاینات بالینی عمومی و نیز از لحاظ تکاملی و ذهنی در وضعیت طبیعی قرار داشت. در آزمایش خون سطح کلسیم و فسفر کاهش یافته، آلکالن فسفاتاز و پاراتورمون افزایش یافته و ۲۵ - هیدروکسی ویتامین D طبیعی، نسبت کلسیم به کراتینین ادراری معادل ۰/۱۶ (طبیعی) بود. گازهای خون شریانی (ABG<sup>i</sup>) نیز طبیعی بود. در بررسی هماتولوژی شمارش کامل سلول‌های خونی (CBC<sup>ii</sup>) به طور تقریبی طبیعی بود (جدول ۱).

i - Arterial Blood Gas

ii - Cell Blood Count

جدول ۱ - یافته‌های آزمایشگاهی سرمی هر سه بیمار قبل درمان

بیمار اول	کلسیم*	فسفر*	آلکالن فسفاتاز <sup>†</sup>	ویتامین D3 <sup>‡</sup>	پاراتورمون <sup>§</sup>	تیروکسین <sup>¶</sup>	هورمون محرک تیروئید <sup>  </sup>	اسیدیته خون
بیمار اول	۵/۹	۲/۶	۱۶۹۲	۵۶	۸۸	۶/۲	۲/۵	۷/۳۶
بیمار دوم	۴/۸	۲/۶	۱۹۵۰	۳۶	۹۰	۸/۲	۳/۳	۷/۴۶
بیمار سوم	۵/۲	۲/۸	۱۶۰۵	۴۸	۱۵۲	۷/۱	۲/۳	۷/۳۹
بیمار اول	میزان بی‌کربنات خون	تعداد سلول‌های سفید خون	تعداد هموگلوبین*	تعداد پلاکت‌های خون	نیترژن اوره خون	کراتینین سرمی	نسبت کلسیم به کراتینین ادراری	
بیمار اول	۱۸/۸	۸۴۰۰	۱۲/۰۲	۴۳۰۰۰۰	۱۰	۰/۵	۰/۱۶	
بیمار دوم	۱۹/۸	۶۴۰۰	۱۲/۲	۳۲۰۰۰۰	۱۱	۰/۵	۰/۱۱	
بیمار سوم	۲۳/۳	۸۱۰۰	۱۰/۲	۳۰۰۰۰۰	۱۲	۰/۶	۰/۱۵	

\* میلی‌گرم در صد میلی‌لیتر، † واحد در لیتر، ‡ نانوگرم در میلی‌لیتر، § پیکوگرم در میلی‌لیتر، ¶ میلی واحد بین‌المللی

در بررسی‌های تصویر برداری در رادیو گرافی مچ دست و اندام‌ها شواهد ریکتز به صورت کاهش منتشر در تراکم استخوانی، نامنظمی و تقعر در صفحه رشد، منقاری شدن انتهای استخوان‌های دراز، تاخیر در سن استخوانی، شکستگی‌های متعدد در دست و پاها مشاهده شد. سونوگرافی کلیه‌ها طبیعی بود.

#### بیمار دوم:

فریبا - الف، دختر عمومی بیمار اول، اهل و ساکن مشهد بود. این کودک نیز در سن ۵ سالگی به علت بد شکلی در اندام تحتانی و اختلال در راه رفتن در تیر ماه سال ۱۳۸۵ به درمانگاه فوق تخصصی غدد کودکان بیمارستان امام رضا مشهد توسط والدین آورده شد. وی فرزند اول خانواده، حاصل زایمان طبیعی با وزن تولد ۲/۹ کیلوگرم، به موقع و دارای والدین منسوب (دختر خاله پسر خاله) بود. والدین شروع علائم را از حدود سن ۱/۵ سالگی عنوان می‌کردند که با اشکال در راه رفتن همراه بوده است. او در سن ۱۸ ماهگی اولین دندان را در آورده بود (تاخیر در رویش دندان‌ها). رشد موهای سر از ابتدا کم و پراکنده بوده است. از سن ۱/۵ سالگی با تشخیص تب و تشنج تحت درمان با فنوباریتال قرار گرفته بود. از نظر معیارهای رشدی در سن ۵ سالگی و بدو مراجعه دارای قد ایستاده ۸۲ سانتی‌متر ( $Z\text{-score} = -۳/۱$ ) و وزن ۱۲ کیلوگرم ( $Z\text{-score} = -۰/۷۵$ ) بود. در معاینه‌ی مچ دست‌ها و پاها به

طور کامل پهن، پاها پرانتری و بد شکل، موهای سر پراکنده و بسیار کم، موهای ابروها و مژه‌های ریخته مشهود بود. سایر معاینه‌های بالینی عمومی و نیز از لحاظ تکاملی و ذهنی در وضعیت طبیعی قرار داشت. در آزمایش خون انجام شده سطح کلسیم و فسفر کاهش داشت و میزان آلکالن فسفاتاز و پاراتورمون افزایش داشت، همچنین سطح سرمی ۲۵- هیدروکسی ویتامین D طبیعی بود. بررسی گازهای خون شریانی و شمارش کامل سلول‌های خونی و نسبت کلسیم به کراتینین ادراری طبیعی بود (جدول ۱). بررسی‌های تصویر برداری یافته‌های زیر به دست آمد: در رادیوگرافی اندام‌ها شواهد ریکتز در انتهای تحتانی و فوقانی استخوان‌های ساعد و بازو، ران و ساق همراه با شکستگی‌های متعدد در اندام فوقانی مشاهده شد. سونوگرافی کلیه‌ها طبیعی بود. در الکتروانسفالوگرافی (EEG) امواج شارپ و غیر طبیعی گزارش شد.

#### بیمار سوم:

زینب - الف دختر ۱/۵ ساله اهل و ساکن مشهد، خواهر کوچکتر بیمار دوم و دختر عمومی بیمار اول، که در مرداد سال ۱۳۸۸ به علت چنگ شدن دست‌ها توسط والدین به اورژانس آورده شد. سابقه‌ی چندین نوبت چنگ شدن دست‌ها را طی یک ماه قبل داشته است. حاصل زایمان طبیعی با وزن ۳ کیلوگرم و به موقع بوده است. از نظر

کلسیم و ریدی و ادامه‌ی درمان خوراکی، دوباره سطح کلسیم کاهش یافت و به ۵/۵ میلی‌گرم در صد میلی‌لیتر رسید.

سطح کلسیم در بیمار اول و سوم نیز برخلاف درمان منظم و افزایش میزان کلسیم و کلسی‌تریول، هیچ‌وقت به حد طبیعی نرسید. به علت کوتاهی قد شدید در این بیماران تصمیم گرفته شد سطح هورمون‌های هیپوفیزی مورد بررسی قرار گیرد.

بنابراین آزمون تحریکی هورمون رشد با انسولین و نیز عملکرد تیروئیدی بررسی شد، که در هر سه بیمار آزمایش‌های تیروئیدی یافته‌های طبیعی را نشان داد.

در هر سه نفر، سطح هورمون رشد و واسطه‌های آن شامل IGF-1<sup>ii</sup> و IGFBP-3<sup>i</sup> مقدار طبیعی داشت. با این حال با توجه به تحقیقات جدید مبنی بر سودمندی درمان با هورمون رشد در این چنین شرایطی، برخلاف وضعیت طبیعی هورمون رشد، به منظور بهبود رشد قدی این سه کودک علاوه بر درمان با کلسیم و کلسی‌تریول، هورمون رشد نیز با دوز ۰/۳ میلی‌گرم به ازای کیلوگرم بدن در هفته شروع شد. پس از مصرف هورمون رشد علاوه بر افزایش رشد قدی، بهبود بالینی، رادیولوژی و آزمایشگاهی راشیتیس نیز رویت شد (رجوع به جدول‌های سیر رشد قدی: جدول ۲، ۳ و ۴).

معیارهای رشدی در سن ۱/۵ سالگی و بدو مراجعه دارای قد ایستاده ۷۰ سانتی‌متر ( $Z\text{-score} = -2$ ) و وزن ۹ کیلوگرم ( $Z\text{-score} = -1$ ) بود. در معاینه‌ی بالینی اندام‌ها بدشکل و ریزش منتشر موهای سر داشت. سایر معاینه‌های بالینی عمومی و نیز از لحاظ تکاملی و ذهنی در وضعیت طبیعی قرار داشت، ولی راه رفتن و نشستن او با تاخیر همراه بوده است. در آزمایش خون انجام شده هیپوکالسمی، هیپوفسفاتیسمی، هیپرپاراتیروئیدی، سطح آلکالین فسفاتاز سرمی بالا، سطح طبیعی سرمی ۲۵-هیدروکسی ویتامین D و گازهای خون شریانی (ABG) طبیعی وجود داشت (جدول ۱). شمارش کامل سلول‌های خونی (CBC) کم خونی مختصر به صورت میکروسیتی نشان داد.

با توجه به بررسی‌های انجام شده در هر سه بیمار تشخیص راشیتیس و وابسته به ویتامین D نوع دو (VDDR 2) مطرح شد و درمان دارویی با کلسیم روزانه ۷۵ میلی‌گرم به ازای کیلوگرم وزن بدن و کلسی‌تریول (فرم فعال ویتامین D) شروع شد ولی به علت عدم پاسخ بالینی، آزمایشگاهی و رادیولوژی میزان دارو افزایش یافت، به طوری‌که بیمار دوم تا حد ۳۲ کپسول کلسی‌تریول روزانه و حتی کلسیم و ریدی نیز دریافت نمود ولی سطح کلسیم به بیشینه ۷ میلی‌گرم در صد میلی‌لیتر افزایش یافت و با قطع

جدول ۲- سیر رشد قد و وزن مهدیه - الف (بیمار اول)

سن	قد به سانتی‌متر	صدک رشد قدی	Z-score قد	وزن به کیلوگرم	صدک رشد وزنی	Z-score وزن
۵ سالگی (بدومراجعه)	۸۸	کمتر از ۳٪	-۲/۷	۱۳	۳٪	-۱/۳
۷ سالگی (شروع درمان با هورمون رشد)	۹۵	کمتر از ۳٪	-۲/۱	۱۶	کمتر از ۳٪	-۱/۸
۹ سالگی	۱۱۵	کمتر از ۳٪	-۲	۲۴	۲۵٪	-۰/۷
۱۲ سالگی	۱۴۵	۲۵٪	-۰/۵	۴۷	۷۵-۵۰٪	-۰/۵

i- Insulin Like Growth Factor Binding Protein - 3

ii- Insulin Like Growth Factor Factor-1

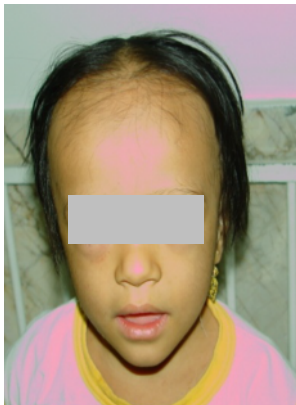جدول ۳ - سیر رشد قد و وزن فریبا - الف (بیمار دوم)

سن	قد به سانتی‌متر	صدک رشد قدی	z-score قد	وزن به کیلوگرم	صدک رشد وزنی	z-score وزن
۵ سالگی (بدومراجعه)	۸۲	کمتر از ۳٪	-۳/۱	۱۲	۳٪	-۰/۷۵
۷ سالگی (شروع درمان با هورمون رشد)	۹۰	کمتر از ۳٪	-۳/۷	۱۵	کمتر از ۳٪	-۱/۳
۹ سالگی	۱۰۳	کمتر از ۳٪	-۳/۳	۱۸	کمتر از ۳٪	-۱/۵
۱۲ سالگی	۱۳۳	۵٪	-۱	۲۸	۱۰٪	-۰/۹

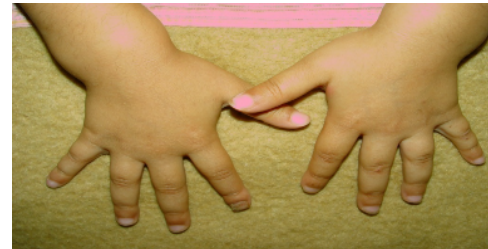جدول ۴ - سیر رشد قد و وزن زیبا - الف (بیمار سوم)

سن	قد به سانتی‌متر	صدک رشد قدی	z-score قد	وزن به کیلوگرم	صدک رشد وزنی	z-score وزن
۱/۵ سالگی (بدومراجعه)	۷۰	۱۰٪	-۲	۹	۳٪	-۱
۳ سالگی (شروع درمان با هورمون رشد)	۸۰	کمتر از ۳٪	-۱/۹	۱۱	کمتر از ۳٪	-۰/۳
۵ سالگی	۹۶	کمتر از ۳٪	-۱/۵	۱۵	۲۵٪	-۰/۳


در شکل ۱ تا ۷ تصاویری از آلپوسی و مچ دست‌های پهن و اختلالات دندانی و کوتاهی قد در کودکان مورد بررسی مشاهده می‌شود.



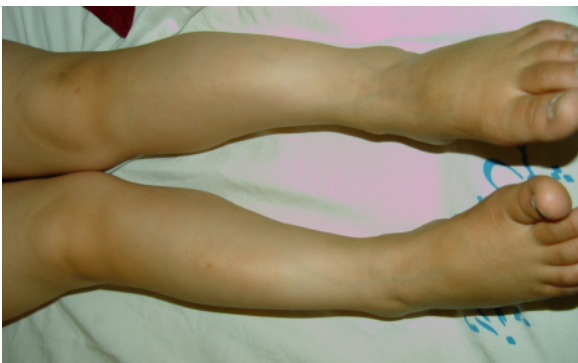شکل ۴ - ریزش منتشر موهای سر



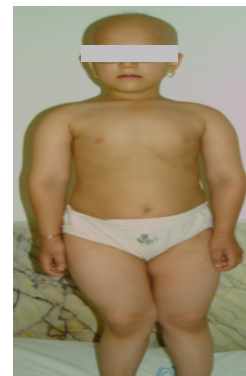شکل ۱ - مچ دست‌های پهن



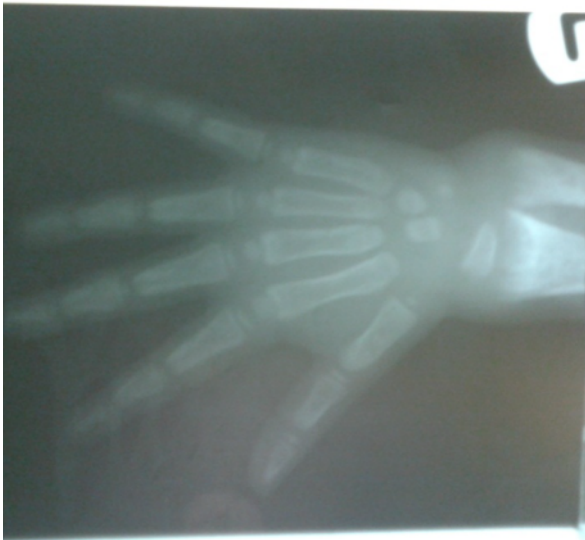شکل ۲ - پوسیدگی دندان‌ها و افتادن دندان‌های پیشین و نیش



شکل ۵ - پاهای پرانتزی



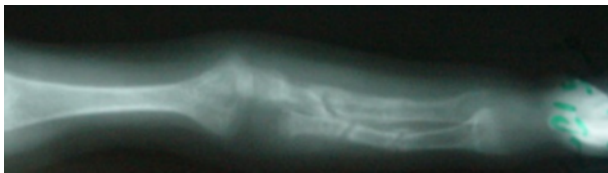شکل ۳ - دفورمیتی پاها و پاهای پرانتزی و ریزش منتشر موهای سر



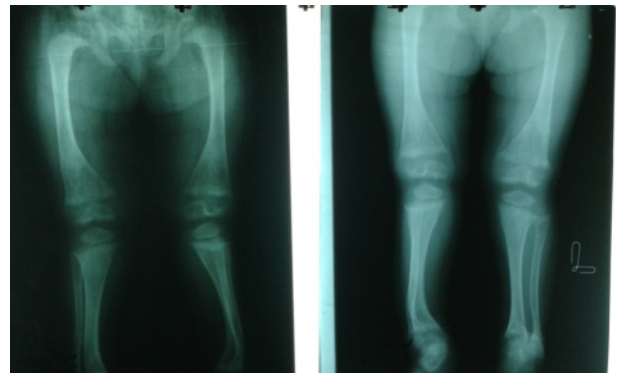
شکل ۹



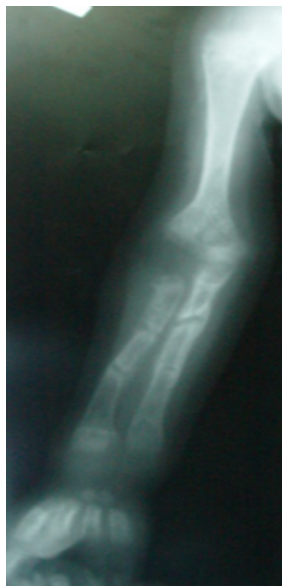شکل ۶- کوتاهی قد و ریزش موهای سر



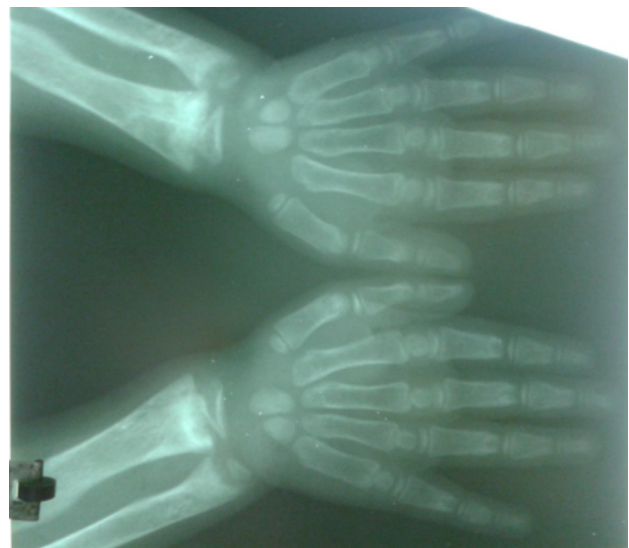شکل ۱۰



شکل ۷



شکل ۱۱



شکل ۸

رادیوگرافی‌های مچ دست و اندام‌های کودکان قبل درمان در شکل ۷-۱۱ جمع‌آوری شده که نشان‌دهنده‌ی شکستگی‌های متعدد و مچ دست پهن و بد شکلی اندام و کاهش تراکم استخوانی و سایر علائم راشیتیزم می‌باشد.

متاسفانه ۶ ماه بعد پس از قطع دارو دوباره علایم رادیولوژی و آزمایشگاهی عود کرد و رشد قدی نیز مشاهده نشد. بنابراین با شروع مجدد دارو، علایم بهبودی دوباره ظاهر گردید. قد کنونی فریبا در سن ۱۱ سالگی معادل ۱۲۹ سانتی‌متر ( $Z\text{-score} = -1/4$ ) می‌باشد (جدول ۳).

بیمار سوم: در مورد زینب نیز در سن ۳ سالگی با ۸۰ سانتی‌متر ( $Z\text{-score} = -1/9$ ) تحت درمان با هورمون رشد قرار گرفت که میزان رشد قدی به حدود ۷ سانتی‌متر در سال رسید و همراه با بهبودی علایم رادیولوژی و آزمایشگاهی بود، ولی متاسفانه به علت مشکلات هزینه‌ای دارو قطع شد و دوباره علایم عود نمود. اکنون زینب در سن ۵ سالگی دارای قد ۹۶ سانتی‌متر ( $Z\text{-score} = -1/5$ ) می‌باشد.

قابل ذکر است که در هر سه بیمار پس از درمان با هورمون رشد آزمایش‌های سرمی نیز بهبود یافت، به طوری که هیپوکلسمی و هیپوفسفاتی و آلکالن فسفاتاز بالا، و نیز نسبت کلسیم به کراتینین ادراری به حد طبیعی رسید. طی بررسی‌های مجدد هم آزمون‌های تیروئیدی پس از درمان با هورمون رشد طبیعی بود (جدول ۴).

بهبودی یافته‌های آزمایشگاهی سرمی هر سه بیمار بعد درمان در جدول ۵ گنجانده شده است.

سیر بهبودی علایم بالینی کودکان مورد بررسی به شرح زیر است:

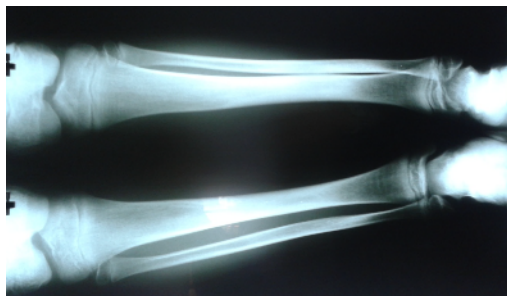
بیمار اول: برای مهدیه در سن ۷ سالگی با قد ۹۵ سانتی‌متر ( $Z\text{-score} = -3/1$ ) درمان با هورمون رشد شروع شد و پس از ۲ سال درمان، قد به  $Z\text{-score} = -2$  رسید ولی همچنان زیر صدک سوم منحنی رشد قدی بود. در طی سه سال پس از درمان ۲۵ سانتی‌متر افزایش قد دیده شد. با شروع بلوغ و قد معادل ۱۲۰ سانتی‌متر هورمون رشد قطع شد. به علاوه نیاز به کلسیم و کلسی‌تریول نیز کاهش یافت و کمینه مقدار دارو را به عنوان نگه‌دارنده دریافت کرد و در نهایت در سن ۱۲ سالگی با قد ۱۴۵ سانتی‌متر ( $Z\text{-score} = -$  به صدک ۲۵ منحنی قد بر حسب سن ارتقا یافت (جدول ۲)).

بیمار دوم: فریبا نیز در سن ۷ سالگی با قد ۹۰ سانتی‌متر ( $Z\text{-score} = -3/7$ ) تحت درمان با هورمون رشد قرار گرفت و علاوه بر سرعت یافتن رشد قدی علایم راشیتیس از نظر بالینی، آزمایشگاهی و رادیولوژی با بهبودی همراه بود، به طوری که سرعت رشد قدی او پس از شروع هورمون رشد ۶ سانتی‌متر در سال بود که حدود ۴ سال پس از مصرف به علت هزینه‌ی بالای دارو، درمان با هورمون رشد قطع شد و

#### جدول ۵ - یافته‌های آزمایشگاهی سرمی هر سه بیمار بعد درمان

	کلسیم*	فسفر*	آلکالن فسفاتاز <sup>†</sup>	۲۵ هیدروکسی ویتامین D <sub>3</sub> <sup>‡</sup>	اسیدیته خون	بی‌کربنات	پاراتورمون <sup>§</sup>	هموگلوبین*
بیمار اول	۸/۵	۳/۷	۳۵۶	۲۸	۷/۳۱	۲۱/۵	۴۵	۱۲/۹
بیمار دوم	۸/۱	۳/۵	۵۴۰	۳۳	۷/۳۵	۱۹/۲	۵۰	۱۲/۱
بیمار سوم	۸/۳	۳/۲	۳۱۰	۲۵	۷/۳	۱۸	۶۰	۱۲/۴

\* میلی‌گرم در صد میلی‌لیتر، † واحد در لیتر، ‡ نانوگرم در میلی‌لیتر، § پیکوگرم در میلی‌لیتر



شکل ۱۳

رادیوگرافی‌های بعد از درمان بیماران درمان در تصاویر ۱۳ و ۱۴ جمع‌آوری شده که نشان‌دهنده بهبود تراکم استخوانی و بهبود شکل‌گیری مچ دست و از بین رفتن علایم راشیتیس می‌باشد.

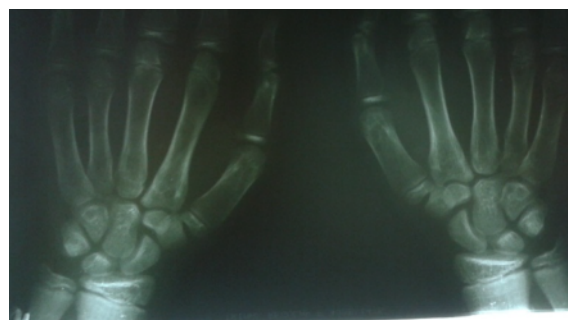ریزش موی سر (آلوپسی) و کوتاهی شدید قد مشخصه‌ی بارز تیپ دوم ریکتز وابسته به ویتامین D (VDDR 2) می‌باشد که در سایر انواع راشیتیسیم دیده نمی‌شود.<sup>۴</sup> در پژوهش حاضر نیز هر ۳ مورد دچار آلوپسی واضح و کوتاهی شدید قد بودند. لازم به یادآوری است که آلوپسی در این بیماران مقاوم به درمان است.

Kumar و همکاران در سال ۲۰۱۰ در دهلی نو پسری ۴ ساله را با ریکتز و آلوپسی و ماکروسفالی گزارش کردند که با سطح سرمی بالای ۲۵ و ۱ دی هیدروکسی ویتامین D همراه بود و تشخیص VDDR2 در او مسجل شد که با دوزهای متوالی ۱-آلفا-هیدروکسی کله کلسیفرول و کلسیم مکمل خوراکی درمان شدند. در این بیماران نیز برخلاف درمان‌های مختلف، آلوپسی بهبودی چندانی نداشت، ولی در برخی مطالعات بهبودی نسبی گزارش شده است.<sup>۱۳</sup>

با توجه به آندمیک بودن VDDR در شرق ترکیه، Ozkan و همکاران گزارش کردند در بچه‌های ۳-۰ ساله میزان بروز VDDR حدود ۶/۰۹٪ است و این نتیجه با پژوهش روی ۳۹۱۳۳ کودک زیر سه سال که به طور سرپایی به کلینیک‌های Erzurum مراجعه کرده بودند، به دست آمد. طی یک دوره‌ی یک ساله با پژوهش رادیولوژی و بیوشیمی ۳۹٪ این کودکان VDDR داشتند و هیچ یک مکمل ویتامین D نگرفته بودند. شایع‌ترین یافته در ایشان تسبیح ریکتزی و مچ دست پهن و کرانیوتابس بود.<sup>۱۴</sup>

در بررسی ژنتیکی بیماران دارای VDDR2، مشاهده گردیده که جهش ژن VDR در آلوپسی آنان نیز نقش دارد. شفقتی و همکاران در ایران ۲ کودک مبتلا به VDDR2 گزارش کردند که در بررسی مولکولی ژن گیرنده ویتامین D، یک واریانت هموزیگوت داشتند. این دو کودک دارای آلوپسی ژنرالیزه، آمینو اسیدوری، RTA<sup>i</sup>، راشیتیسیم مقاوم به درمان و هیپرپاراتیرویدی بودند. جالب اینکه بیوپسی پوستی نیز مطابق با آلوپسی آره آتا بود.<sup>۱۵</sup>

از آنجا که بررسی ژنتیکی به طور روتین در روند تشخیصی این بیماران الزامی نیست، لذا با توجه به علایم تیپیک بالینی، آزمایشگاهی، رادیولوژی و نیز مشکلات اقتصادی خانواده‌ی این بیماران، از بررسی ژنتیکی صرف نظر گردید.



شکل ۱۴

## بحث

بیماری‌های ناشی از کمبود ویتامین D به صورت راشیتیسیم در کودکان و استئومالاسی و استئوپروز در بالغین بروز پیدا می‌کند. انواع ژنتیکی از راشیتیسیم نیز در کودکان وجود دارد که نقش کلیدی ویتامین D را در هموستاز کلسیم و سوخت و ساز استخوان نشان می‌دهد.<sup>۱۱</sup> وجود ۱ و ۲۵ دی هیدروکسی ویتامین D برای رشد اسکلتی طبیعی لازم است، به طوری که اختلال در روند عملکرد طبیعی ویتامین D منجر به انواع ریکتز می‌شود. راشیتیسیم وابسته به ویتامین D تیپ دو (VDDR 2) یا راشیتیسیم مقاوم به ویتامین D، نوعی نادر، با وراثت اتوزومال مغلوب، از ریکتز می‌باشد که با آلوپسی (ریزش موی سر) و کوتاهی قد همراهی دارد و به علت مقاومت یا عدم پاسخ ارگان‌های هدف به مقادیر فیزیولوژیک ویتامین D فعال رخ می‌دهد.<sup>۱۲</sup>

سن بروز بیماری در نیمه‌ی دوم سال اول زندگی می‌باشد، علایم اولیه‌ی راشیتیسیم به صورت پهن شدن مچ دست و پا و ملاح پهن در سر رخ می‌دهد. ولی در صورت تاخیر در مراجعه علایم راشیتیسیم شدت می‌یابد، به طوری که منجر به تغییر شکل اندام‌ها و قفسه صدری، پوسیدگی یا ریزش دندان‌ها، کوتاهی قد و حتی شکستگی‌های مختلف می‌گردد. در مواردی به علت کاهش سطح سرمی کلسیم ممکن است تشنج نیز رخ بدهد. تمام علایم یاد شده در ۳ بیمار به علت تاخیر در مراجعه وجود داشت و حتی در ۲ نفرشان به علت تشنج تحت درمان با فنوباریتال نیز قرار گرفته بودند. در بررسی آزمایشگاهی این بیماران نیز هیپوکلسمی، هیپوفسفاتی و افزایش شدید آلکالن فسفاتاز دیده شد و جالب اینکه هیپرپاراتیرویدی جبرانی (ثانویه) در این بیماران به صورت واضح وجود داشت که وجه افتراق این بیماری از ریکتز هیپوفسفاتی می‌باشد.<sup>۷</sup>



به طور کلی درمان پیشنهاد شده برای بیماران VDDR2 شامل استفاده از ترکیبات کلسیم ۷۵ میلی‌گرم به ازای هر کیلوگرم وزن بدن و فرم فعال ویتامین D (کلسی‌تریول) به میزان ۲ میکروگرم روزانه می‌باشد. به علت کاهش حساسیت و عدم پاسخ ارگان‌های هدف به مقادیر فیزیولوژیک ویتامین D، مقادیر بالای ویتامین D فعال مورد نیاز است و حتی در برخی موارد تزریق کلسیم وریدی نیز استفاده می‌شود. گزارش‌های متعددی وجود دارد که درمان با مقادیر افزایش یافته‌ی کلسیم سبب ایجاد نفروکلکسینوز در بیماران گردیده و حتی مواردی نیز از تزریق کلسیم همراه با فسفات خوراکی استفاده شده است. به طوری‌که در ۲-۳ ماه اول، درمان روزانه و سپس درمان هفتگی به مدت ۵ ماه و در نهایت درمان خوراکی به کار رفته است که پاسخ درمانی به صورت بهبود علایم بالینی و رادیولوژی بوده، ولی این روش‌های درمانی نیاز به بستری طولانی‌مدت و تزریق‌های وریدی و مشکلات ناشی از تزریق مکرر وریدی دارد.<sup>۲۲،۲۳</sup> در همین راستا Nicolaidou و همکاران ۴ کودک با VDDR2 که نسبت خویشاوندی با هم داشتند را معرفی کردند. آن‌ها دو جهش هموزیگوت مختلف در ژن گیرنده ویتامین D داشتند و به طور یکسان در اوایل شیرخوارگی در همگی علایم بیوشیمی بالینی و رادیولوژی شروع شده بود به ویژه ریزش مو که در همگی بارز بود. درمان با کلسیم وریدی، خوراکی و ویتامین D فعال برای آن‌ها شروع شد که ابتدا ۱- هیدروکسی ویتامین D3 با دوز بالا تجویز شده و خانواده الف پاسخ خوبی دادند، ولی خانواده ب با ۱ و ۲۵ دی هیدروکسی ویتامین D درمان شدند.<sup>۲۴</sup> پژوهشگران عرب نیز در مورد یک خواهر ۲۸ ماهه و یک برادر ۱۰ ماهه تاکید کردند که درمان با انفوزیون وریدی کلسیم با دوز بالا (۱/۴ گرم روزانه از کلسیم المانته) به همراه فسفات خوراکی که با کلسیم خوراکی با دوز بالا (بیشینه تا ۶ گرم به ازای هر کیلوگرم وزن بدن) پی‌گیری شود، درمان موثری در نوع ۲ VDDR است و حتی ممکن است سبب درمان زودرس آلپوسی نیز بشود.<sup>۲۵</sup>

بیماران مورد بحث در بررسی حاضر که دو خواهر و یک دختر عمو بودند، انواع درمان‌های یاد شده را دریافت کردند. برخلاف درمان سیر افزایش رشد قد در طی یک سال بسیار کم و حدود ۱/۵ تا ۲ سانتی‌متر بود، به علاوه این‌که علایم راشیتیس نیز سیر بهبودی نشان نمی‌داد. به علت کوتاهی شدید قد و عدم رشد قدی در طی درمان پس از

Kanakamani موتاسیون در C.71 6 del A را در DNA نفوسیت دو مورد ریکتز VDDR2 گزارش کرد که همین جهش در والدین و یک خواهر آن‌ها نیز وجود داشت.<sup>۱۶</sup> ویتامین D دارای اثر دوگانه‌ای در سیستم ایمنی می‌باشد، به طوری‌که سیستم ایمنی ذاتی را تحریک و سیستم ایمنی اکتسابی را کاهش می‌دهد. ۱ و ۲۵ دی هیدروکسی ویتامین D سبب کاهش تکثیر کراتینوسیت‌ها و نیز وقفه‌ی سلولی در فاز G1 چرخه سلولی می‌گردد.<sup>۱۷</sup> برخلاف ناشناخته بودن روند تنظیم فاکتور رشد فیبروبلاست فسفاتوریک ۲۳ (FGF23)، با دادن ۱ و ۲۵ دی هیدروکسی ویتامین D به موش‌ها، این فاکتور افزایش می‌یابد و در کشت سلول‌های استئوبلاستی، ویتامین D3 نیز منجر به افزایش FGF 23 می‌شود و در هموستاز فسفر نقش مهمی پیدا می‌کند.<sup>۱۸</sup>

اسیدوز سبب اختلال در سوخت و ساز ویتامین D می‌شود، به طوری‌که حتی ممکن است کودک دارای کمبود ویتامین D با حمله کتواسیدوز دیابتی (DKA) به عنوان اولین علامت مراجعه کند و در این موارد شدت اسیدوز با شدت کمبود D3 ارتباط دارد. پژوهشگران استرالیایی ۶۴ کودک با DKA را بررسی کردند که ۱۴ نفر کمبود شدید ویتامین D3 داشتند و در میان آن‌ها ۱۲ نفر بی‌کربنات کمتر از ۸ میلی‌مول در لیتر داشتند.<sup>۱۹</sup> در قطر نیز مطالعه‌ی مورد - شاهدی انجام شد که نشان داد علاوه بر شیوع زیاد کمبود ویتامین D در این کشور، در مبتلایان به دیابت تیپ ۱ نیز این کمبود شدیدتر و شایع تر است.<sup>۲۰</sup>

Scowronka راجع به انواع درمان‌های بیماری‌های سوخت و ساز استخوان توضیح داد که در درجه‌ی اول اطمینان از تغذیه خوب حاوی کلسیم و ویتامین D و نیز فعالیت فیزیکی کافی و مناسب، نقش مهمی در بهبود و پیشگیری وضعیت تراکم استخوانی دارد. در بیماری‌های ثانویه‌ی استخوانی، درمان بیماری اولیه اهمیت دارد. در مورد بیماری‌های ژنتیک استخوان اقدامات درمانی جدیدی مانند ژن درمانی و پیوند مغز استخوان مطرح شده است. مکمل‌های کلسیم، ویتامین D، بیس فسفونات‌ها، کلسی‌تونین، هورمون‌های جنسی، هورمون رشد و تیازید نیز مورد بحث است. درمان‌های جدیدتری مانند استفاده از IGF-1، آنالوگ‌های جدید ویتامین D، calcimimetics، Strontium و osteoprotegrin نیز نام برده شده است.<sup>۲۱</sup>

رشد قدی (۴ سانتی‌متر در طی شش ماه در مقایسه با ۱ سانتی‌متر قبل از هورمون رشد در طی شش ماه)، خوشبختانه به تدریج علایم بهبودی در تصویربرداری‌ها و نیز یافته‌های آزمایشگاهی در بیماران مشاهده شد (مراجعه به جدول‌های سیر رشد).

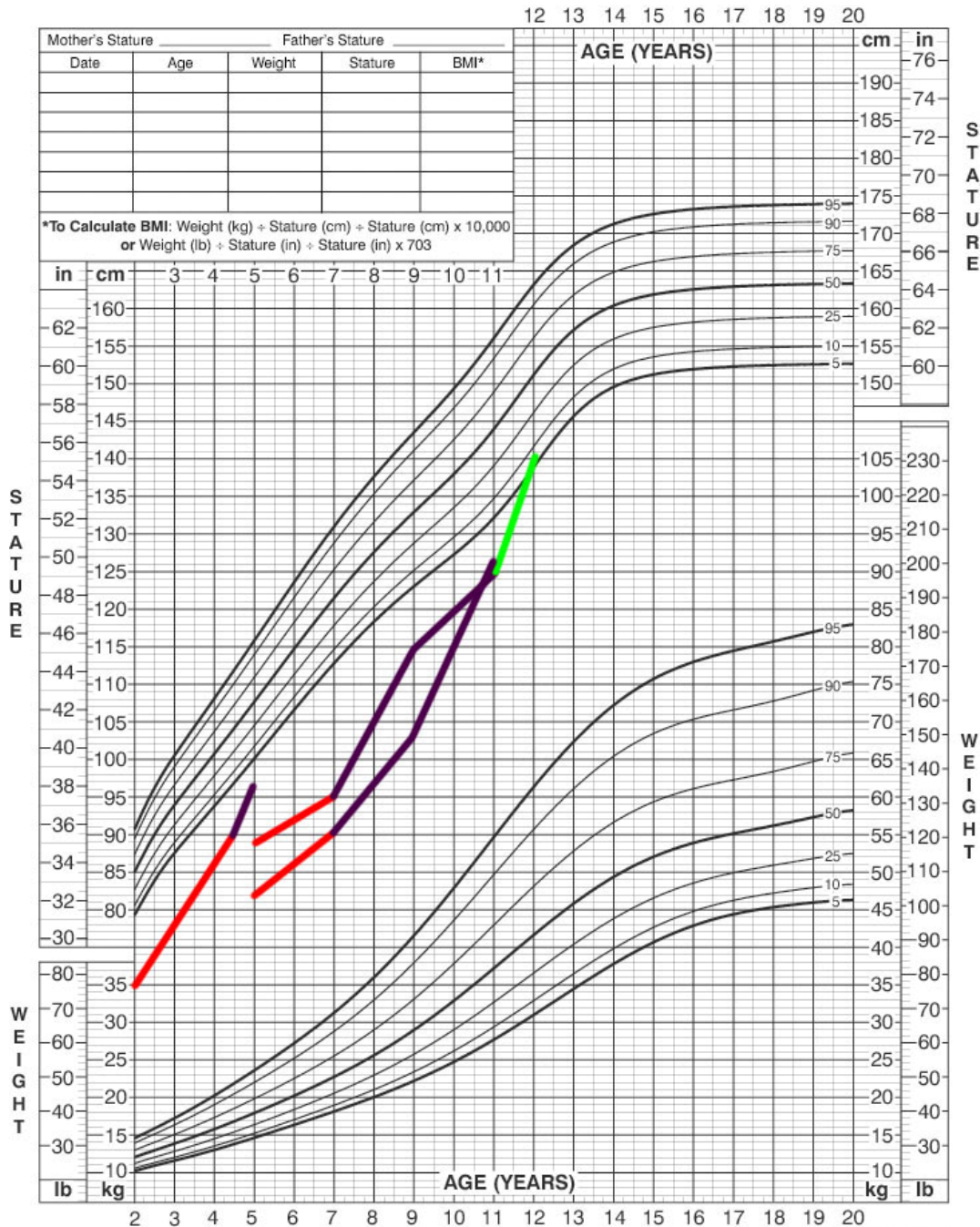
بررسی از نظر سایر علل اختلال رشد علاوه بر داروهای قبلی که با همان مقدار ادامه داشت به عنوان کمک به بهبود رشد، درمان با هورمون رشد به مقدار ۰/۳ واحد میلی‌گرم به ازای کیلوگرم وزن در هفته شروع شد که پس از یک دوره درمان شش ماهه با هورمون رشد علاوه بر سرعت یافتن

2 to 20 years: Girls

Stature-for-age and Weight-for-age percentiles

NAME \_\_\_\_\_

RECORD # \_\_\_\_\_



Published May 30, 2000 (modified 11/21/00).  
SOURCE: Developed by the National Center for Health Statistics in collaboration with the National Center for Chronic Disease Prevention and Health Promotion (2000).  
<http://www.cdc.gov/growthcharts>



SAFER • HEALTHIER • PEOPLE™

منحنی رشد بیماران: رنگ قرمز قبل درمان و در زمان قطع درمان در زینب، رنگ بنفش در طی دوره درمان، رنگ سبز رشد در طی مرحله بلوغ بدون هورمون رشد

می‌توان با کمینه دارو، علائم را کنترل نمود. به احتمال زیاد در دوران بلوغ هم پدیده‌ی افزایش فیزیولوژیک هورمون رشد مطرح است.<sup>۹،۲۴</sup> در مورد بیماران بررسی حاضر نیز پس از چند سال از درمان نیاز به دارو کاهش یافت، به طوری‌که دو نفر از سه بیمار با کمینه مقدار دارو تحت کنترل قرار گرفتند و درمان هورمون رشد هم قطع شد.

اگرچه سازوکار عملکرد هورمون رشد در بهبود راشیتیس وابسته به ویتامین D به طور کامل شناخته نشده و به عنوان یک روش درمانی تا کنون معرفی نشده، ولی در بررسی حاضر پاسخ مناسبی با استفاده از هورمون رشد در بهبود علائم ریکتز بیماران مشاهده گردید. بنابراین در موارد عدم پاسخ راشیتیس به درمان‌های روتین با بیشینه مقدار پیشنهادی، استفاده از هورمون رشد توصیه می‌گردد، اگرچه هنوز نیاز به بررسی‌های بیشتری در این زمینه می‌باشد.

هورمون رشد میزان ویتامین D فعال را افزایش می‌دهد، ولی سازوکار این اثر شناخته شده نیست. گفته می‌شود شاید افزایش سطح PTH مطرح باشد. هورمون رشد به واسطه‌ی IGF-1 نیز روی سوخت و ساز استخوان تاثیر دارد و نیز سبب افزایش میزان جذب کلسیم از روده‌ها با سازوکار ناشناخته می‌شود.<sup>۲۴</sup> حتی در برخی موارد گزارش شده در کسانی که هیپوفیز آن‌ها برداشته شده و کمبود هورمون رشد و ویتامین D داشته‌اند، با درمان جایگزینی هورمون رشد، سطح ویتامین D نیز طبیعی شده است.<sup>۲۱</sup>

نکته جالب در بیماران حاضر این بود که پس از قطع مصرف هورمون رشد از طرف خانواده به علت مشکلات مالی، علائم آزمایشگاهی، بالینی و رادیولوژی راشیتیس مسرفت کرد و با شروع مجدد درمان با هورمون رشد علائم دوباره بهبود یافت.

به تدریج با افزایش سن و نزدیک شدن به مرحله‌ی بلوغ نیاز به مکمل‌های کلسیم و ویتامین D نیز کاهش می‌یابد و

## References

- Lips P. Vitamin D physiology. *Prog Biophys Mol Biol* 2006; 92: 4-8.
- Levy-Litan V, Hershkovitz E, Avizov L, Leventhal N, Bercovich D, Chalifa-Caspi V, et al. Autosomal-Recessive Hypophosphatemic Rickets Is Associated with an Inactivation Mutation in the ENPP1 Gene. *Am J Hum Genet* 2010; 86: 273-8.
- Takeda E, Yamamoto H, Taketani Y, Miyamoto K. Vitamin D-dependent rickets type I and type II. *Acta Paediatr Jpn* 1997; 39: 508-13.
- Malloy PJ, Feldman D. The role of vitamin D receptor mutations in the development of alopecia. *Mol Cell Endocrinol* 2011; 347: 90-6.
- Simonin G, Chabrol B, Moulene E, Bollini G, Strouc S, Mattei JF, et al. Vitamin D-resistant rickets type II: apropos of 2 cases. *Pediatric*; 47: 817-20.
- Santos R, Neves S, Gomes C, Neves F, Correia AJ. Rickets vitamin-D-dependent type 2. *Acta Med Port* 2009; 22: 861-6.
- Malloy PJ, Feldman D. Genetic disorders and defects in vitamin d action. *Endocrinol Metab Clin North Am* 2010; 39: 333-46.
- Kim CJ. Vitamin D dependent rickets type I. *Korean J Pediatr* 2011; 54: 51-4.
- Soni SS, Adikey GK, Raman AS. Vitamin D dependent rickets type II: late onset of disease and response to high doses of vitamin D. *Saudi J Kidney Dis Transpl* 2008; 19: 796-8.
- Pozzo AM, Kemp SF. Growth and growth hormone treatment in children with chronic diseases. *Endocrinol Metab Clin North Am* 2012; 41: 747-59.
- Tissandié E, Guéguen Y, Lobaccaro JM, Aigueperse J, Souidi M. Vitamin D: metabolism, regulation and associated diseases. *Med Sci (Paris)* 2006; 22: 1095-100.
- Demay MB, Sabbagh Y, Carpenter TO. Calcium and vitamin D: what is known about the effects on growing bone. *Pediatrics* 2007; 119 Suppl 2: S141-4.
- Kumar V, Kumar M, Yadav M. Alopecia in vitamin D-dependent rickets type II responding to 1 $\alpha$ -hydroxycholecalciferol. *Ann Trop Paediatr* 2010; 30: 329-33.
- Ozkan B, Doneray H, Karacan M, Vançelik S, Yildirim ZK, Ozkan A, et al. Prevalence of vitamin D deficiency rickets in the eastern part of Turkey. *Eur J Pediatr* 2009; 168: 95-100.
- Shafeghati Y, Momenin N, Esfahani T, Reyniers E, Wuys W. Vitamin D-dependent rickets type II: report of a novel mutation in the vitamin D receptor gene. *Arch Iran Med* 2008; 11: 330-4.
- Kanakamani J, Tomar N, Kaushal E, Tandon N, Goswami R. Presence of a deletion mutation (c.716delA) in the ligand binding domain of the vitamin D receptor in an Indian patient with vitamin D-dependent rickets type II. *Calcif Tissue Int* 2010; 86: 33-41.
- Bouillon R, Verstuyf A, Mathieu C, Van Cromphaut S, Masuyama R, Dehaes P, et al. Vitamin D resistance. *Best Pract Res Clin Endocrinol Metab* 2006; 20: 627-45.
- Liu S, Tang W, Zhou J, Stubbs JR, Luo Q, Pi M, et al. Fibroblast growth factor 23 is a counter-regulatory phosphaturic hormone for vitamin D. *J Am Soc Nephrol* 2006; 17: 1305-15.

19. Huynh T, Greer RM, Nyunt O, Bowling F, Cowley D, Leong GM, et al. The association between ketoacidosis and 25(OH)-vitamin D levels at presentation in children with type 1 diabetes mellitus. *Pediatr Diabetes* 2009; 10: 38-43.
20. Bener A, Alsaied A, Al-Ali M, Al-Kubaisi A, Basha B, Abraham A, et al. High prevalence of vitamin D deficiency in type 1 diabetes mellitus and healthy children. *Acta Diabetol* 2009; 46: 183-9.
21. Skowrońska-Jóźwiak E, Lorenc RS. Metabolic bone disease in children: etiology and treatment options. *Treat Endocrinol* 2006; 5: 297-318.
22. Nicolaidou P, Tsitsika A, Papadimitriou A, Karantana A, Papadopoulou A, Psychou F, et al. Hereditary vitamin D-resistant rickets in Greek children: genotype, phenotype, and long-term response to treatment. *J Pediatr Endocrinol Metab* 2007; 20: 425-30.
23. al-Aqeel A, Ozand P, Sobki S, Sewairi W, Marx S. The combined use of intravenous and oral calcium for the treatment of vitamin D dependent rickets type II (VDDRII). *Clin Endocrinol (Oxf)* 1993; 39: 229-37.
24. Samardzic M, Pavicevic S, Ludwig M, Bogdanovic R. Effect of growth hormone replacement therapy in a boy with Dent's disease: a case report. *J Med Case Rep* 2011; 5: 400.

## Case Report

# Effects of Growth Hormone Replacement on Clinical, Radiologic and Laboratory Parameters Improvement in Children with Vitamin –D dependent Rickets (type-2)

Ghaemi N<sup>1</sup>, Elmi Saghi<sup>1</sup>, Kuzegaran S<sup>1</sup>, Erfani Sayyar R<sup>2</sup>, Elmi Sam<sup>3</sup>

<sup>1</sup>Department of Pediatrics, & <sup>2</sup>Department of Intensive Care Unit (ICU) Imam Reza Hospital, & <sup>3</sup>Health Investigation Center, Faculty of Medicine, Mashhad University of Medical Sciences, Mashhad, I.R. Iran

e-mail: saghi\_elmi\_106@yahoo.com

Received: 19/05/2014 Accepted: 22/11/2014

### Abstract

**Introduction:** Rickets, which occurs during bone growth development, is a result of severe vitamin D deficiency, that has autosomal subtypes, i.e. A- type 1- (VDDR-I), due to a defect of the 1- $\alpha$ -hydroxylase enzyme and B) type -2(VDDR-II), due to a mutation in the intracellular vitamin –D receptor (VDR), associated with some specific symptoms like alopecia (global head hair loss) and short stature. Diagnosis was established based on physical examination, laboratory findings and radiological examination. **Case presentation:** We report here 3 cases with vitamin D-dependent rickets, type-II, all members of the same family (2 sisters, aged 1.5, 5 years and their 5 year-old cousin) who had referred to the endocrine and metabolic center in the Imam–Reza hospital in Mashhad, presenting with limb deformities, wide wrist, seizures, disorder in dental growth, alopecia, and several bone fractures. Despite various treatments, they had not recovered. However it was notable that after receiving growth hormone therapy for growth failure, rickets symptoms improved dramatically in clinical, laboratory, and radiological parameters. Using growth hormone therapy to improve height, we observed improvements in the underlying disease of siblings with VDDR-type-II. **Conclusion:** Growth hormone therapy may be advisable to treat VDDR-type II symptoms.

**Keywords:** Vitamin –D dependent rickets, Growth hormone, Alopecia, Short stature