

## بررسی اثر ترکیب عصاره‌های گیاهان خار مریم، کنگر فرنگی و عناب بر کبد چرب غیرالکلی در موش‌های صحرایی

مژگان محمدی‌فر<sup>۱</sup>، محمد بهنام<sup>۲</sup>، دکتر سید علیرضا طلائی<sup>۲</sup>، دکتر طاهره خامه چیان<sup>۳</sup>، دکتر مهدی مهران<sup>۴</sup>، دکتر محسن تقی زاده<sup>۱</sup>

(۱) مرکز تحقیقات بیوشیمی و تغذیه در بیماری‌های متابولیک، دانشگاه علوم پزشکی کاشان، (۲) مرکز تحقیقات فیزیولوژی، دانشگاه علوم پزشکی کاشان، (۳) گروه آسیب شناسی، دانشکده پزشکی، دانشگاه علوم پزشکی کاشان، (۴) مرکز تحقیقات گیاهان دارویی شرکت داروسازی بارچ اساس، نشانی مکاتبه‌ی نویسنده‌ی مسئول: کاشان، بلوار قطب راوندی، دانشگاه علوم پزشکی کاشان، مرکز تحقیقات بیوشیمی و تغذیه در بیماری‌های متابولیک. دکتر محسن تقی‌زاده؛ e-mail: taghizadeh\_m@kaums.ac.ir

### چکیده

**مقدمه:** کبد چرب غیرالکلی از آسیب‌های مزمن کبدی است که شیوع آن در جهان رو به افزایش است. هدف از این مطالعه، بررسی تاثیر عصاره‌ی ترکیبی گیاهان خارمریم، کنگر فرنگی و عناب بر کبد چرب غیرالکلی ناشی از به کارگیری رژیم پرچرب در موش‌های صحرایی بود. **مواد و روش‌ها:** در این مطالعه‌ی تجربی، ۴۰ سر موش صحرایی نر به صورت تصادفی به گروه‌های شاهد (۸ سر) و تغذیه با رژیم پرچرب (۳۲ سر) تقسیم شدند. پس از ۴ ماه تغذیه با رژیم پرچرب، موش‌های مبتلا به کبد چرب به ۴ گروه ۸ تایی شامل گروه تغذیه با رژیم پرچرب و ۳ گروه دریافت‌کننده‌ی عصاره با دوزهای ۱۰۰، ۲۰۰ و ۴۰۰ میلی‌گرم بر کیلوگرم وزن تقسیم و به مدت ۲ ماه تحت تیمار با عصاره قرار گرفتند. در پایان پروفایل لیپیدی، فعالیت آنزیم‌های کبدی در سرم و هیستولوژی کبد مورد بررسی قرار گرفت. **یافته‌ها:** تغذیه با رژیم پرچرب توانست مقادیر کلسترول، تری‌گلیسرید و کلسترول - LDL را افزایش و میزان کلسترول - HDL را کاهش دهد ( $P < 0/001$ ). هم‌چنین، رژیم پرچرب میزان فعالیت آنزیم‌های آلانین آمینوترانسفراز، آسپاراتات آمینوترانسفراز و آلکالن فسفاتاز را به میزان ۸۴، ۱۱۳ و ۲۲۸ درصد افزایش داد ( $P < 0/001$ ). دریافت عصاره با دوزهای ۲۰۰ و ۴۰۰ میلی‌گرم بر کیلوگرم وزن بدن، موجب بهبود وضعیت لیپیدها ( $P < 0/05$ ) و کاهش فعالیت آنزیم‌های کبدی ( $P < 0/05$ ) شد. یافته‌های آسیب‌شناسی کبد، تغییرات ناشی از رژیم پرچرب و درمان با عصاره را تایید کرد. **نتیجه‌گیری:** تغذیه با رژیم پرچرب سبب ایجاد کبد چرب غیرالکلی می‌شود و تیمار با عصاره‌ی ترکیبی گیاهان خارمریم، کنگر فرنگی و عناب سبب بهبود شاخص‌های این بیماری می‌گردد.

**واژگان کلیدی:** خارمریم، کنگر فرنگی، عناب، کبد چرب غیرالکلی، رژیم پرچرب

دریافت مقاله: ۹۶/۵/۴ - دریافت اصلاحیه: ۹۶/۹/۱۲ - پذیرش مقاله: ۹۶/۱۰/۲

### مقدمه

که تجمع تری‌گلیسرید در کبد، باعث افزایش حساسیت هپاتوسیت‌ها به سایتوکاين‌ها، اختلال در عملکرد میتوکندری، استرس اکسیداتیو و تبدیل استئاتوز به استئاتوهپاتیت می‌شود.<sup>۱</sup> علی‌رغم این که کبد چرب می‌تواند به نارسایی مزمن کبد تبدیل شود، هنوز درمان مناسبی برای آن پیدا نشده - است. رویکرد اولیه در درمان کبد چرب، اصلاح سبک زندگی و افزایش حساسیت به انسولین از طریق اصلاح رژیم غذایی و فعالیت‌های ورزشی است.<sup>۲</sup> داروهای گیاهی با داشتن

کبد چرب غیرالکلی طیفی از آسیب‌های کبد است که از استئاتوز اولیه تا استئاتوهپاتیت (NASH) و سیروز کبد را شامل می‌شود.<sup>۱</sup> اگر چه پاتوژنز این بیماری به طور کامل مشخص نیست اما نقش مکانیسم‌های متعددی از جمله اختلال در متابولیسم لیپیدها، مقاومت به انسولین و استرس اکسیداتیو در بروز استئاتوز ثابت شده‌است.<sup>۲</sup> به نظر می‌رسد

عناصیب بر شاخص‌های خونی و بافتی کبد در موش‌های صحرایی مبتلا به کبد چرب غیرالکلی انجام شد.

## مواد و روش‌ها

حیوانات: این مطالعه تجربی روی ۴۰ سر موش صحرایی نر نژاد ویستار با محدوده‌ی وزنی ۲۰۰ تا ۲۵۰ گرم انجام گرفت. حیوانات در حیوان‌خانه‌ی دانشگاه علوم پزشکی کاشان و تحت شرایط استاندارد با دمای  $22 \pm 2$  درجه‌ی سانتی‌گراد، رطوبت  $55 \pm 5\%$  و سیکل روشنایی ۱۲ ساعته نگهداری شدند. موش‌ها در طول مطالعه از نظر دسترسی به آب و غذا محدودیتی نداشتند. مطالعه‌ی حاضر با کد IR.KAUMS.REC.1395.138 در کمیته‌ی اخلاق دانشگاه علوم پزشکی کاشان به تصویب رسیده است. در کار با حیوانات آزمایشگاهی تمامی اصول اخلاقی رعایت شد. حیوانات مورد استفاده در این پژوهش ابتدا وزن شدند و سپس به صورت تصادفی به شرح زیر گروه‌بندی شدند:

تعداد ۸ سر موش به عنوان گروه شاهد منفی در نظر گرفته شدند و بقیه موش‌ها تحت تیمار با یک رژیم پرچرب قرار گرفتند. چهار ماه بعد از شروع تغذیه با رژیم پرچرب، موش‌ها وزن شدند و سپس از دم موش‌ها خون‌گیری شد و شاخص‌های بیوشیمیایی در سرم آن‌ها سنجیده شد. همچنین تعداد ۳ سر موش به‌طور تصادفی انتخاب شدند و پس از تهیه نمونه بافت کبد و بررسی آن توسط پاتولوژیست، القای کبد چرب در موش‌ها تأیید شد. سپس موش‌های مبتلا شده به کبد چرب به ۴ گروه ۸ تایی تقسیم شدند: ۱- گروه تغذیه با رژیم پرچرب، ۲- گروه تغذیه با رژیم پرچرب و دریافت کننده عصاره با دوز ۱۰۰ میلی‌گرم بر کیلوگرم وزن موش، ۳- گروه تغذیه با رژیم پرچرب و دریافت‌کننده‌ی عصاره با دوز ۲۰۰ میلی‌گرم بر کیلوگرم وزن، ۴- گروه تغذیه با رژیم پرچرب و دریافت‌کننده‌ی عصاره با دوز ۴۰۰ میلی‌گرم بر کیلوگرم وزن. دوزهای مختلف عصاره به مدت ۲ ماه روزانه از طریق گاواژ تجویز شدند. جهت در نظر گرفتن استرس گاواژ، برای گروه شاهد هر روز آب مقطر تجویز شد.

تهیه غذای پرچرب: برای تهیه‌ی رژیم پرچرب، پودر غذای پایه‌ی جوندگان (۲۸ درصد)، کره (۲۸ درصد) و ساکاروز (۱۴ درصد)، زرده‌ی تخم‌مرغ (۱۹ درصد) و سفیده‌ی تخم‌مرغ (۱۱ درصد) با هم مخلوط شدند. پودر حاصل به مدت ۳۰ دقیقه در اوون ۱۰۰ درجه‌ی سانتی‌گراد خشک شد و به صورت پلیت در اختیار جوندگان قرار

ترکیبات ضد التهاب و آنتی‌اکسیدان می‌توانند در بهبود بیماری‌های کبدی مؤثر باشند.<sup>۵</sup> امروزه گیاهان بسیاری با خاصیت حفاظت کبدی شناخته شده‌اند. خارمریم، کنگرفرنگی و عناب از جمله این گیاهان هستند.

خار مریم (*Silybum Marianum L.*) گیاهی است که از آن به عنوان افزایش‌دهنده‌ی جریان صفرا یاد می‌کنند.<sup>۶</sup> عصاره‌ی خار مریم شامل مواد شیمیایی متنوعی از جمله فلاوئوگلیکوزیدها است که در مجموع سیلیمارین نامیده می‌شوند.<sup>۷</sup> سیلیمارین مخلوطی از فلاوونوئیدها است که اثرات محافظت کبدی و آنتی‌اکسیدانی آن به اثبات رسیده است.<sup>۸</sup> سیلیمارین در درمان مسمومیت‌های کبدی و بیماری‌های مزمن کبدی مؤثر بوده است.<sup>۹،۱۰</sup> کنگر فرنگی (*Cynara scolymus L.*) به عنوان کاهنده‌ی چربی و قند خون شناخته می‌شود.<sup>۱۱</sup> کنگرفرنگی می‌تواند سطح لیپید و کلسترول پلاسما را کاهش دهد.<sup>۱۲</sup> این تأثیر می‌تواند ناشی از دو عملکرد کنگرفرنگی باشد. اول این که این گیاه می‌تواند جریان صفرا را افزایش دهد و موجب افزایش دفع اسیدهای صفراوی شود.<sup>۱۱</sup> دوم این که کنگر فرنگی به صورت غیرمستقیم سنتز کلسترول را مهار می‌کند؛ در واقع این گیاه عوامل فعال‌کننده‌ی آنزیم HMG-CoA Reductase را مهار کرده و مسیرهای غیرفعال کننده این آنزیم را تحریک می‌کنند.<sup>۱۳</sup> از گیاهان دارویی دیگر می‌توان به عناب (*Ziziphus jujube Mill.*) اشاره کرد که در طب چینی از آن برای تقویت کبد استفاده می‌شده است.<sup>۱۴</sup> گزارش شده است، مواد فعال موجود در عناب با مهار آنزیم سیکلواکسیژناز ۲ از تولید پروستاگلاندین‌ها جلوگیری می‌کنند و سبب کاهش التهاب می‌شوند.<sup>۱۵</sup> نشان داده شده است که عناب می‌تواند از کبد در برابر استرس اکسیداتیو ناشی از کربن تتراکلرید محافظت کند.<sup>۱۶</sup>

همان‌طور که اشاره شد، هر کدام از سه گیاه خارمریم، کنگر فرنگی و عناب می‌توانند سبب بهبود عملکرد کبد و بیماری کبد چرب شوند.<sup>۱۰،۱۳،۱۶</sup> با این حال، هنوز مصرف هیچ کدام از آن‌ها به عنوان درمان مؤثر و کارآمد برای بیماری کبد چرب مطرح نشده‌اند. در این مطالعه بر آن شدیم تا با ترکیب سه گیاه خارمریم، کنگر فرنگی و عناب یک فرمولاسیون مناسب برای درمان کبد چرب غیرالکلی بیابیم. بنابراین، مطالعه حاضر با هدف بررسی تأثیر ترکیب عصاره‌های هیدروالکلی گیاهان خارمریم، کنگر فرنگی و

گرفت.<sup>۱۷</sup> رژیم پرچرب به صورت هفتگی ساخته و در یخچال نگهداری می‌شد.

تهیه و تجزیه‌ی عصاره: ابتدا بذر خارمریم، اندام هوایی کنگر فرنگی و میوه عناب پودر شدند و سپس توسط اتر نفت روغن‌گیری شد. عصاره‌گیری از هر گیاه با روش پرکولاسیون با اتانول ۷۰ درصد انجام شد. ترکیب حلال با پودر گیاه به مدت ۴۸ ساعت در دمای اتاق انکوبه شد. سپس با استفاده از کاغذ صافی به میزان ۱ به ۱ حجمی، عصاره گرفته شد. عصاره به دست آمده تا غلظت ماده خشک ۵۰ درصد تحت خلا تغلیظ شد. جهت تجزیه‌ی عصاره‌ها، مقدار ۱۰۰ میلی‌گرم از هر عصاره در ۱۰ میلی‌لیتر متانول حل شد و سپس به مدت ۱۵ دقیقه با سرعت ۵۰۰۰ دور بر دقیقه سانتریفیوژ شد. محلول شفاف به دست آمده، پس از عبور از فیلتر ۰/۴۵ میکرون، سه مرتبه به دستگاه HPLC تزریق شد.<sup>۸،۱۶،۱۸</sup> عصاره‌های سه گیاه خارمریم، کنگر فرنگی و عناب به نسبت ۶۰:۲۰:۲۰ درصد با هم ترکیب شدند و سپس دوزهای ۱۰۰، ۲۰۰ و ۴۰۰ میلی‌گرم از ترکیب آن‌ها تهیه شد. جهت بررسی تاثیر عصاره‌ی ترکیبی بر موش‌های مبتلا به کبد چرب، شاخصه‌های بیوشیمیایی و بافتی کبد سنجیده شد.

سنجش شاخصه‌های بیوشیمیایی: جهت بررسی پروفایل لیپیدی، شامل میزان تری‌گلیسرید (TG)، کلسترول تام (TC)، لیپوپروتئین با دانسیته کم (LDL) و لیپوپروتئین با دانسیته بالا (HDL) و میزان آنزیم‌های کبدی شامل آلانین آمینوترانسفراز، آسپارتات آمینوترانسفراز و آلکالین فسفاتاز (AST، ALT و ALP)، طی دو مرحله، پیش از شروع دوره درمان با عصاره و در پایان مطالعه، از موش‌ها خون‌گیری به عمل آمد. به منظور تفکیک سرم، نمونه خون‌های به دست آمده، پس از ۲۰ دقیقه انکوباسیون در آزمایشگاه، به مدت ۱۰ دقیقه با دور ۲۰۰۰ سانتریفیوژ شدند. عوامل ذکر شده با استفاده از آنزیم‌ها و کیت‌های تجاری سنجیده شدند.

بررسی پاتولوژی بافت کبد: پس از قربانی کردن حیوان (قطع سر)، لوب سمت چپ کبد موش‌ها به سرعت خارج شد و پس از شست و شو با نرمال سالین در فرمالین ۱۰ درصد تثبیت شد. پس از ثبوت بافت، نمونه‌ها در دستگاه پاساژ بافت پردازش شدند و بلوک پارافینی تهیه شد. سپس برش‌هایی به ضخامت ۵ میکرومتر از بافت‌ها تهیه شد و با روش هماتوکسیلین-ئوزین رنگ‌آمیزی شدند. لام‌های تهیه شده توسط پاتولوژیست و با میکروسکوپ نوری بررسی شدند.

تغییرات بافتی بر اساس میزان تجمع چربی در کبد به این صورت درجه بندی شدند: صفر: بدون استئاتوز، یک: کمتر از ۲۵ درصد هیپاتوسیت‌ها دچار استئاتوز هستند، دو: بین ۲۶ تا ۵۰ درصد هیپاتوسیت‌ها دچار استئاتوز هستند، سه: بین ۵۱ تا ۷۵ درصد هیپاتوسیت‌ها دچار استئاتوز هستند، چهار: بیش از ۷۵ درصد هیپاتوسیت‌ها دچار استئاتوز هستند.

تحلیل آماری: داده‌های کمی حاصل از این مطالعه با نرم‌افزار آماری SPSS 21 و با آزمون تحلیل واریانس یک طرفه و پس‌آزمون توکی تحلیل شدند. جهت تعیین نرمال بودن داده‌ها از آزمون کولموگروف اسمیرنوف استفاده شد. برای تحلیل داده‌های بافت‌شناسی از آزمون ناپارامتری کروسکال والیس استفاده شد. داده‌ها به صورت انحراف معیار از میانگین گزارش شدند و سطح معنی‌داری  $P < 0/05$  در نظر گرفته شد.

## یافته‌ها

**آنالیز عصاره‌ها:** مقدار سیلیمارین در عصاره اتانولی خار مریم ۸/۸ درصد حجمی بود. همچنین، مقدار کلروژنیک اسید در عصاره‌ی خشک کنگر فرنگی برابر ۲/۸ درصد حجمی به دست آمد. مقدار فنولیک تام در عصاره‌ی میوه عناب با ماده‌ی خشک ۵۰ درصد، ۰/۹ درصد بر حسب گالیک اسید محاسبه شد.

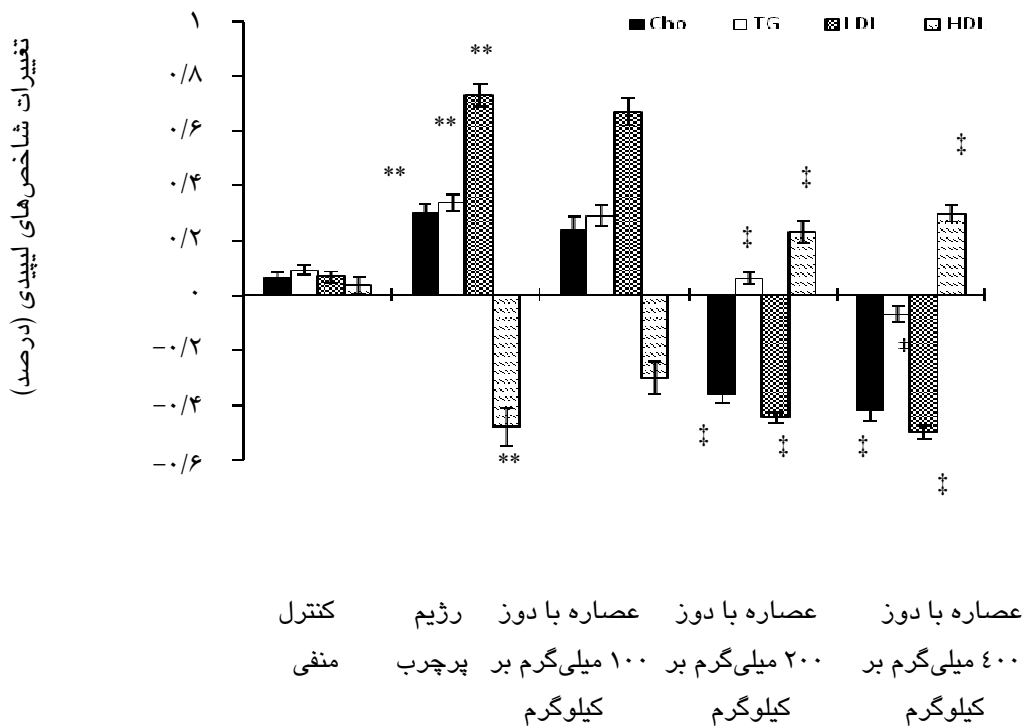
القای کبد چرب: دریافت رژیم پرچرب به مدت ۴ ماه توانست سطوح سرمی شاخص‌های تری‌گلیسرید (۷۱ درصد افزایش)، کلسترول تام (۵۰ درصد افزایش) و LDL (۲۳۳ درصد افزایش) را نسبت به گروه شاهد منفی افزایش دهد ( $P < 0/001$ )، این درحالی‌است که میزان HDL در موش‌های دریافت کننده رژیم پرچرب نسبت به گروه شاهد منفی ۲۵ درصد کاهش یافت ( $P < 0/001$ ). مقادیر شاخص‌های بیوشیمیایی در موش‌های گروه شاهد منفی تغییر معنی‌داری نشان نداد ( $P = 0/4$ ). میزان فعالیت آنزیم‌های کبدی (ALT، AST و ALP) با دریافت رژیم پرچرب به طور معنی‌داری افزایش یافت ( $P < 0/001$ ) نسبت به شاهد منفی). همچنین، بررسی بافت کبد موش‌هایی که به صورت تصادفی از بین حیوانات دریافت‌کننده رژیم پرچرب انتخاب شده بودند، نشان داد که کبد چرب درجه ۲ در حیوانات ایجاد شده است.

تغییرات وزن: دریافت رژیم پرچرب به مدت چهار ماه سبب شد که وزن حیوانات دریافت‌کننده‌ی این رژیم به طور میانگین ۷۷ درصد افزایش (از  $220 \pm 5$  به  $295 \pm 6$  گرم) یابد.

در موش‌های دریافت‌کننده رژیم پرچرب در طی دو ماه تیمار با عصاره به میزان ۳۰، ۳۴ و ۷۳ درصد افزایش یافت ( $P < 0.001$ ). همچنین، مقدار HDL در این گروه از موش‌ها ۴۸ درصد کاهش یافته بود ( $P < 0.001$ ). دریافت عصاره با دوزهای ۲۰۰ و ۴۰۰ میلی‌گرم بر کیلوگرم موجب کاهش معنی‌دار شاخص‌های Chol، TG و LDL و افزایش مقدار HDL در گروه‌های درمانی شد ( $P < 0.05$ ). این در حالی است که دریافت دوز ۱۰۰ میلی‌گرم بر کیلوگرم عصاره نتوانست پروفایل لیپیدی موش‌های دریافت‌کننده رژیم پرچرب را بهبود بخشد ( $P = 0.2$ ) (نمودار ۱).

این در حالی است که وزن موش‌های گروه شاهد تنها ۲۶ درصد افزایش یافت. تحلیل آماری نشان داد که اختلاف بین درصد افزایش وزن در دو گروه معنی‌دار است ( $P < 0.001$ ). طی دو ماه بعد، وزن موش‌های گروه رژیم پرچرب از ۳۹۵ به ۵۱۰ گرم رسید (۳۰ درصد افزایش،  $P < 0.001$ ). دریافت عصاره با دوزهای ۲۰۰ و ۴۰۰ میلی‌گرم بر کیلوگرم طی دو ماه باعث افزایش وزن حیوانات به میزان ۱۲ و ۸ درصد شد ( $P < 0.05$  در مقایسه با گروه رژیم پرچرب).

تغییرات شاخص‌های بیوشیمیایی پس از دریافت عصاره: سطوح سرمی شاخص‌های تری‌گلیسرید، کلسترول و LDL

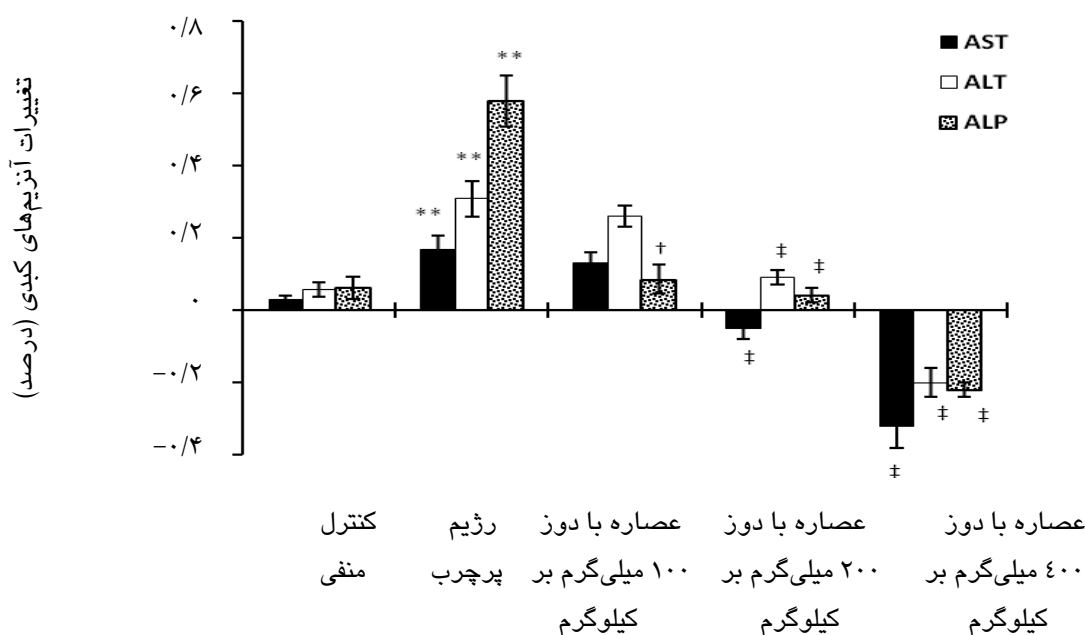


نمودار ۱- درصد تغییرات شاخص‌های لیپیدی (Chol، TG، LDL و HDL) در سرم موش‌های صحرائی.

مقادیر به صورت میانگین  $\pm$  انحراف استاندارد از میانگین گزارش شده است. \*\* اختلاف معنی‌دار بین میانگین شاخص‌های Chol، TG، LDL و HDL نسبت به گروه شاهد پیش و پس بعد از دوره تیمار با عصاره ( $P < 0.001$ ). † اختلاف معنی‌دار بین شاخص‌های Chol، TG، LDL و HDL پیش و پس از دوره تیمار با عصاره ( $P < 0.001$ )

موش‌های تغذیه شده با رژیم پرچرب در طی زمان مداخله با عصاره، افزایش معنی‌داری نشان داد ( $P < 0.001$ ).

همان‌طور که در نمودار ۲ نشان داده شده است، میزان فعالیت آنزیم‌های کبدی (ALT، AST و ALP) در سرم



نموار ۲- درصد تغییرات فعالیت آنزیم‌های ALT، AST و ALP در سرم موش‌های صحرائی.

مقادیر به صورت میانگین ± انحراف استاندارد از میانگین گزارش شده است. \*\* اختلاف معنی‌دار بین میانگین فعالیت آنزیم‌های ALT، AST و ALP نسبت به گروه شاهد پیش و پس از دوره تیمار با عصاره ( $P < 0.001$ )، † اختلاف معنی‌دار بین میانگین فعالیت آنزیم‌های ALT، AST و ALP پیش و پس از دوره تیمار با عصاره ( $P < 0.05$ )، ‡ اختلاف معنی‌دار بین میانگین فعالیت آنزیم‌های ALT، AST و ALP پیش و پس از دوره تیمار با عصاره ( $P < 0.001$ )

پرچرب شد ( $P < 0.05$ ). نتایج تحلیل آماری نشان داد که دوز ۴۰۰ میلی‌گرم بر کیلوگرم عصاره نسبت به دوز ۲۰۰ میلی‌گرم بر کیلوگرم در کاهش مقادیر آنزیم‌های کبدی موثرتر است ( $P < 0.05$ ).

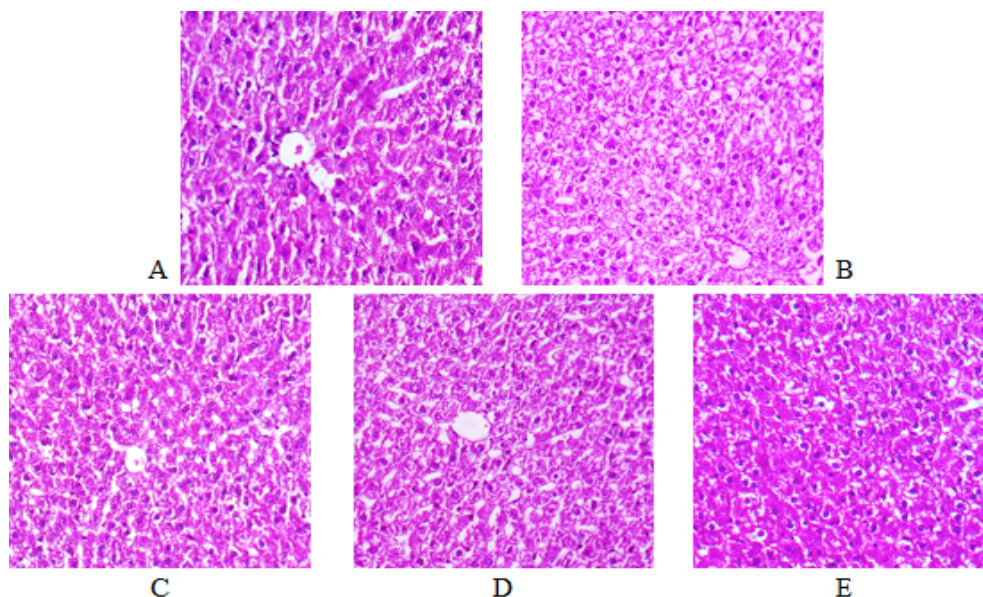
**تغییرات پاتولوژی بافت کبد:** بررسی‌های میکروسکوپی نشان دادند که بافت کبد در موش‌های گروه شاهد ساختاری طبیعی دارد (جدول و شکل ۱).

تجویز دوز ۴۰۰ میلی‌گرم بر کیلوگرم عصاره نه تنها مانع افزایش میزان فعالیت آنزیم‌ها شد، بلکه سبب کاهش سطح فعالیت آنزیمی شد ( $P < 0.001$ ). تجویز عصاره در دوز ۲۰۰ میلی‌گرم بر کیلوگرم باعث کاهش فعالیت آنزیم‌های کبدی نسبت به گروه پرچرب شد ( $P < 0.001$ ). مصرف دوز ۱۰۰ میلی‌گرم بر کیلوگرم عصاره، بر میزان آنزیم‌های آمینوترانسفراز تأثیر معنی‌داری نداشت، اما سبب کاهش میزان آنزیم آلکالن فسفاتاز نسبت به گروه تغذیه با رژیم

جدول ۱- تاثیر عصاره گیاهان خار مریم، کنگر فرنگی و عناب بر درجه استئاتوز کبد در موش‌های صحرائی

P	درجات استئاتوز کبد					گروه‌ها
	۴	۳	۲	۱	۰	
	۰	۰	۰	۱	۷	شاهد
a	۱	۱	۴	۲	۰	رژیم پرچرب
a	۰	۲	۳	۳	۰	عصاره با دوز ۱۰۰ میلی‌گرم
bc	۰	۰	۴	۴	۰	عصاره با دوز ۲۰۰ میلی‌گرم
bc	۰	۰	۲	۶	۱	عصاره با دور ۴۰۰ میلی‌گرم

ارقام نشان‌دهنده تعداد موش‌ها برای هر درجه از استئاتوز می‌باشد. a:  $P < 0.001$  نسبت به گروه شاهد؛ b:  $P < 0.05$  نسبت به گروه رژیم پرچرب؛ c:  $P < 0.05$  نسبت به سایر گروه‌های دریافت‌کننده عصاره.



شکل ۱- نمای ریزبینی از بافت کبد (رنگ‌آمیزی هماتوکسیلین-ئئوزین، بزرگ‌نمایی  $\times 40$ ). (A) گروه شاهد: هیپاتوسیت‌ها و ساختار بافت کبد طبیعی می‌باشد. (B) گروه دریافت‌کننده رژیم پرچرب: تشکیل واکوئل‌های چربی (C) گروه دریافت‌کننده رژیم پرچرب و عصاره با دوز ۱۰۰ میلی‌گرم: تغییر چربی کبد نسبت به گروه رژیم پرچرب معنی‌دار نیست. (D) گروه دریافت‌کننده رژیم پرچرب و عصاره با دوز ۲۰۰ میلی‌گرم: کاهش واکوئل‌های چربی. (E) گروه دریافت‌کننده رژیم پرچرب و عصاره با دوز ۴۰۰ میلی‌گرم: بافت کبد طبیعی بوده و به جز واکوئل‌های ریز چربی در برخی هیپاتوسیت‌ها تغییر پاتولوژیک دیگری دیده نمی‌شود.

مطالعه نشان داد که مصرف رژیم پرچرب می‌تواند سبب اختلال در متابولیسم لیپیدها و افزایش میزان Chol، TG، HDL و LDL در سرم موش‌های صحرایی شود که این یافته با مطالعات قبلی همسو است.<sup>۱۹،۲۰</sup> از نشانه‌های آسیب بافت کبد می‌توان به افزایش فعالیت سرمی آنزیم‌های ALT، AST و ALP اشاره کرد.<sup>۲۱</sup> در این مطالعه، دریافت رژیم غذایی پرچرب توانست موجب افزایش فعالیت این آنزیم‌ها در سرم حیوانات شود. برای ایجاد بیماری کبد چرب در حیوانات آزمایشگاهی، روش‌های مختلفی از جمله دستکاری‌های ژنتیکی، استفاده از رژیم‌های بدون کولین و متیونین و استفاده از رژیم پرچرب وجود دارد که مورد آخر معتبرترین مدل برای ایجاد کبد چرب در حیوانات است.<sup>۲۲</sup> در مطالعه‌ی امامت و همکارانش که رژیم مورد استفاده در این پژوهش را معرفی کرده‌اند، گزارش شده است که مصرف این رژیم نه تنها باعث ایجاد استئاتوهپاتیت غیرالکلی در موش‌های صحرایی می‌شود، بلکه سایر مشخصه‌های متابولیک دخیل در بیماری کبد چرب در انسان را نیز ایجاد می‌کند.<sup>۲۰</sup>

این در حالی است که رژیم پرچرب، سبب تجمع چربی در هیپاتوسیت‌ها به صورت واکوئل‌های ریز و درشت شد (P<۰/۰۰۱ نسبت به گروه شاهد). اگرچه دریافت عصاره در دوز ۱۰۰ میلی‌گرم بر کیلوگرم تاثیر معنی‌داری بر استئاتوز بافت کبد نداشت (P=۰/۳)، اما دریافت دوزهای ۲۰۰ و ۴۰۰ میلی‌گرم بر کیلوگرم عصاره سبب کاهش تعداد واکوئل‌های چربی و ارتشاح سلولی نیز در موش‌های رژیم پرچرب نسبت به گروه شاهد افزایش داشت و دریافت عصاره در دوزهای ۲۰۰ و ۴۰۰ میلی‌گرم بر کیلوگرم سبب کاهش معنی‌دار این شاخص‌ها شد (P<۰/۰۰۵).

## بحث

کبد چرب با تجمع چربی در سلول‌های کبدی و استئاتوز آغاز می‌شود و در نهایت می‌تواند به استئاتوهپاتیت و آسیب بافت کبد منجر شود. استئاتوز کبدی می‌تواند ناشی از اختلال در مسیرهای متابولیسم لیپیدها باشد و به دلیل عدم تعادل در تولید و تجزیه لیپیدها ایجاد شود. نتایج حاصل از این

برای بررسی اثر عصاره‌ی گیاهان خارمریم، کنگرفرنگی و عناب، سه دوز از این عصاره به صورت پاسخ به دوز تهیه و گاوآژ شدند. دریافت این عصاره در دوزهای ۲۰۰ و ۴۰۰ میلی‌گرم بر کیلوگرم سبب بهبود نشان‌گرهای بیوشیمیایی در موش‌های مبتلا به کبد چرب شد.

بررسی‌های بافت‌شناسی روی بافت کبد مؤید این نکته است که رژیم پرچرب سبب ذخیره چربی در هپاتوسیت‌ها و ایجاد کبد چرب غیر الکلی می‌شود. علاوه بر این، تجمع سلول‌های التهابی در کبد نشان‌دهنده‌ی التهاب بافتی ایجاد شده در اثر دریافت رژیم پرچرب است. دریافت عصاره‌ی گیاهان خارمریم، کنگرفرنگی و عناب توانست سبب کاهش استئاتوز در هپاتوسیت‌ها شود و التهاب ایجاد شده در بافت کبد را بهبود بخشد. در مطالعات انجام شده، نشان داده شده است که هر یک از سه گیاه خارمریم، کنگرفرنگی و عناب دارای توانایی حفاظت از بافت کبد هستند.<sup>۹،۱۱،۱۶</sup> با این وجود، هیچ کدام از آن‌ها به عنوان یک داروی کارآمد در درمان کبد چرب شناخته نمی‌شوند. هدف از این مطالعه، دستیابی به یک فرمولاسیون مناسب برای درمان کبد چرب بود. نتایج مطالعه‌ی همراستا با مطالعات قبلی، نشان‌دهنده‌ی تاثیر گیاهان خارمریم، کنگرفرنگی و عناب بر بهبود بیماری کبد چرب است. این اثر هپاتوپروتکتیو را می‌توان به وجود میزان بالای آنتی‌اکسیدان‌ها در این گیاهان مربوط دانست.

دانه‌ی خار مریم، دارای ۴ تا ۶ درصد و عصاره این گیاه حاوی ۶۵ تا ۸۰ درصد سیلیمارین است.<sup>۲۳،۲۴</sup> سیلیمارین یک مخلوط فنولی استاندارد استخراج شده از خارمریم است و آثار متعددی از جمله اثر ضدالتهابی، قابلیت حفاظت سلولی، آنتی‌کارسینوژنیک دارد؛<sup>۲۵</sup> از بین آثار فارماکولوژی، قابلیت حفاظت از سلول‌های کبدی سیلیمارین بیش از سایر خواص مورد توجه است.<sup>۲۶</sup> این اثر می‌تواند از طریق مکانیسم‌های آنتی‌اکسیدانی مختلفی، از جمله مهار پراکسیداسیون چربی، تحریک RNA پلی‌مراز ریبوزومی، محافظت از هپاتوسیت‌ها در برابر توکسین‌ها، مهار سایتوکین‌هایی مانند TNF- $\alpha$  (فاکتور نکروز دهنده تومور-آلفا)، اعمال شود.<sup>۸</sup> گزارش شده است سیلیمارین می‌تواند استرس اکسیداتیو تولید شده در موش‌های تغذیه‌کننده با سوکروز را مهار کرده و الگوی کلاسترول و لیپوپروتئین‌های پلاسما را بهبود بخشد.<sup>۲۷</sup>

ظرفیت تام آنتی‌اکسیدانی کنگرفرنگی یکی از بالاترین موارد گزارش شده در گیاهان است. مشتقات کافئیک اسید از جمله کلروژنیک اسید و سینارین ماده مؤثره موجود در

کنگرفرنگی است. در مطالعه‌ای، ۲۰ بیمار زن و مرد مبتلا به دیابت نوع ۲ بیسکوئیت گندم حاوی پودر کنگر فرنگی را مصرف کردند. نتایج مطالعه، نشان‌گر کاهش قابل توجه قندخون و بهبود پروفایل لیپیدی در گروه درمانی بود.<sup>۲۸</sup> در یک مطالعه‌ی دیگر، نشان داده شد که عصاره‌ی کنگرفرنگی می‌تواند سبب افزایش جریان صفرا شود. به‌علاوه، محققین بیان کرده‌اند که اگرچه عصاره‌ی کنگرفرنگی قادر به حفاظت از کبد در برابر CCl<sub>4</sub> است، اما کلروژنیک اسید و سینارین هر یک به تنهایی نمی‌توانند از آسیب کبدی ناشی از CCl<sub>4</sub> جلوگیری کنند.<sup>۲۹</sup> این در حالی است که در مقاله دیگری بیان شده است، سینارین فعالیت هپاتوپروتکتیو قابل توجهی را در محیط برون‌تنی در مقابل کربن تترا کلرید نشان می‌دهد.<sup>۳۰</sup>

گزارش شده است که عناب به دلیل داشتن مقادیر بالای ترکیبات فنولی و خاصیت آنتی‌اکسیدانی می‌تواند اثر آنتی‌آتروژنیک داشته باشد و از بروز عوارض قلبی در موش‌های مبتلا به دیابت جلوگیری کند.<sup>۳۱</sup> ترکیبات فنولی هم‌چون کلروژنیک اسید، کافئیک اسید و کاتچین، بیشترین میزان آنتی‌اکسیدان موجود در عناب را تشکیل می‌دهند.<sup>۳۲</sup> در مطالعه‌ی دیگری نشان داده شد که مصرف روزانه ۱۵ گرم عناب به مدت یک ماه اگرچه بر نمایه‌ی توده‌ی بدنی کودکان اثری نمی‌گذارد، اما می‌تواند سبب کاهش میزان کلاسترول سرم شود و پروفایل لیپیدی را بهبود بخشد.<sup>۳۳</sup> علاوه بر این، عناب می‌تواند موجب کاهش مقاومت به انسولین و مهار واسطه‌های التهابی، از جمله نیتریک اکساید و پروستاگلاندین‌ها شود.<sup>۳۴</sup> در پژوهشی که بر روی موش‌های صحرایی انجام شده، نتایج نشان داد که عصاره عناب نیز می‌تواند سبب محافظت از کبد در مقابل تتراکلریدکربن شود.<sup>۱۶</sup>

بنابر آنچه گفته شد، عصاره‌ی ترکیبی سه گیاه خارمریم، کنگر فرنگی و عناب با مکانیسم‌های مختلفی سبب بهبود بافت کبد، پروفایل لیپیدی و آنزیم‌های کبدی در موش‌های مبتلا به کبدچرب غیرالکلی می‌شود. برای شناخت دقیق‌تر این مکانیسم‌ها مطالعات بیشتری نیاز است. از محدودیت‌های این مطالعه می‌توان به عدم سنجش مقاومت به انسولین و شاخصه‌های استرس اکسیداتیو همچون مالون دی آلدئید و گلووتاتیون اشاره کرد. امید است در مطالعات بعدی با سنجش این متغیرها، مسیرهای دخیل در عملکرد گیاهان دارویی مشخص شوند.

پزشکی کاشان است. لذا بدین‌وسیله از آن معاونت تشکر و قدردانی به عمل می‌آید. همچنین شرکت داروسازی باریج اسانس کاشان تهیه عصاره گیاهان دارویی، تجزیه و تحلیل آن‌ها و تامین بخشی از هزینه‌های این طرح تحقیقاتی را بر عهده داشته است؛ بدین‌وسیله نویسندگان مقاله از شرکت مذکور تقدیر و تشکر می‌نمایند.

**تضاد منافع:** نویسندگان مقاله اعلام می‌دارند که در این پژوهش تضاد منفعی وجود ندارد.

با توجه به نتایج حاصل از این مطالعه می‌توان گفت ترکیب سه گیاه خارمریم، کنگر فرنگی و عناب می‌تواند به عنوان یک فرمولاسیون جدید برای درمان بیماری کبد چرب غیرالکلی مطرح شوند که البته این امر نیازمند کارآزمایی‌های بالینی است.

**سپاسگزاری:** مقاله‌ی حاضر حاصل بخشی از نتایج طرح پژوهشی شماره ۹۳۱۳۸ مصوب معاونت تحقیقات و فناوری دانشگاه علوم

## References

- Ganz M, Csak T, Szabo G. High fat diet feeding results in gender specific steatohepatitis and inflammasome activation. *World J Gastroenterol* 2014; 20: 8525-34.
- Zhang R, Yu Y, Hu S, Zhang J, Yang H, Han B, et al. Sesamin ameliorates hepatic steatosis and inflammation in rats on a high-fat diet via LXR $\alpha$  and PPAR $\alpha$ . *Nutr Res* 2016; 36: 1022-30.
- Day CP. From fat to inflammation. *Gastroenterol* 2006; 130: 207-10.
- Yao H, Qiao YJ, Zhao YL, Tao XF, Xu LN, Yin LH, et al. Herbal medicines and nonalcoholic fatty liver disease. *World J Gastroenterol* 2016; 22: 6890.
- Xiao J, Fai So K, Liong EC, Tipoe GL. Recent Advances in the Herbal Treatment of Non-Alcoholic Fatty Liver Disease. *J Tradit Complement Med* 2013; 3: 88-94.
- Flora K, Hahn M, Rosen H, Benner K. Milk thistle (*Silybum marianum*) for the therapy of liver disease. *Am J Gastroenterol* 1998; 93: 139-43.
- Tamayo C, Diamond S. Review of clinical trials evaluating safety and efficacy of milk thistle (*Silybum marianum* [L.] Gaertn.). *Integr Cancer Ther* 2007; 6: 146-57.
- Shaker E, Mahmoud H, Mnaa S. Silymarin, the antioxidant component and *Silybum marianum* extracts prevent liver damage. *Food Chem Toxicol* 2010; 48: 803-6.
- Bosisio E, Benelli C, Pirola O. Effect of the flavanolignans of *Silybum marianum* L. on lipid peroxidation in rat liver microsomes and freshly isolated hepatocytes. *Pharmacol Res* 1992; 25: 147159-50165.
- Jacobs BP, Dennehy C, Ramirez G, Sapp J, Lawrence VA. Milk thistle for the treatment of liver disease: a systematic review and meta-analysis. *Am J Med* 2002; 113: 506-15.
- Rodriguez TS, Giménez DG, De la Puerta Vázquez R. Choloretic activity and biliary elimination of lipids and bile acids induced by an artichoke leaf extract in rats. *Phytomedicine* 2002; 9: 687-93.
- Bundy R, Walker AF, Middleton RW, Wallis C, Simpson HC. Artichoke leaf extract (*Cynara scolymus*) reduces plasma cholesterol in otherwise healthy hypercholesterolemic adults: a randomized, double blind placebo controlled trial. *Phytomedicine* 2008; 15: 668-75.
- Gebhardt R. Inhibition of cholesterol biosynthesis in primary cultured rat hepatocytes by artichoke (*Cynara scolymus* L.) extracts. *J Pharmacol Exp Ther* 1998; 286: 1122-8.
- Zhao Z, Liu M, Tu P. Characterization of water soluble polysaccharides from organs of Chinese Jujube (*Zizyphus jujuba* Mill. cv. Dongzao). *Eur Food Res Technol* 2008; 226: 985-9.
- Eldeen I, Van Staden J. Cyclooxygenase inhibition and antimycobacterial effects of extracts from Sudanese medicinal plants. *South Afr J Bot* 2008; 74: 225-9.
- Shen X, Tang Y, Yang R, Yu L, Fang T, Duan J-a. The protective effect of *Zizyphus jujube* fruit on carbon tetrachloride-induced hepatic injury in mice by antioxidant activities. *J Ethnopharmacol* 2009; 122: 555-60.
- Emamat H, Noori M, Foroughi F, Rismanchi M, Eini-Zinab H, Hekmatdoost A. An Accessible and Pragmatic Experimental Model of Nonalcoholic Fatty Liver Disease. *Middle East J Dig Dis* 2016; 8: 109-15.
- Haghi G, Hatami A, Arshi R. Distribution of caffeic acid derivatives in *Gundelia tournefortii* L. *Food chem* 2011; 124: 1029-35.
- Ahmed U, Redgrave TG, Oates PS. Effect of dietary fat to produce non-alcoholic fatty liver in the rat. *J Gastroenterol Hepatol* 2009; 24: 1463-71.
- Emamat H, Foroughi F, Eini-Zinab H, Taghizadeh M, Rismanchi M, Hekmatdoost A. The effects of onion consumption on treatment of metabolic, histologic, and inflammatory features of nonalcoholic fatty liver disease. *J Diabetes Metab Disord* 2015; 15: 25.
- Marchesini G, Bugianesi E, Forlani G, Cerrelli F, Lenzi M, Manini R, et al. Nonalcoholic fatty liver, steatohepatitis, and the metabolic syndrome. *Hepatol* 2003; 37: 917-23.
- Kucera O, Cervinkova Z. Experimental models of non-alcoholic fatty liver disease in rats. *World J Gastroenterol* 2014; 20: 8364-76.
- Greenlee H, Abascal K, Yarnell E, Ladas E. Clinical Applications of *Silybum marianum* in Oncology. *Integr Cancer Ther* 2007; 6: 158-65.
- Kroll DJ, Shaw HS, Oberlies NH. Milk Thistle Nomenclature: Why It Matters in Cancer Research and Pharmacokinetic Studies. *Integr Cancer Ther* 2007; 6: 110-9.
- Huseini HF, Larjani B, Heshmat Ra, Fakhrzadeh H, Radjabipour B, Toliat T, et al. The efficacy of *Silybum marianum* (L.) Gaertn. (silymarin) in the treatment of type II diabetes: a randomized, double-blind, placebo-controlled, clinical trial. *Phytother Res* 2006; 20: 1036-9.
- Katiyar SK, Meleth S, Sharma SD. Silymarin, a Flavonoid from Milk Thistle (*Silybum marianum* L.), Inhibits UV-induced Oxidative Stress Through Targeting Infiltrating CD11b+ Cells in Mouse Skin. *Photochem Photobiol* 2008; 84: 266-71.
- Skottova N, Kazdova L, Oliyamyk O, Vecera R, Sobolova L, Ulrichova J. Phenolics-rich extracts from *Silybum marianum* and *Prunella vulgaris* reduce a high-sucrose diet induced oxidative stress in hereditary



- hypertriglyceridemic rats. *Pharmacol Resh* 2004; 50: 123-30.
28. Nazni P, Vijayakumar TP, Alagianambi P, Amirthaveni M. Hypoglycemic and hypolipidemic effect of *Cynara scolymus* among selected type 2 diabetic individuals. *Pakistan Journal Nutr* 2006; 5: 147-51.
  29. Speroni E, Cervellati R, Govoni P, Guizzardi S, Renzulli C, Guerra M. Efficacy of different *Cynara scolymus* preparations on liver complaints. *Journal of Ethnopharmacol* 2003; 86: 203-11.
  30. Adzet T, Camarasa J, Laguna JC. Hepatoprotective activity of polyphenolic compounds from *Cynara scolymus* against CCl<sub>4</sub> toxicity in isolated rat hepatocytes. *J Nat prod* 1986; 50: 612-7.
  31. Hemmati M, Zohoori E, Mehrpour O, Karamian M, Asghari S, Zarban A, et al. Anti-Atherogenic potential of jujube, saffron and barberry: Anti-Diabetic and antioxidant actions. *EXCLI J* 2015; 14: 908.
  32. San B, Yildirim AN. Phenolic, alpha-tocopherol, beta-carotene and fatty acid composition of four promising jujube (*Ziziphus jujuba* Miller) selections. *J Food Compos Anal* 2010; 23: 706-10.
  33. Sabzghabae AM, Khayam I, Kelishadi R, Ghannadi A, Soltani R, Badri S, et al. Effect of *Zizyphus jujuba* fruits on dyslipidemia in obese adolescents: A triple-masked randomized controlled clinical trial. *Med Arch* 2013; 67: 156.
  34. Goyal R, Sharma PL, Singh M. Possible attenuation of nitric oxide expression in anti-inflammatory effect of *Ziziphus jujuba* in rat. *J Nat Med* 2011; 65: 514-8.

Original Article

## Evaluation Effect of *Silybum Marianum*, *Cynara Scolymus L.* and *Ziziphus jujube Mill.* Combination Extract on Non-alcoholic Fatty Liver in Rats

Mohammadifar M<sup>1</sup>, Behnam M<sup>2</sup>, Talaei S.A<sup>2</sup>, Khamechian T<sup>3</sup>, Mehran M<sup>4</sup>, Taghizadeh M<sup>1</sup>

<sup>1</sup>Biochemistry and Nutrition in Metabolic Diseases Research Center, Kashan University of Medical Sciences, Kashan, Iran, <sup>2</sup>Physiology Research Center, Kashan University of Medical Sciences, Kashan, Iran, <sup>3</sup>Department of Pathology, School of Medicine, Kashan University Medical Sciences, Kashan, Iran, <sup>4</sup>Barij Essence Medicinal Plants Research Center, Kashan, I.R. Iran.

e-mail: [taghizadeh\\_m@kaums.ac.ir](mailto:taghizadeh_m@kaums.ac.ir)

Received: 26/07/2017 Accepted: 23/12/2017

### Abstract

**Introduction:** Non-alcoholic fatty liver disease includes a spectrum of clinical syndromes from early steatosis to liver cirrhosis. The aim of this study was to evaluate the effect of combined extract of silymarin, artichoke and jujube on non-alcoholic fatty liver, induced by high-fat diet in rats. **Materials and Methods:** In this experimental study, 40 male rats were divided randomly into two groups, a sham group (n=8) and a high-fat diet group (n=32). After 4 months of being fed the high-fat diet, rats suffering from fatty liver were divided into 4 groups (n=8 each) including a high-fat diet group and the three groups receiving a dose of the combined extract 100, 200 and 400 mg/kg for 2 months. Finally, lipid profiles, activity of serum liver enzymes and liver histology were investigated. **Results:** The high-fat diet increased Chol, TG and LDL and decreased HDL levels (P<0.001). This diet also increased serum activity of ALT, AST and ALP to 84, 113 and 228 %, respectively. Receiving extract at doses of 200 and 400 mg/kg improved lipid profiles and hepatic enzyme activity (P<0.05). Histopathology confirmed changes in liver induced by the high fat diet and the protective effect of the extract. **Conclusion:** High-fat diet induced nonalcoholic fatty liver in rats and treatment with combined extracts of silymarin, artichoke and jujube improved the complications of the disease.

**Keywords:** *Silybum Marianum*, *Cynara scolymus*, *Ziziphus jujube*, Non-alcoholic fatty liver, High-fat diet