

## بررسی میزان شیوع تومور کارسینوئید در نمونه‌های آپاندکتومی بیمارستانهای دانشگاه علوم پزشکی شهید بهشتی

دکتر پروانه وصال، دکتر حسین احمدیان مقدم، دکتر شیفته وحیدی

چکیده: تومور کارسینوئید شایعترین تومور آپاندیس و از منشأ سلولهای نوروآندوکراین می‌باشد. ۸۰٪ موارد این تومور در دستگاه گوارش است و بر طبق برخی گزارشها شایعترین محل پیدایش آن آپاندیس قلمداد گردیده است. این نئوپلاسم در ۰/۳ تا ۰/۵٪ نمونه‌های آپاندکتومی یافت می‌گردد. سن متوسط در زمان تشخیص ۳۰ سال و نئوپلاسم در زنان شایعتر از مردان است. احتمال وقوع متاستاز در تومورهای کارسینوئید ارتباط مستقیم با اندازه نئوپلاسم دارد، به طوری که در ضایعات با قطر کمتر از یک سانتیمتر احتمال متاستاز نادر است. تهاجم به مزوآپاندیس پیش‌آگهی را تغییر نخواهد داد. مطالعه حاضر به روش توصیفی جهت بررسی شیوع تومور کارسینوئید بر روی ۷۴۴۷ نمونه آپاندکتومی در بیمارستانهای وابسته به دانشگاه علوم پزشکی شهید بهشتی انجام شده است. در این مطالعه شیوع تومور کارسینوئید ۰/۲۴٪ در نمونه‌های آپاندکتومی می‌باشد. سن متوسط بروز علائم ۳۱ سال و شیوع در زنان ۲/۵ در هزار و در مردان ۲/۳ در هزار گردید. تومور با انسداد مجرا می‌تواند آپاندیسیت حاد ایجاد نماید و اکثراً به طور اتفاقی در حین امتحان بافت شناختی (هیستولوژیک) یافت می‌گردد. بنابراین، امتحان آپاندیس در کلیه موارد آپاندکتومی از این نظر الزامی است. آنچه مشکل‌آفرین است مسایل درمانی و تصمیم‌گیری بعدی در مورد ادامه درمان به لحاظ امکان بدخیمی این تومور می‌باشد.

### کلیدواژگان: تومور کارسینوئید، آپاندیس

#### مقدمه

در بدن نیز می‌باشد و اکثراً به طور اتفاقی در آن کشف می‌شود. این تومور، از منشأ سلولهای نوروآندوکراین است که در حدود ۸۰٪ موارد در دستگاه گوارش<sup>۱</sup> و در بقیه موارد در دیگر اعضا از جمله ریه، تخمدان و مجاری صفراوی بروز می‌کند. شیوع تومور کارسینوئید به طور کلی ۱/۵ مورد در صد هزار نفر ذکر شده است.<sup>۲</sup>

تومور کارسینوئید آپاندیس که در اواخر قرن نوزدهم شناخته شد، شایعترین نوع تومور موجود در آپاندیس می‌باشد و بر طبق برخی گزارشها آپاندیس شایعترین محل پیدایش تومور کارسینوئید

طور قابل توجهی کمتر بوده و سن متوسط ۳۰ سال است.<sup>۴</sup> در مطالعات مورتل و همکاران بر روی ۱۴۴ مورد تومور کارسینوئید، ۷۱٪ در نوک آپاندیس، ۲۳٪ در تنه و ۷٪ در قاعده آن قرار داشته است. ۷۰٪ ضایعات قطر کمتر از ۱ سانتیمتر، بقیه ۲-۱ سانتیمتر و تنها ۲ مورد قطری بیش از ۲ سانتیمتر داشته‌اند. از نظر میکروسکوپی تومور کارسینوئید شامل انواع کلاسیک و آدنوکارسینوئید است. انواع آدنوکارسینوئید دارای تمایز غده‌ای بوده و با آدنوکارسینوم اولیه یا آدنوکارسینوم متاستاتیک اشتباه می‌شوند. یکی از زیرگروه‌های آدنوکارسینوئید، فرم Goblet Cell Carcinoid است که تشخیص این شکل بافت شناختی (هیستولوژیک) با توجه به رفتار بیولوژیک متفاوت از شکل کلاسیک یا آدنوکارسینوئید دارای اهمیت است. رفتار اکثر تومورهای کارسینوئید آپاندیس خوش‌خیم بوده، اندازه تومور عامل اصلی در تعیین نحوه درمان می‌باشد. هدف از این مطالعه، شیوع تومور کارسینوئید در نمونه‌های آپاندکتومی در بیمارستانهای وابسته به دانشگاه علوم پزشکی شهید بهشتی و نیز تعیین شیوع سنی و جنسی این نئوپلاسم است.

### روش کار

این مطالعه به روش توصیفی<sup>۱</sup> و به منظور تعیین میزان شیوع تومور کارسینوئید آپاندیس در مراکز پزشکی وابسته به دانشگاه علوم پزشکی شهید بهشتی، با بررسی گزارشهای آسیب شناختی (پاتولوژی) بیمارستانهای امام حسین، شهدای تجریش، سعادت آباد، طالقانی و لقمان حکیم طی ۵ سال انجام گرفت. مطالب مندرج در گزارشهای

امکان بدخیمی و احتمال متاستاز در این نئوپلاسم پایین است و از طرفی قابلیت این تومور در ایجاد علائم بالینی ضعیف می‌باشد. آنچه مشکل‌آفرین است، مسایل درمانی است که به دنبال این تشخیص برای جراح مطرح می‌گردد. تومور کارسینوئید، ۲٪ کل تومورهای بدخیم دستگاه گوارش را تشکیل می‌دهد. در مطالعاتی که توسط پاپالامبروس<sup>۲</sup>، ویکچ<sup>۳</sup>، انجلیتی<sup>۵</sup> و همکاران انجام شده است. آپاندیس شایعترین مکان تومور کارسینوئید عنوان گردیده است، حال آنکه در پاره‌ای دیگر از گزارشها حدود ۵۰٪ تومورهای کارسینوئید دستگاه گوارش را در روده باریک گزارش نموده و آپاندیس را دومین مکان شایع قلمداد کرده‌اند.<sup>۶</sup> این تومور ۸۵٪ کل نئوپلاسم‌های آپاندیس را شامل می‌شود.<sup>۷</sup> به لحاظ انسداد مجرای آپاندیس موجب آغاز پدیده التهابی می‌گردد. در مطالعه‌ای که توسط کونور و همکاران<sup>۸</sup> بر روی ۷۹۷۰ مورد آپاندکتومی انجام شد ۴۲ مورد تومور کارسینوئید آپاندیس گزارش شد که شایعترین نحوه بروز علائم بصورت آپاندیسیت حاد بوده است<sup>۴</sup> و تنها در ۹/۵٪ موارد با التهاب همراه نبوده است. بندرت نحوه بروز علائم بالینی بصورت انسداد روده، توده شکمی یا خونریزی از دستگاه گوارش بوده است.<sup>۹</sup>

در بررسی‌هایی که توسط رئال<sup>۱۰</sup>، ویکچ و همکاران انجام گردیده، شیوع این تومور به ترتیب ۰/۵۶٪، و ۰/۵٪ و در پاره‌ای دیگر ۰/۳٪ از کل آپاندکتومی‌ها ذکر گردیده است.<sup>۱۰،۴</sup> در مطالعه‌ای که توسط ساندور و همکاران بر روی تومور کارسینوئید آپاندیس انجام شده، شیوع این تومور در زنان بیش از مردان بوده است (نسبت زن به مرد ۴۷/۰). تومور کارسینوئید در مقایسه با آدنوکارسینوما در همان ناحیه در سن پایین‌تری بروز می‌کند. در کارسینوئید آپاندیس سن بروز به

که در میان آنان ۱۸ تومور کارسینوئید دیده می‌شود (جدولهای ۲ و ۳، نمودار ۲). بیشترین تعداد، مربوط به دهه سنی سوم و چهارم است که هر کدام بترتیب شامل ۷ و ۵ مورد تومور بوده‌اند. در دهه سوم ۶ نفر از مبتلایان، مرد و ۱ نفر زن بودند و در دهه چهارم ۳ نفر مذکر و ۲ نفر مؤنث بودند. در زنان در دهه دوم عمر ۲ مورد و در دهه هفتم و هشتم به بالا هر کدام ۱ مورد یافت شد. از دو بیمار باقیمانده یکی در دهه پنجم عمر و در مورد دیگری سن بیمار نامشخص بود. در هر دو جنس در گروههای سنی دیگر موردی از تومور ملاحظه نشد.

جدول ۱- توزیع فراوانی بیماران آپاندکتومی شده در بیمارستانهای وابسته به دانشگاه علوم پزشکی شهید بهشتی

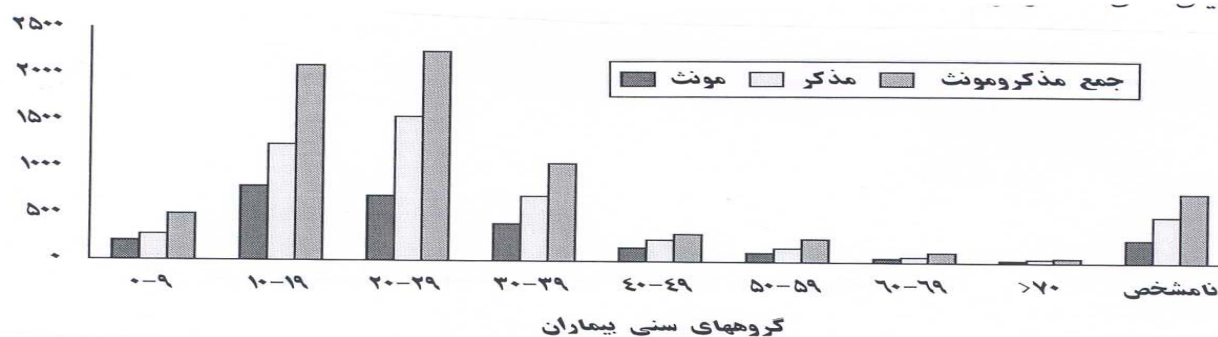
گروه سنی (سال)	مؤنث	مذکر	جمع (نفر)
۰-۹	۲۱۵	۳۰۵	۵۲۰
۱۰-۱۹	۸۵۲	۱۲۵۹	۲۱۱۱
۲۰-۲۹	۷۰۹	۱۵۵۱	۲۲۶۰
۳۰-۳۹	۳۹۷	۶۵۲	۱۰۴۹
۴۰-۴۹	۱۴۲	۲۰۷	۳۴۹
۵۰-۵۹	۹۸	۱۵۵	۲۵۳
۶۰-۶۹	۵۱	۶۲	۱۱۳
>۷۰	۱۶	۳۴	۵۰
نامشخص	۲۵۰	۴۹۲	۷۴۲
جمع	۲۷۳۰	۴۷۱۷	۷۴۴۷

پاتولوژی و برگه درخواست آزمایش تمامی بیمارانی که تحت عمل آپاندکتومی قرار گرفته بودند از لحاظ وجود تومور کارسینوئید احتمالی، بررسی و سن و جنسیت ثبت شد. تمام موارد آپاندکتومی اعم از آنکه عمل با تشخیص قبلی آپاندیسیت صورت گرفته یا در حین اعمال جراحی شکمی دیگر انجام شده بود، در آمار منظور گردید. از آنجا که در برگه درخواست آزمایش و گزارش پاتولوژی بیشتر بیمارستانها جنسیت به طور مجزا ذکر نمی‌گردد، بناچار باید به نام کوچک بیماران استناد شود که در برخی موارد ابهام برانگیز است. برای دقیقتر شدن نتیجه، اسامی دو پهلوی نامشخص از آمار حذف گردیدند. بیماران برحسب جنس به گروههای سنی ۰-۹، ۱۰-۱۹، ۲۰-۲۹، ۳۰-۳۹، ۴۰-۴۹، ۵۰-۵۹، ۶۰-۶۹، و بالاتر از ۷۰ ساله تقسیم شده‌اند. گروه سنی نامشخص، مختص بیمارانی است که در برگه درخواست آزمایش آنها، سن قید نشده است.

همچنین اسلایدهای پاتولوژی نمونه‌های آپاندیس مبتلا به تومور، مورد مطالعه میکروسکوپی مجدد قرار گرفته‌اند.

### نتایج

در بیمارستانهای دانشگاه علوم پزشکی شهید بهشتی در مدت ۵ سال در مجموع ۷۴۴۷ عمل آپاندکتومی انجام گردیده است (جدول ۱ و نمودار ۱)

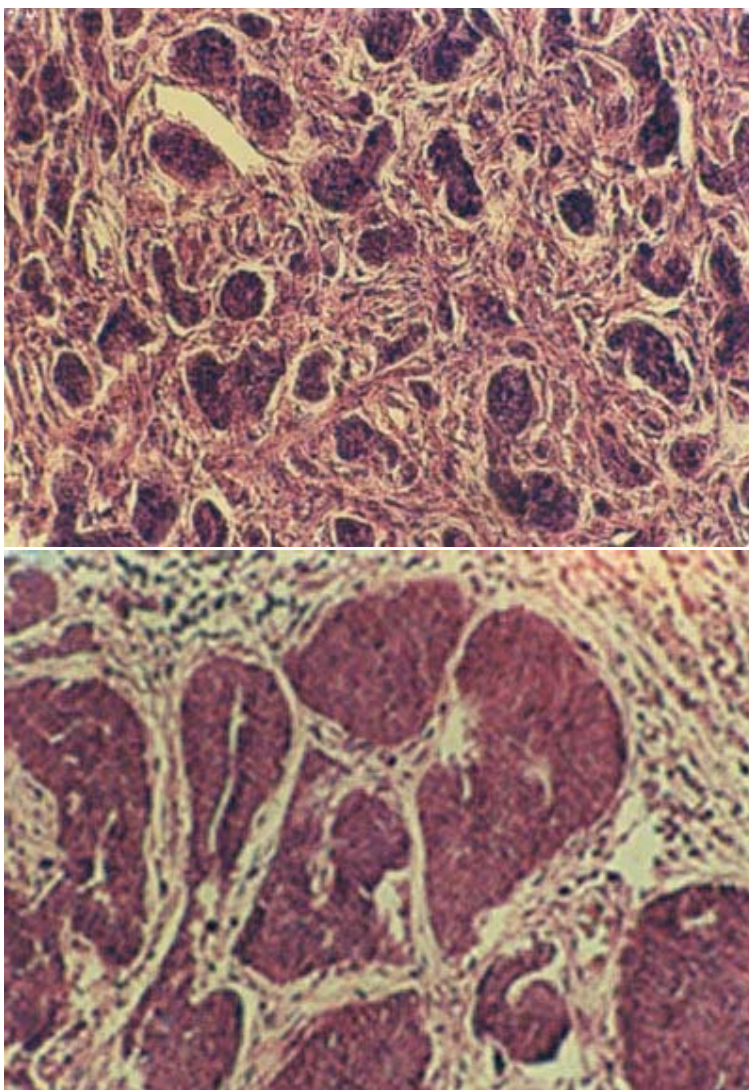


نمودار ۱- توزیع سنی مبتلایان به تومور کارسینوئید آپاندیس بیمارستانهای دانشگاه شهید بهشتی

شمار تومور در زنان ۷، در مردان ۱۱ و نسبت زن به مرد ۱ به ۱/۵ است. شمار آپاندکتومی در زنان ۲۷۳۰ و در مردان ۴۷۱۷ مورد و نسبت زن به مرد ۱ به ۱/۷ می‌باشد. میانگین سنی مبتلایان به تومور در زنان ۳۵ سال، در مردان ۲۹ سال و در مجموع ۳۱ سال است و دامنه سنی ۱۰-۷۵ سال بوده است. میزان شیوع در هر دو جنس به یکدیگر نزدیک است. (۲/۵ در هزار در زنان در مقابل ۲/۳ در هزار

در مردان) و میزان شیوع کلی ۲/۴ در هزار نفر می‌باشد.

در بررسی میکروسکوپی، همه تومورها از نوع کارسینوئید کلاسیک بود (شکل ۱) و موردی از تومور آدنوکارسینوئید مشاهده نشد. تمام تومورها در نوک آپاندیس و قطر متوسط آنها حدود ۱-۰/۷ سانتیمتر بود و تنها ۲ مورد قطر ۱/۷ سانتیمتر داشتند.



شکل ۱- نمای Insular تومور کارسینوئید کلاسیک آپاندیس

بحث

در این مطالعه که بر روی ۷۴۴۷ مورد آپاندکتومی در بیمارستانهای وابسته به دانشگاه علوم پزشکی شهید بهشتی انجام شد، شیوع تومور کارسینوئید ۰/۲۴٪ بوده. سن متوسط در زمان تشخیص ۳۱ سال می باشد.

در مطالعه‌ای که توسط ساندور و همکاران<sup>۱۱</sup> بر روی ۱۵۷۰ مورد تومور کارسینوئید آپاندیس انجام شده است، سن متوسط بروز تومور کارسینوئید ۴۲/۲ سال گزارش شده است و در بررسیهای دیگر سن متوسط ۳۰ سال ذکر شده است<sup>۴</sup> که نتایج مطالعه ما تقریباً مشابه نتایج عنوان شده می باشد. در مورد شیوع تومور کارسینوئید، مطالعات مختلف نتایج متفاوتی را گزارش می دهند، به طوری که میزان شیوع این نئوپلاسم در مطالعات رئال و ویکچ<sup>۱۰،۴</sup> به ترتیب ۰/۵۶ و ۰/۵٪ کل موارد آپاندکتومی ها می باشد. میتال و همکاران شیوع را ۱ مورد در هر ۳۰۰ مورد آپاندکتومی و استام و همکاران ۰/۳۲٪ ذکر می نمایند که به نسبت شیوع ۰/۲۴٪ نزدیکتر است. این مقدار در ایرلند شمالی طی یک دوره ۴۰ ساله ۰/۵٪ بوده است، به طوری که ۱۴۷ مورد تومور کارسینوئید را در ۲۶۸۸۷ مرد شامل می گردیدند. در مطالعه ما ۰/۳۹٪ در

زنان و ۰/۶۱٪ در مردان بود. البته باید در نظر داشت که تعداد آپاندکتومی های حاصل از مردان بیش از زنان بوده است. (نمونه های آپاندکتومی در مردان ۱/۷ برابر نمونه های آپاندکتومی زنان بوده است). بنابراین شیوع در زنان ۲/۵ در هزار و در مردان ۲/۳ در هزار می باشد. در مطالعه ساندور نیز شیوع در زنان بیش از مردان بوده است.<sup>۱۱</sup>

جدول ۲- توزیع فراوانی تومور کارسینوئید در آپاندیس بیمارستانهای وابسته به دانشگاه علوم پزشکی شهید بهشتی

گروه سنی (سال)	مؤنث	مذکر	جمع (نفر)
۰-۹	-	-	-
۱۰-۱۹	۲	-	۲
۲۰-۲۹	۱	۶	۷
۳۰-۳۹	۲	۳	۵
۴۰-۴۹	-	۱	۱
۵۰-۵۹	-	-	-
۶۰-۶۹	۱	-	۱
>۷۰	۱	-	۱
نامشخص	-	۱	۱
جمع	۷	۱۱	۱۸

نمودار ۲- بیماران آپاندکتومی شده در بیمارستانهای وابسته به دانشگاه علوم پزشکی شهید بهشتی

رؤیت است. NSE مارکر اختصاصی برای تومورهایی است که از سلولهای آندوکراین پیتیدرژیک منشأ گرفته‌اند.<sup>۱۲</sup>

در مطالعه استرمان و همکاران رنگ‌آمیزی ایمنوهیستوشیمی از نظر P53، Ki67 و پروتئین S-100 اطلاعات بیشتری نسبت به ارزیابیهای آسیب شناختی (پاتولوژیک) جهت تشخیص ضایعات با رفتار تهاجمیتر در اختیار قرار نداده است.<sup>۱۲</sup>

مهمترین عامل جهت تعیین پیش‌آگهی و انتخاب روش درمان در تومور کارسینوئید آپاندیس، اندازه نئوپلاسم است، به طوری که در تومورهای با قطر کمتر از ۱ سانتیمتر آپاندکتومی ساده و در تومورهای بالاتر از ۲ سانتیمتر همی‌کلکتومی راست، درمان انتخابی است. در مورد تومورهای بین ۱-۲ سانتیمتر بحث و اختلاف نظر وجود دارد، ولی در افراد جوان درمان رادیکالتر پیشنهاد شده است. به علاوه در مورد تومورهای Goblet Cell Carcinoid نیز درمان تهاجمی توصیه شده است.<sup>۱۳</sup>

تومور کارسینوئید قادر به تولید هورمونهای پپتیدی و آمینهای بیوژنیک است. در سالهای گذشته منشأ آن را از ستیغ عصبی می‌دانستند، که از سلولهای بنیادی تغییر شکل یافته قاعده کریپتها می‌باشند. خصوصیات عمده این سلولها در زیر میکروسکوپ الکترونی وجود گرانولهای ترشحی است، که با رنگ‌آمیزی معمولی H & E به سختی قابل شناسایی می‌باشد. بنابراین، روشهای متعدد رنگ‌آمیزی نقره مورد استفاده قرار می‌گیرد.

روشهای ایمنوهیستوشیمی شامل بررسی مارکرهای هورمونی و غیرهورمونی از جمله کروموگرانین، سیناپتوفیزین، Neuron NSE (Specific Enolase)، و پروتئین S-100 جهت تأیید تشخیص کمک کننده است. در یک مطالعه سیناپتوفیزین جهت تأیید تمایز نورواندوکراین قابل اعتمادتر از کروموگرانین بوده است. پروتئین S-100 در اکثر تومورهای کارسینوئید آپاندیس مثبت می‌گردد و راکسیون مذکور هم در سلولهای Sustentacular و هم در سلولهای تومورال قابل

## Reference

1. Fornero G, Rosatol. Carcinoid of cecal appendix. *Minerva chir urgica* 1997; 52(10): 1223-6.
2. Babinska A, Sworszak K, Carcinoid: Unusual clinical course. *Pol Merkuriusz Lek* 1999; 7: 271-4.
3. Papalombros E, Archimanritis A, Pikoulis E, Nikou G. Carcinoid of the ampulla of vater: presentation of a new cases. *Int surgery* 200085: 64-66.
4. Vicic, Zaloudik J. Carcinoid of appendix in incarcerated femoral hernia. *Rozhl Chir* 1999; 75:359-61.
5. Angeletti S, Annibale B, Margna M. Natural history of intestinal carcinoids. *Italian J of Gastroenterology* 1999, 31 Suppl 2: S108-110.
6. Whitehead R. *Gastrointestinal and esophageal pathology*. Churchill Livingstone. 1995. 741-750.
7. Sternberg S. *Diagnostic Surgical Pathology, Carcinoid Tumor*, Raven press. 1999. p:1446.
8. Connor SJ, Hanna GB, Frizelle Fa. Appendiceal tumors; Retrospective clinicopathologic analysis of appendiceal tumors from 7970 appendectomies. *Diseases of the Colon Rectum* 1998; 41; 75-80.
9. Bonati L, Rubini P, Pavarini E. Carcinoid of the appendix. Observation on 4 cases. *Minerva Chir Urgica* 1998; 53: 435-9.
10. Reale D, Sgroi G, Mezzanotte C, Corti D, Pezzica E. Carcinoid tumors of the cecal appendix. *Minerva Chir* 1997; 52: 1157-62.
11. Sandor A, Modlm IM. A retrospective analysis of 1570 appendiceal carcinoid. *Am J Gastroenterol* 1998; 93: 422-8.
12. Stemmermann, Al-Khafaji, B. Immunohistochemical analysis of gastrointestinal and pulmonary carcinoid tumors. *Human pathology* 1998; 29: 992-999.
13. Rosai J. *Ackerman's Surgical Pathology*. Mosby. 1996. 722-24.
14. Modlin IM, Sandor A. An analysis of 8305 cases of carcinoid tumors, cancer 1997; 76: 813-829.
15. Weiland LH, Moratoloc, Nagorxey DM, Dockerty MB. Carcinoid tumor of the appendix, treatment and programes *NE Mg J Med*. 317: 1987.
16. Wilson, Anderos Jr. Carcinoid tumors of appendix. *B J Surg*. 1985; 72: 545, 1985.